УДК378.046.4:[614.253.1/.2:614.314]

Е. Д. Діасамідзе

Харківська медична академія післядипломної освіти

КОМБІНОВАНИЙ МЕТОД ЛІКУВАННЯ НЕВРАЛГІЇ ТРІЙЧАСТОГО НЕРВА

Стаття присвячена вивченню можливості розробленого методу комплексного застосування електрофорезу артифрина та Полтавського бішофіту, який викликає більш швидке і виражене купірування основних клінічних проявів при невралгії трійчастого нерва як центрального, так і периферичного генезу.

***Ключові слова**: невралгія трійчастого нерва, фізіотерапія.*

Э. Д. Диасамидзе

Харьковская медицинская академия последипломного образования

КОМБИНИРОВАННЫЙ МЕТОД ЛЕЧЕНИЯ НЕВРАЛГИИ ТРОЙНИЧНОГО НЕРВА

Статья посвящена изучению возможности разработанного метода комплексного применения электрофореза артифрина и Полтавского бишофита, который вызывает более быстрое и выраженное купирование основных клинических проявлений при невралгии тройничного нерва как центрального, так и периферического генеза.

***Ключевые слова**: невралгия тройничного нерва, физиотерапия.*

E. D. Diasamidze

Kharkiv Medical Academy of Postgraduate Education

COMBINED TREATMENT OF TRIGEMINAL NEURALGIA

ABSTRACT

Article examines the possibilities of this method of complex application artifrina electrophoresis and Poltava bishofit which causes more rapid and pronounced relief of the main clinical manifestations of trigeminal neuralgia both central and peripheral origin.

***Key words:** troinichnogo nerve neuralgia, physiotherapy.*

Багатовікова історія вивчення важкої недуги, що отримала в 1671 р. назву невралгії трійчастого нерва (НТН), яка проявляється гострими рекурентними (повторюваними) больовими нападами в області обличчя, сягає своїм корінням в XI - XII століття.

Трійчастий нерв проводить нервові імпульси від чутливих рецепторів особи до мозку, тобто забезпечує зв'язок особи з головним мозком (мал. 1). Система трійчастого нерва складається з його особових гілок і декількох центрів всередині головного мозку, куди і прямують імпульси від чутливих рецепторів обличчя [1].

Незважаючи на те, що з часу першого опису невралгії трійчастого нерва пройшло більше 200 років, питання етіології, патогенезу та лікування цього захворювання не можна вважати повністю вирішеними.

Запропоновано поділ невралгій трійчастого нерва на дві основні групи:

1) невралгія трійчастого нерва переважно центрального генезу, тобто з переважанням центрального компонента;

2) невралгія трійчастого нерва переважно периферичного генезу, тобто з переважанням периферичного компонента [2].

Клінічні прояви різних форм невралгій відрізняються рядом особливостей.

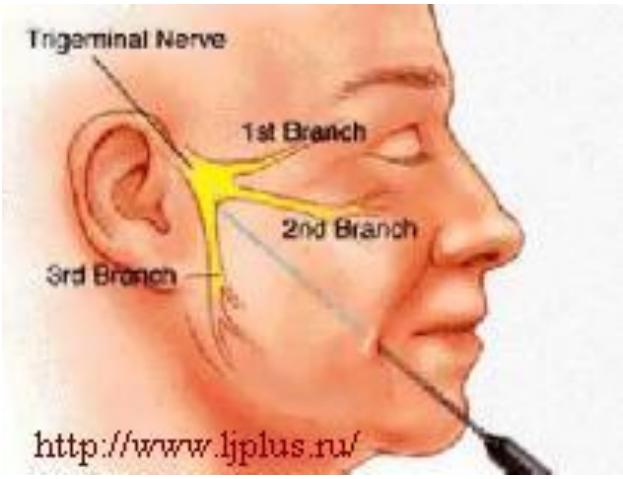

Мал. 1. Анатомія гілок трійчастого нерва.

Невралгія трійчастого нерва переважно центрального генезу частіше зустрічається у жінок (співвідношення 3:2). Починається хвороба зазвичай у віці між 40 і 60 роками, що дозволяє припускати вплив судинного, а також ендокринно-обмінних чинників на механізми розвитку невралгій.

Хвороба проявляється нападами болісних короткочасних болів, які локалізуються в зоні іннервації однієї або кількох гілок трійчастого нерва. Необхідно відзначити, що область розповсюдження болю збігається з зоною іннервації нерва лише умовно. Вона зазвичай виходить за межі іннервації ділянки тієї чи іншої гілки трійчастого нерва. Часто вона поширюється вертикально по обличчю, на обидві щоки, по нижній щелепі або має форму круга. Слід звернути особливу увагу на те, що больові пароксизми при цій формі продовжуються від декількох секунд до декількох хвилин. Припиняються вони раптово, різко обриваючись, і в міжприступному періоді болю не буває.

Приступ болю нерідко супроводжується вегетативними проявами у вигляді гіперемії обличчя, сльозотечі, підвищеного слиновиділення і т.д. Виникають рефлекторні скорочення мімічної і жувальної мускулатури.

Під час нападу хворий застигає в страдницькій позі, боїться ворухнутися. Іноді хворі приймають своєрідні пози, затримують дихання або, навпаки, посилено дихають, здавлюють хворобливу область або розтирають її пальцями. У період загострення хворі небагатослівні. На шкірі обличчя, слизових оболонок і навіть зубах, в основному навколо рота й області ясен часто є невеликі ділянки, механічне або температурне подразнення яких провокує виникнення больового пароксизму. Ці ділянки отримали назву тригерних,

© Діасамідзе Е. Д., 2014.

або алгогенних, курковий зон. Це один з характерних ознак невралгії трійчастого нерва. Тригерами, тобто чинниками, що викликають больові пароксизми, можуть бути рухи щелеп, ковтання, жування, розмова, умивання, чищення зубів, дотик до шкіри обличчя, подих вітру, емоційна напруга, сміх. Тригери можуть бути одиничними і множинними.

У хворих може бути декілька тригерних зон. Вони локалізуються навколо рота і в області ясен, але можуть бути на шкірі обличчя і в порожнині рота: на слизовій щоки, альвеолярному відростку, зубах. Чим більше алгогенних зон, тим важче протікає захворювання. Поява алгогенних зон свідчить про загострення захворювання і, навпаки, їх зникнення - показник настання ремісії.

Наявність тригерних зон впливає на психіку хворого. У хворих формується фобичний синдром на прийом їжі, розмову, гігієнічні процедури. Хворі відмовляються від прийому їжі, розмови (тригеминальна невралгія, мовчазна), від умивання і чищення зубів (в кращому випадку вони чистять зуби не щіткою, а пальцем).

Наявність тригерних зон є одним з диференційно-діагностичних ознак невралгії з переважним центральним компонентом патогенезу. Вони зустрічаються приблизно в половині випадків і іноді носять мігруючий характер. При стиханні загострення першими зникають зони тригерів, що є одним з показників ефективності лікування [1-5].

Невралгії трійчастого нерва переважно периферичного генезу можуть виникати внаслідок впливу патологічного процесу на різні ділянки периферичного відділу трійчастого нерва. Це можуть бути пухлини, що локалізуються в задній або середній черепній ямці, базальні менінгіти, захворювання придаткових пазух носа, зубо-щелепної системи, порушення прикусу та ін.

На відміну від невралгії з переважно центральним компонентом патогенезу при цих формах невралгії клінічна картина захворювання має ряд особливостей: спочатку болі виникають в місці локалізації первинного патологічного процесу (пухлини, вогнища запалення, травми і т. п.), нападам тригемінальної невралгії часто передують тривалі й обтяжливі больові відчуття в зоні іннервації відповідної гілки трійчастого нерва, больовий синдром, приступообразно посилюючись, триває довго (години і добу), слабнучи поступово, больові прояви можуть бути обмежені зоною розгалуження окремих нервів в межах основних гілок трійчастого нерва, зубних сплетінь або їх гілок і т. п., новокаїнові і спіртоновокаїнові блокади призводять до дуже короткочасного поліпшення, даючи терапевтичний ефект лише на період дії новокаїну, надалі, як правило, настає посилення больового синдрому, помітний терапевтичний ефект дає прийом анальгетиків. Препарати групи карбамазепіну зазвичай або викликають дуже незначне зменшення болю або виявляються зовсім неефективними. Клінічна картина невралгії може мінятися залежно від стану основного патологічного процесу.

Усунення причини тригеминального синдрому часто не приводить до ліквідації невралгії. Це обумовлено тим, що якою б не була за своїм походженням тригеминальная невралгія, на пізніх стадіях розвитку вона має центральний компонент. Це дуже важливо для медичної практики, так як лікарі не можуть зрозуміти, чому хворий продовжує скаржитися на болі після того, як джерело болю, наприклад хворий зуб, усунуто.

Серед невралгій трійчастого нерва з переважанням периферичного компонента патогенезу основними формами є: одонтогенні невралгії трійчастого нерва, дентальні плексалгіі, постгерпетична невралгія, невралгія при ураженні полумісячного вузла, невралгія окремих нервів основних гілок трійчастого нерва.

У лікуванні невралгії трійчастого нерва найбільш дієвими виявилися антиконвульсанти типу карбамазепіну (фінлепсин, тегретол, стазепін та ін.) Проте у ряді випадків застосування їх неефективно. Аналіз таких спостережень показав, що це стосується хворих тригемінальної невралгією переважно периферичного генезу, з невротичною стадією тригемінальної невралгії і з непереносимістю препарату, а також схильністю до алергічних реакцій [1-5].

Зростання питомої ваги і важкості ускладнень, пов'язаних з медикаментозною терапією болю, визначає підвищений інтерес до немедикаментозних методів корекції больового синдрому та розширенню арсеналу методів, які можуть служити альтернативними методами знеболювання в стоматології [6].

Новим перспективним напрямком є використання з цією метою електрофорезу артифрина і Полтавського бішофіту при невралгії трійчастого нерва.

Важливу роль в стоматології займає проблема профілактики , діагностики та лікування прозопалгій (лицьового болю). Різноманіття застосовуваних методів лікування свідчить про відсутність достатньо ефективних способів терапії цього страждання. Незважаючи на досить великий спектр лікувальних комплексів, що застосовуються при даній патології, в тому числі з використанням фізичних методів, ця проблема ще далека від вирішення. Тому пошук таких способів залишається актуальним завданням для сучасної фізіотерапії: для розробки фізіотерапевтичних методів комплексного лікування різних захворювань запального і дистрофічного характеру. Особливо гостро це проявляється в стоматології [7].

В останні роки у фізіотерапії при розробці фармако-фізіотерапевтичних методів стали використовуватися різні препарати рослинного і природного походження, які сприяють підвищенню опірності організму до несприятливих впливів, підсилюють його захисно-пристосувальні механізми, мають виражену санатогенну дію, підвищують ефективність інших терапевтичних засобів і послаблюють побічні ефекти ліків. Їх застосування доступно, високоефективно й економічно вигідно.

Полтавський бішофіт, який використовується в даний час при запальних стоматологічних захворюваннях, ніколи не застосовувався в комплексі з фізичними методами, зокрема при терапії невралгії трійчастого нерва електрофорезом в комплексі з артифрином [8].

Артифрин – комбінований препарат, що містить артикаин й епінефрин. Артикаїн – місцевий анестетик. У тканинах піддається гідролізу і звільняє основу, що володіє високою дифузійною здатністю і проникає через мембрану всередину нервового волокна. Іонізується і трансформується в катіон. Взаємодіючи з рецепторами, інгібує вхід йонів натрію в клітину нейрона у фазі деполяризації, запобігає виникненню і проведенню нервового імпульсу.

Епінефрин надає судинозвужувальну дію, внаслідок чого підсилює і пролонгує дію артикаїну.

При інфільтраційній і провідниковій анестезії в стоматології препарат чинить швидку (через 1 – 3 хв) і відносно тривалу (не менше 45 хв) місцевоанестезуючу дію, характеризується надійним знеболюючим ефектом. Викликає слабку поверхневу анестезію.

У разі, якщо препарат застосовується для цього пацієнта вперше, необхідно проведення шкірної проби: внутрішньошкірно вводять 0,02 мл препарату і протягом 15 хв спостерігають місцеву реакцію. При наявності різко вираженої гіперемії, свербежу та інших явищ непереносимості, застосування препарату у такого пацієнта протипоказане.

Полтавський бішофіт – це розсіл природного мінералу, що містить магній, калій, йод і більше 20 мікроелементів (бром, селен, кремній, срібло, залізо, цинк та ін.). Видобувається розчиненням підземних пластів з глибини 2,5 км. Мінералізація 340-400 г/л. Відкриття під Полтавою природного мінералу дало поштовх розвитку й оновленню багатьох методик фізіотерапії, тому що має властивість синергії з апаратною фізіотерапією (електро-, магнітно-, ультрафонофорезом).

Розчин Полтавського бішофіту - густа прозора рідина з легким жовтуватим або зеленуватим відтінком, без запаху або з запахом ефіро-ароматичних композицій. Добре розчиняється у воді і спирті, хімічно не агресивний, нетоксичний, не горючий. Полтавський бішофіт активізує ферменти вуглеводного та енергетичного обміну, бере участь у формуванні кісткової тканини, нормалізує збудливість нервової і серцево-судинної систем, проявляє антисептичну та судинорозширювальну дію, стимулює перистальтику гладкої м'язової тканини , сприяє нормалізації метаболічної і ферментативної діяльності. Ці властивості дали нам підставу застосувати Полтавський бішофіт у комплексному лікуванні невралгії трійчастого нерва.

Все вищевикладене визначило мету і завдання цього дослідження.

Мета дослідження. визначити ефективність комплексного застосування електрофорезу артифрина і Полтавського бішофіту при невралгії трійчастого нерва.

Матеріали і методи. Ми відібрали групу пацієнтів, у яких антиконвульсанти типу карбамазепіну були неефективні. Зважаючи на це, нами був запропонований комбінований метод терапії невралгії трійчастого нерва електрофорезом артифрина і Полтавського бішофіту. В основі методу лежить нестандартний підхід до проблеми.

З кожного пацієнта ми отримали письмову згоду на багаторазове і тривале обстеження.

У відповідності з метою і завданнями дослідження нами була вивчена динаміка клінічних проявів невралгії трійчастого нерва під впливом розроблюваного методу лікування.

Клінічна картина в період загострення у пацієнтів 1-ї групи характеризувалася блискавичними, стріляючими болями в тих чи інших відділах особи (не завжди чітко відповідальними анатомічним зонам іннервації гілок трійчастого нерва), були гіперсенсітівні ділянки (тригерні зони) на обличчі. Відзначена залежність больових пароксизмів від рухів м'язів, що іннервуються черепними нервами, ядра яких в основному розташовані в мосту і довгастому мозку, спостерігалася типова поза «завмирання» на висоті нападу та ін.

У 1-й групі правобічна локалізація була у 39 пацієнтів, лівобічна - у 22 пацієнтів.

Болі відповідали зонам іннервації I і II гілок трійчастого нерва у 4 пацієнтів, II гілки - у 15 пацієнтів, III гілки – у 3 пацієнтів, II і III гілок - у 11 пацієнтів.

Неврітична стадія тригемінальної невралгії переважно центрального генезу була у 37 пацієнтів, невралгічна – у 24 пацієнтів. При неврітичній стадії відзначалися явища випадіння чутливості на обличчі.

У пацієнтів 2-ї групи була невралгія трійчастого нерва переважно периферичного генезу, яка проявлялася постійними болями, що хвилеподібно або пароксизмально посилювалися й зменшувалися, зазвичай болі локалізувалися в зонах периферичної іннервації основних гілок трійчастого нерва.

З 17 пацієнтів 2 -ї групи правобічна локалізація захворювання була у 10, лівостороння – у 7 пацієнтів.

У зоні іннервації I гілки трійчастого нерва болі локалізувалися у 2 пацієнтів, II гілки - у 3 пацієнтів, III гілки у 7 пацієнтів, II і III гілок - у 5 пацієнтів.

Лікування проведено 78 хворим з тривалістю захворювання від 6 міс. до 15 років. Серед них 49 жінок і 29 чоловіків у віці від 40 до 72 років. У 61 була невралгія переважно центрального генезу (1- а група), а у 17 переважно периферичного генезу (2- а група).

Опитування пацієнтів включало з'ясування загальносоматичного статусу з метою виявлення протипоказань для проведення фізіотерапії.

При лікуванні електрофорезом хворих невралгією переважно центрального генезу накладення електродів на обличчя може викликати роздратування гіперсенсітивних (тригерних) зон, що провокує напади болю і погіршує стан. Зважаючи на це, нами запропонована комбінована методика терапії невралгії трійчастого нерва електрофорезом артифрина і Полтавського бішофіту. Артифрин використовували для попередньої блокади гіперсенсітивних ділянок обличчя (тригерних точок).

Ми застосували лікарський електрофорез – особливий електрофармакологічний метод, в основі якого лежить комплексна дія на організм постійного струму і вводяться з його допомогою лікарські речовини. При електрофорезі йони лікарських речовин надходять в організм в електрично активному стані і, проникаючи в шкіру, утворюють йонне депо, звідки поступово протягом 1-20 діб. всмоктуються в кров і лімфу. Лікарські речовини надходять в організм, минаючи

шлунково-кишковий тракт, тому не пов'язані з його всмоктуючої здатністю і дезінтоксикаційною (інактивуючою) функцією печінки.

При електрофорезі лікарські речовини вводяться в малій кількості і їх можна зосередити переважно на певних обмежених ділянках тканин, тому їх сенсибилизуюча дія знижена (але не виключена). У середньому через шкіру людини вводиться 8-10 % (до 16 %) речовини, вміщеної на електродній підкладці, дотичній зі шкірою. Найбільш доцільно вводити йони мікроелементів (цинк, мідь, магній, кальцій і ін), що є кофакторами або активаторами багатьох ферментів, це обумовлює їх сприятливу дію при досить малих кількостях введених йонів.

При лікарському електрофорезі розчинником лікарських речовин використовують воду, ізотонічний розчин натрію хлориду, буферні розчини (якщо активність речовини змінюється під впливом pH). Для малорозчинних препаратів і нерозчинних рекомендовано застосування неводного розчинника – диметилсульфоксиду (ДМС) [8, 9].

Запропонований комбінований метод ектрофорезу артифрина і Полтавського бішофіту проводили за методикою напівмаски або маски Бергоньє на обличчя із захопленням точок виходу трійчастого нерва.

Мал. 2. Трилопатевий електрод (напівмаска Бергоньє).

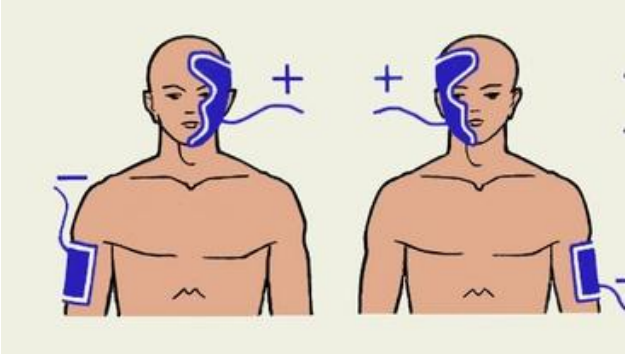

Мал. 3. Методика електрофорезу напівмаски або маски Бергоньє.

Бергоньє маска – одна з методик електрофорезу лікарських речовин на область (половину) обличчя, запропонована французьким лікарем Бергоньє (JA Bergonie, 1857-1925) (мал. 2). Суть її полягає в наступному. Трилопатевий електрод (напівмаска Бергоньє) площею 200 – 250см2 розміщують на уражену сторону обличчя так, щоб кожна лопать (відповідна ходу гілок трійчастого нерва) щільно прилягала до чола, щоці і підборіддя, залишаючи вільними очі й рот, другий електрод такої ж площі розміщують в міжлопаточній області або на протилежному плечі (мал. 3).

Техніка проведення лікарського електрофорезу. На певні ділянки шкіри або слизової оболонки накладають електроди, що складаються з гідрофільної прокладки і струмопровідної пластини. Останні з'єднують з різнойменними полюсами джерела постійного струму. Гідрофільна прокладка оберігає шкіру пацієнта від опіків продуктами електролізу (кислотою або лугом). При проведенні електрофорезу лікарську речовину наносять безпосередньо на гідрофільну прокладку (турунду), або їм змочують марлю, або фільтрувальний папір, що укладаються безпосередньо на шкіру під гідрофільну прокладку. При лікарському електрофорезі силу струму розраховують на 1см2 гидрофільної прокладки, яка становить 0,01-0,2 мА/см2. Слід враховувати індивідуальну чутливість хворих до гальванічного струму. У деяких випадках необхідно керуватися відчуттями хворого [8, 9].

Одну лопать електрода з розчином артифрина встановлювали на гіперсенсітивну зону, а інші електроди з розчином Полтавського бішофіту (на дистильованої воді) – на зону того сегмента обличчя, у якому проектуються больові пароксизми. Тривалість процедури 10-20 хв. Проводили їх щодня , на курс 5-10 процедур залежно від числа тригерних зон та прояву больового синдрому. Після цього призначали курс ще 10 процедур електрофорезу з розчином Полтавського бішофіту через анод при силі струму 2-5 мА і тривалості кожного сеансу 15-20 хв.

Для проведення процедур лікарського електрофорезу використовували апарати Поток – 1, ГР- 2, ЕЛФОР – ПРОФ, які застосовуються в стоматології при: ураженнях периферичної нервової системи (парез, параліч лицьового нерва, неврит, невралгія трійчастого нерва), пошкодженнях тканин обличчя і порожнини рота, рубцево-спайкових процесах, м'язових контрактурах, захворюваннях парадонта (гінгівіт, пародонтит, пародонтоз), некаріозних ураженнях і початкових формах карієсу зубів, захворюваннях слинних залоз.

Результати досліджень. Відповідно до завдань дослідження нами була вивчена динаміка клінічних проявів невралгії трійчастого нерва під впливом розроблюваного методу лікування.

Всім хворим в процесі обстеження і після курсу лікування проводили клінічний огляд.

Суб'єктивні клінічні ознаки проявів невралгії трійчастого нерва оцінювали за основними скаргами хворих.

Результати лікування оцінювали на підставі наступних критеріїв:

- хорошим вважався результат, коли больові пароксизми повністю регресували, хворі могли повернутися до звичайної трудової діяльності. Вони не потребували підтримуючих доз лікувальних препаратів;

- задовільним, коли больові прояви значно зменшувалися або зникали; мали отримувати анальгетики, седативні препарати, біостимулятори та ін., але також могли повернутися до трудової діяльності;

- незадовільним результатом вважали відсутність ефекту від проведеного лікування.

Хороший результат в 1 -й групі отриманий у 48 пацієнтів, у 2- й – у 13 пацієнтів, задовільний – у 9 і 2 пацієнтів, незадовільний – у 4 і 2 відповідно пацієнтів (табл.).

Таблиця

Результати лікування

	Хороший	Задовільний	Незадовільний
1 група	48	9	4
2 група	13	2	2
Всього	61	11	6

Хороший результат спостерігався в основному тоді, коли лікування було проведено через кілька (6, 10, 12) місяців від початку захворювання. У цих випадках не тільки був досягнутий терапевтичний ефект.

Аналіз регресу клінічної симптоматики під впливом розробленого лікувального заходу виявив перевагу комплексного застосування електрофорезу артифрина і Полтавського бішофіту, що проявлялося більш швидким купируванням основних суб'єктивних і об'єктивних ознак. Позитивний ефект від комбінованого методу лікування невралгії трійчастого нерва в 1 - й групі відзначений в 93,44 % випадків, а в 2-й групі в 88,24 %.

Пацієнти, у яких не був досягнутий терапевтичний ефект, були особи старечого віку, з великою тривалістю захворювання, після неодноразових (більше 20) спирт-новокаїнових блокад. Цим пацієнтам було запропоновано проведення нейроекзереза.

У зв'язку з цим ми вважаємо, що є обґрунтованими рекомендації цього виду фізіотерапії в комплексі лікувальних заходів при невралгії трійчастого нерва як центрального, так і периферичного генезу.

Висновки. На підставі наших досліджень слід вважати, що електрофорез артифрина викликає аналгетичний ефект і блокує тригерні зони, а Полтавський бішофіт сприяє відновленню провідності в системі трійчастого нерва. Це призводить до того, що придушується генератор патологічного збудження, який запускає механізм больового пароксизму, нормалізується функціонування центральної антиноцицептивної системи, що сприяє запобіганню больових нападів [10].

Крім того, електрофорез із Полтавським бішофітом надає регенеративну дію на периферичні відділи системи трійчастого нерва, вазоділяторна трофічна дія покращує гемодинаміку, стимулює обмінні процеси, видалення продуктів метаболізму з патологічного вогнища, регенерацію пошкодженої кісткової і нервової тканини.

Позитивною рисою фізіотерапії в стоматології, її відмінною рисою є глибоке, поступове проникнення і вплив на тканини, що, в свою чергу, дає тривалий позитивний ефект.

Таким чином, розроблений метод комплексного застосування електрофорезу артифрина і Полтавського бішофіту викликає більш швидке і виражене купірування основних клінічних проявів при невралгії трійчастого нерва як центрального, так і периферичного генезу.

Список літератури

1. **Исагулян Э. Д.** Невралгия тройничного нерва / Э.Д. Исагулян. – 2005. – Режим доступа: www.painstudy.ru/matls/pface/trifacial.htm. – 2005.

2. **Гречко В. Е.** Неотложная помощь в нейростоматологии / В. Е. Гречко – М: Медицина, 1990 – 256 с.

3. **Скуридин П. И.** Психоэмоциональные нарушения и личностные характеристики больных с синдромом жжения полости рта / П. И. Скуридин, М. Н. Пузин, М. В. Голубев // Клиническая неврология – 2010. – № 2. – С. 26 – 28.

4. **Борисова Э. Г**. Диагностика и лечение болевых синдромов лица и полости рта в амбулаторных условиях: Монография / Э. Г. Борисова – Воронеж: Изд-во Воронеж. гос. ун–та, 2011. – 128 с.

5. **Штрибель Х. В.** Терапия хронической боли: Практическое руководство / Х. В. Штрибель – М: ГЭОТАР-Медиа, 2005. – 304 с.

6. **Дэвис К.** Медицинский справочник. Триггерные точки: безлекарственная помощь при хронической боли / К. Дэвис, А. Дэвис – А. PDF М.: Эксмо, 2008. - 336 с.

7. **Пузин М. Н.** Нейростоматологические заболевания / М. Н. Пузин – М: Медицина, 1997 – 368 с.

8. **Афанасьева Е. В.** Фармакотерапия тригеминальной невралгии / Е. В. Афанасьева // Биомедицина. 2006. - №3. - С. 24-25.

9. **Гурленя А. М.** Физиотерапия в неврологии / А. М. Гурленя, Г. Е. Багель, В. Б. Смычек – А. PDF М.: Эксмо, 2013. - 284 с.

10. **Крыжановский Г. Н.** Детерминантные структуры в патологии нервной системы: Генераторные механизмы нейропатологических синдромов / Г. Н Крыжановский – М: Медицина, 1980 – 189 с.

REFERENCES

1. **Isagulyan E. D.** Prosoponeuralgia. Access mode: www.painstudy.ru/matls/pface/trifacial.htm. – 2005.

2. **Grechko V. E.** *Neotlozhnaja pomoshh v nejrostomatologii* [Emergency assistance neurostomatology]. *Medicina*, 1990 – 256.

3. **Skuridin P. I., Puzin M. N., Golubev M. V.** Psychoemotional disorders and personality characteristics of patients with burning mouth syndrome. *Klinicheskaja nevrologija*. 2010;2:26 – 28.

4. **Borisova J. G.** *Diagnostika i lechenie bolevyh sindromov lica i polosti rta v ambulatornyh uslovijah: Monografija.* [Diagnosis and treatment of pain syndromes of the face and mouth in an outpatient setting: Monograph]. *Voronezh: Izd-vo Voronezh. gos. un–ta*, 2011:128.

5. **Shtribel H. V.** *Terapija hronicheskoj boli: Prakticheskoe rukovodstvo* [Therapy of chronic pain: A Practical Guide]. *M: GJeOTAR-Media*, 2005:304 s.

6. **Djevis K.** *Medicinskij spravochnik. Triggernye tochki: bezlekarstvennaja pomoshh' pri hronicheskoj boli.* [Medical Directory. Trigger points: non-drug aid for chronic pain]. *A. PDF M.: Jeksmo*, 2008:336.

7. **Puzin M. N.** *Nejrostomatologicheskie zabolevanija* [Neyrostomatologicheskie disease]. *M: Medicina*, 1997:368.

8. **Afanas'eva E. V.** Pharmacotherapy of trigeminal neuralgia. *Biomeditsina*. 2006;3:24-25.

9. **Gurlenov A. M., Bagel G. E., Smyczek V. B**. Physiotherapy in neurology. *A. PDF M.: Jeksmo*, 2013:284.

10. **Kryzhanovskij G. N.** *Determinantnye struktury v patologii nervnoj sistemy: Generatornye mehanizmy nejropatologicheskih sindromov.* [Determinate structure in the pathology of the nervous system: Generating mechanisms neuropathological syndromes]. *M: Medicina*, 1980:189.

Надійшла 17.02.14