

**Выводы.** 1. В патогенезе посттравматического остеомиелита определяющая роль отводится характеру микробиологического и иммунологического взаимодействия. Риск развития гнойно-воспалительного процесса в зоне нарушения целостности костной ткани возрастает при снижении местной иммунологической реактивности и появлении в зоне перелома нетипичных аэробных и, особенно, анаэробных бактерий и их ассоциаций с грибами рода *Candida*.

2. Использование HELBO-терапии в комплексной профилактике и лечении посттравматического остеомиелита у больных с переломами нижней челюсти обеспечивает бактерицидный эффект и улучшает состояние местного иммунитета, тем самым воздействуя на пусковые звенья патогенеза гнойно-воспалительного процесса в костной ткани. Данная методика может быть рекомендована к широкому применению в клинической практике в качестве доступной и эффективной малоинвазивной процедуры для лечения посттравматического остеомиелита и его профилактики у пациентов с переломами нижней челюсти, вне зависимости от способа закрепления костных отломков.

#### Список литературы

1. **Афанасьев В. В.** Травматология челюстно-лицевой области / Афанасьев В. В. - М.: ГЭОТАР-МЕДИА, 2010. – 256 с.
2. **Furr A. M.** Factors associated with long-term complication after repair of mandibular fractures / A. M. Furr, J.M. Schweinfurth, W.L. May // *Laryngoscope*. – 2006. – 116. – P. 427-430.
3. **Агасян В. А.** Механизмы формирования стрессорного иммунодефицита при переломах нижней челюсти и методы их коррекции: дис... канд. мед. наук: спец. 14.01.14 / Агасян Владимир Альбертович. – Москва, 2012. – 116с.
4. **Омар Халед Мохамед.** Эффективность иммунокоррекции в комплексном оперативном лечении переломов нижней челюсти: автореф. дис. на соискание науч. степени канд. мед. наук: спец. 14.01.14 «Стоматология» / Омар Халед Мохамед. – Краснодар, 2012. – 23с.
5. **Gaetti-Jardim E.Jr., Ciecieski F.I.N., Possagno R. at al.** Chronic osteomyelitis of the maxilla and mandible: microbiological and clinical aspects / E.Jr. Gaetti-Jardim, F.I.N. Ciecieski, R. Possagno at al. // *Int. J. Odontostomat*. – 2010. – 4(2). – P.197-202.
6. **Гордійчук М. А.** Комплексне лікування переломів нижньої щелепи при корекції умов репаративних процесів: автореф. дис. на здобуття наук. ступеня канд. мед. наук: спец. 14.01.22 «Стоматологія» / М. А. Гордійчук. – Київ, 2010. – 18с.
7. **Mang T.S., Tayal D.P., Baier R.** Photodynamic therapy as an alternative treatment for disinfection of bacteria in oral biofilms / Thomas S. Mang, Dharam P. Tayal, Robert Baier // *Lasers in Surgery and Medicine*. – 2012. – V. 44. – Iss. 7. – P.588-595.
8. **Нагірний Я. П.** Шляхи оптимізації репаративного остеогенезу у хворих з травматичними переломами нижньої щелепи: дис... доктора мед. наук: 14.01.22 / Я.П. Нагірний. – Тернопіль, 2008. – 298 с.
9. Как описывать статистику в медицине. Аннотированное руководство для авторов, редакторов и рецензентов / Ланг Т. А., Сессик М.; пер. с англ. под ред. В. П. Леонова. – М.: Практическая медицина, 2011. – 480с.: ил.

#### REFERENCES

1. **Afanas'ev V. V.** *Travmatologiya chelyustno-litsevoy oblasti* [Traumatology of maxillofacial area]. *Moskva, GEOTAR-MEDIA*, 2010:256.
2. **Furr A. M., Schweinfurth J. M., May W. L.** Factors associated with long-term complication after repair of mandibular fractures. *Laryngoscope*. 2006;116:427-430.
3. **Agasyan V. A.** *Mekhanizmy formirovaniya stressornogo immunodefitsita pri perelomakh nizhney chelyusti i metody ikh korrektsii* [Mechanisms of forming of stress immunodeficit at the breaks of lower

jaw and methods of their correction]. Dissertation of candidate of medical sciences. *Moskva*, 2012:116с.

4. **Omar Khaled Mokhammad** *Effektivnost' immunokorrektsii v kompleksnom operativnom lechenii perelomov nizhney chelyusti* [Efficiency of Immunological correction in the operative holiatry of breaks of lower jaw]. Abstract of a candidate's thesis of medical sciences. *Krasnodar*, 2012:23с.

5. **Gaetti-Jardim E.Jr., Ciecieski F.I.N., Possagno R. at al.** Chronic osteomyelitis of the maxilla and mandible: microbiological and clinical aspects. *J. Odontostomat*. 2010;4(2):197-202.

6. **Гордійчук М. А.** *Kompleksne likuvannya perelomiv nizhn'oi' shhelepy pry korektsii' umov reparativnykh procesiv* [Holiatry of breaks of lower jaw at the correction of terms in the repairing processes]: Abstract of a candidate's thesis of medical sciences. *Kyiv*, 2010:18.

7. **Mang T.S., Tayal D.P., Baier R.** Photodynamic therapy as an alternative treatment for disinfection of bacteria in oral biofilms. *Lasers in Surgery and Medicine*. 2012.;44(7):588-595.

8. **Nagirnyj Ja. P.** *Shlyahy optymizatsii' reparativnogo osteogenezu u hvoryh z travmatychnymy perelomamy nizhn'oi' shhelepy* [Ways of optimization of repairing osteogenesis for patients with the traumatic breaks of lower jaw]. Dissertation of doctor of medical sciences. *Ternopil'*, 2008:298.

9. **Lang T. A., Sessik M., Leonov V. P.** *Kak opisyvat' statistiku v meditsine. Annotirovannoe rukovodstvo dlya avtorov, redaktorov i retsenzentov* [How to describe statistics in medicine. Annotated guidance for authors, editors and reviewers]. *Moskva; Prakticheskaya meditsina*, 2011:480.

Поступила 04.08.14



УДК 616-089:(617.528+616.311.2-002-56.54)

**А. Г. Гулюк, д. мед. н., В. В. Лепский, к. мед. н.**

Одесский национальный медицинский университет  
Частная клиника «Братьев Лепских» (Черкассы)

#### ХИРУРГИЧЕСКОЕ УСТРАНЕНИЕ ДЕФЕКТОВ ЧЕЛЮСТЕЙ У БОЛЬНЫХ ГЕНЕРАЛИЗОВАННЫМ ПАРОДОНТИТОМ

*В статье приводится клинично-лабораторное обоснование и разработка метода предупреждения образования дефектов костной ткани челюстей, усовершенствованных методов их хирургического устранения у больных генерализованным пародонтитом.*

*Изучены клинично-рентгенологические особенности образования дефектов костной ткани челюстей у больных ГП.*

*Показано, что хирургические вмешательства, предусматривающие тщательное удаление (резекцию) патологически измененных тканей из костных карманов с последующим их замещением остеокондуктивными материалами и используемые в комплексе с другими лечебными мероприятиями, способствуют снижению интенсивности деструкции костной ткани, а в ряде случаев создают условия для регенерации тканей пародонта.*

*Усовершенствованная методика устранения дефектов челюстей с использованием костных аутоблоков обеспечивает наиболее полноценное восстановление морфологических особенностей костной ткани у больных генерализованным пародонтитом.*

**Ключевые слова:** генерализованный пародонтит, хирургическое лечение, костные дефекты челюстей, остеопластические материалы, костные аутоблоки.

**А. Г. Гулюк, В. В. Лепський**

Одеський національний медичний університет  
Приватна клініка «Братів Лепських», Черкаси

### ХИРУРГІЧНЕ УСУНЕННЯ ДЕФЕКТІВ ЩЕЛЕП У ХВОРИХ ГЕНЕРАЛІЗОВАНИМ ПАРОДОНТИТОМ

*Стаття присвячена обґрунтуванню й розробці методів попередження утворення дефектів кістки альвеолярного відростка та удосконаленню існуючих методів їх хірургічного усунення у хворих на генералізований пародонтит.*

*Вивчені клініко-рентгенологічні й біохімічні особливості утворення дефектів кісткової тканини щелеп у хворих на ГП. На підставі біохімічних досліджень ферментативної активності грануляційної тканини, вилученої з ділянки кісткового дефекту щелепи, встановлено, що однією з причин утворення дефекту кістки є порушення фізіологічного мікробіоценозу в пародонтальних карманах внаслідок дистрофічно-запального процесу.*

*Обґрунтовано та запропоновано своєчасне використання хірургічних методів лікування ГП як методу запобігання утворенню кісткових дефектів щелеп.*

*Запропоновано використання кісткових аутоблоків внутрішньоротового або зовнішньоротового походження для усунення дефектів щелеп.*

**Ключові слова:** генералізований пародонтит, хірургічне лікування, кісткові дефекти щелеп, остеопластичні матеріали, кісткові аутоблоки.

**A. G. Gulyuk, V.V. Lepsky**

Odessa national medical university  
Private clinic «Brothers Lepskie», Cherkassy

### SURGICAL TREATMENT OF LOW OF JAW DEFECTS IN PATIENTS WITH GENERALIZED PARADONTOSIS

#### ABSTRACT

*The clinical and laboratorial substantiation and the elaboration of the method of prevention of defects formation in osseous tissue of jaws, the improved methods of their surgical elimination in patients with generalized periodontitis are given in the article.*

*The clinical and roentgenologic peculiarities of the formation of defects in osseous tissue of jaws in patients with GP were studied.*

*The special attention in the complex treatment of generalized periodontitis is given to the surgical methods, because only they allow eliminating the focus of chronic inflammation, stopping the progress of destruction of alveolar bone and provide with the prolonged stabilization of the state of periodontal complex in the considerable part of such patients.*

*The surgical invasions, with thorough resection of pathologically changed tissues from periodontal pockets with further replacement by osteo-conductive materials and used in the complex with other therapeutic measures, were demonstrated to favor the reduction of the intensity of osseous tissue destruction, and in some cases create the conditions for regeneration of periodontal tissues.*

*It is shown, that the surgical interventions providing careful delete of pathologically changed fabrics from bone pockets with their subsequent replacement by osteoconductive materials promote intensity decrease of destruction to a bone tissue, and in some cases create conditions for regeneration of periodontal tissue.*

*The improved methods of elimination of defects in jaws with the*

*use of osseous autoblocks provides with the fullest restoration of the morphological peculiarities of osseous tissue in patients with generalized periodontitis.*

**Keywords:** generalized parodontosis, surgical treatment, bones defects of jaws, osteoplastic materials, autobones.

**Актуальность темы.** Заболевания пародонта по-прежнему остаются важнейшей проблемой в стоматологии. В общей структуре болезни пародонта ведущее место занимает генерализованный пародонтит, который является наиболее тяжелым и распространенным у населения и приводит к утрате значительного количества зубов и нарушению функции зубочелюстной системы (Лепский В.В. и сотр., 2005; Левицкий А.П. и сотр., 2006, Гулюк А.Г. и сотр., 2008; Гулюк А.Г. и сотр., 2009; Гулюк А.Г. и сотр., 2009; Лепский В.В., 2009).

В комплексном лечении генерализованного пародонтита особое внимание уделяется хирургическим методам, потому что у значительного контингента больных только их применение позволяет ликвидировать очаг хронического воспаления, приостановить прогрессирование деструкции альвеолярной кости и обеспечить длительную стабилизацию состояния пародонтального комплекса.

**Материалы и методы исследования.** Обследовано 123 больных ГП II-III степени в возрасте от 18 до 64 лет. Состояние тканей пародонта оценивали на основании данных анамнеза, клинического осмотра, рентгенографии, определения объективных пародонтальных индексов и проб: индекса гигиены Грин-Вермильона (ОИ-С); индекса РМА; индекса кровоточивости (Muhlemann J., 1971; Cowell I., 1975); пародонтального индекса (ПИ) Рассела (Russel A., 1956), глубины пародонтальных карманов, наличия гнойного экссудата из пародонтальных карманов, степени подвижности зубов по шкале Миллера в модификации Флезара (1980), наличия узлов травматической окклюзии, состояния фуркаций зубов. Постановку диагноза осуществляли в соответствии с систематикой болезни пародонта М.Ф. Данилевского (1994).

Использованные методы хирургического лечения были разделены на следующие группы. В первую группу оперативных вмешательств вошли методики хирургического лечения, используемые для сохранения зубов и направленные на восстановление тканей пародонта и костной ткани в области пародонтальных карманов, - лоскутные операции (модификация метода по Видману-Нейману-Цешинскому) на верхней и нижней челюстях с имплантацией в костные карманы остеопластических материалов.

Во вторую группу вошли костнопластические оперативные вмешательства, которые предусматривали использование не только остеопластических материалов, сертифицированных для клинического использования в Украине для устранения дефектов костной ткани альвеолярных отростков челюстей, но и аутокости внутри- и внеротового происхождения.

Разрез слизистой оболочки и надкостницы альвеолярного отростка проводили по границе между неизменной слизистой оболочкой альвеолярного отростка вдоль всего пораженного сегмента зубного ря-

да, что было обусловлено необходимостью радикальной санации зоны дефекта костной ткани для создания оптимальных условий для заживления послеоперационной раны первичным натяжением и предотвращения расхождения краев послеоперационной раны.

Далее отслаивали слизисто-надкостничные лоскуты с обеих сторон альвеолярного отростка. При этом, на вестибулярной поверхности - ниже (на НЧ) и выше (на ВЧ) проекции уровня пассивно-подвижной слизистой оболочки переходной складки, а на небной либо язычной поверхности на глубину до 5 мм, что было продиктовано необходимостью последующей мобилизации слизисто-надкостничного лоскута вестибулярной поверхности альвеолярного отростка.

Глубину резекции тканей определяли предварительно по ортопантограмме. Необходимость резекции тканей, окружающих дефект кости, была обусловлена наличием эпителиальной выстилки лоскута со стороны дефекта, сохранение которой негативно влияет на заживление послеоперационной раны и препятствует созданию пространства для регенерации кости.

Резекцию измененных тканей осуществляли после удаления зубов, находящихся в зоне дефекта кости, с помощью распатора по границе между детритом и компактной костью, ограничивающей дефект. Компактную пластинку в области дна и боковых стенок дефекта перфорировали с помощью физиодиспенсера до появления кровотечения из костномозговых пространств для обеспечения возможности миграции остеопотентных клеток в зону последующей костной аугментации. Оперативное вмешательство продолжали проведением разреза надкостницы по внутренней ее поверхности вдоль горизонтальной плоскости на уровне проекции зоны пассивно-подвижной слизистой оболочки преддверия полости рта и параллельно последней на протяжении всего дефекта костной ткани. Мобилизованный таким образом слизисто-надкостничный лоскут перемещали в сторону дефекта (рис.).

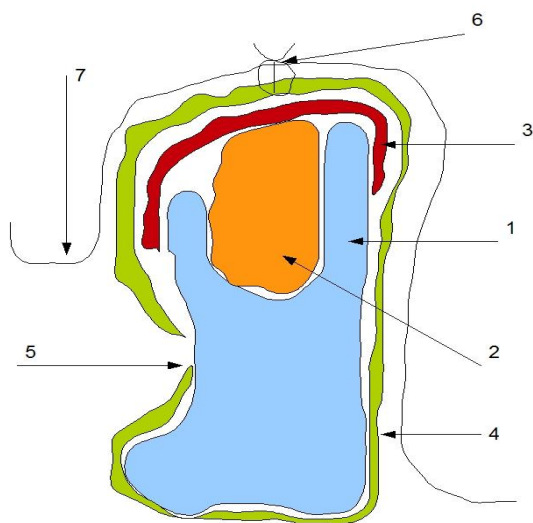


Рис. 1. Схема размещения остеокондуктивного материала в области дефекта альвеолярного отростка: 1 – костная ткань, ограничивающая дефект альвеолярного отростка; 2 – остеозамещающая композиция; 3 – резорбируемая мембрана; 4 – надкостница; 5 – дефект надкостницы; 6 – линия швов; 7 – переходная складка.

В зависимости от дальнейшего хода оперативного вмешательства всех больных делили на две группы. В первую группу вошли пациенты, которым в ходе оперативного вмешательства проводили устранение дефекта альвеолярного отростка с использованием костных аутоблоков внутри- и внеротового происхождения. Во вторую группу вошли больные, которым с целью устранения дефекта костной ткани использовали технологию направленной костной регенерации.

Операцию начинали с определения объема и формы дефекта альвеолярного отростка. Учитывая недостаток костной ткани на верхней челюсти, в основном использовали трансплантаты из подбородочного выступа и ретромолярной области. При заборе костных блоков из ретромолярной зоны донорский участок костной ткани выбирали за пределами зоны протезирования, включая возможность внутрикостной имплантации.

Обнажали костную ткань в области донорского участка челюстной кости. Для предупреждения денервации зубов фронтального участка нижней челюсти пропили костной ткани осуществляли максимально близко к нижнему краю подбородочного выступа. Глубину пропила костной ткани планировали с учетом объема необходимой для устранения дефекта костной ткани.

Формирование костного блока осуществляли с помощью трепана или фиссурного бора в зависимости от размеров и формы дефекта альвеолярного отростка.

Сформированные костные аутоблоки перемещали в область дефекта костной ткани и фиксировали с помощью винта для на костного остеосинтеза. Дефект костной ткани, образовавшийся после забора трансплантата, заполняли остеокондуктивными материалами (Калпол, Коллапан и др.).

Деструкция костной ткани, как результат хронического воспалительного процесса при генерализованном пародонтите, на верхней челюсти, в отличие от нижней, носит распространенный характер, что часто приводит к значительной атрофии костной ткани верхнечелюстной кости. Последующее восстановление функции зубочелюстной системы бывает затруднено, как в случае использования съёмных протезов, так и при протезировании на внутрикостных имплантатах. Значительная атрофия альвеолярного отростка верхней челюсти диктует необходимость использования костных блоков значительных размеров. Таким образом, возникает необходимость использования внеротовых трансплантатов.

Для предварительной оценки степени атрофии костной ткани проводили компьютерную томографию верхней челюсти на конусном томографе.

Для устранения значительных дефектов альвеолярного отростка использовали костные блоки из гребня подвздошной кости. Операцию выполняли в условиях стационара под общим эндотрахеальным наркозом и дополнительной инфильтрационной анестезией мягких тканей в области донорского и воспринимающего участков костной ткани. Проведение разреза для получения трансплантата планировали в области гребня подвздошной кости на противополож-

ной от дефекта стороне таза.

При скелетировании костной ткани остеотомию выполняли латеральнее гребня подвздошной кости и отступя от последнего 0,8-1,0 см. Распил проводили в пределах компактной костной ткани с помощью циркулярной пилы и охлаждения стерильным физиологическим раствором. Последующее отделение трансплантата осуществляли с помощью остеотома. Отделенный участок костной ткани формировали в соответствии с анатомическими особенностями альвеолярного отростка в области дефекта.

Оперативное вмешательство продолжали проведением разреза по альвеолярному гребню в области дефекта костной ткани. Верхнечелюстную кость скелетировали в основном с вестибулярной поверхности на уровне 1,0-1,5 см. от альвеолярного гребня по всей длине дефекта.

Сформированный трансплантат фиксировали в области дефекта костной ткани с помощью винтов для остеосинтеза. Пространство по периферии трансплантата заполняли измельченной костной тканью, взятой с помощью острой хирургической ложки из области образовавшегося дефекта гребня подвздошной кости.

С целью дополнительной изоляции трансплантата от полости рта и его флоры зону аугментации закрывали резорбируемой коллагеновой мембраной HYPROSORB.

#### **Результаты исследования и их обсуждение.**

Оперативное вмешательство завершали описанной ранее периостеотомией, которую выполняли с целью мобилизации слизисто-надкостничного лоскута с последующей фиксацией лоскута швами.

Оценку эффективности проведенного комплексного лечения больных ГП II-III степени проводили на основании клинических и рентгенологических исследований в ближайшие и отдаленные сроки (через 6 и 12 месяцев после операции).

Непосредственно после окончания консервативного лечения у больных отмечали улучшение всех регистрируемых показателей. В целом состояние пародонта сразу после окончания консервативного лечения можно было оценить как стабилизацию дистрофически-воспалительного процесса в пародонте.

Однако в отдаленные сроки наблюдения после окончания консервативного лечения (через 6 месяцев) клинически наблюдалось ухудшение всех показателей.

При анализе рентгенологических показателей состояния пародонта в отдаленные сроки отмечали дополнительную, иногда значительную потерю костной ткани альвеолярного отростка. В ряде случаев отмечали образование дефектов кости альвеолярного отростка и даже тела челюсти.

Основным результатом лечения при этом является стабилизация деструктивно-резорбтивного процесса в костной ткани, что само по себе позволяет рекомендовать хирургическое лечение даже в случаях, когда сохранение зубов нецелесообразно.

**Вывод.** Таким образом, хирургические вмешательства, предусматривающие тщательное удаление патологически измененных тканей из костных карманов с последующим их замещением остеокондуктив-

ными материалами и используемые в комплексе с другими лечебными мероприятиями, способствуют снижению интенсивности деструкции костной ткани, а в ряде случаев создают условия для регенерации тканей пародонта.

#### **Список литературы**

1. **Лепский В. В.** Влияние остеопластического материала на регенерацию костной ткани по данным определения активности фосфатаз / В. В. Лепский, Р. В. Керницький, В. И. Карый, А. П. Левицкий // *Вісник стоматології*. – 2005. – № 4. – С. 5-7.
2. **Левицкий А. П.** Вплив остеотропних препаратів на біохімічні показники кісткової тканини нижньої щелепи щурів за умов експериментальної патології / А. П. Левицкий, В. І. Карий, В. В. Лепський, Р. В. Керницький // *Експериментальна та клінічна фізіологія і біохімія*. – 2006. – № 1 (33). – С. 7-11.
3. **Гулюк А. Г.** Клинико-рентгенологическая оценка результатов устранения ограниченных дефектов альвеолярного отростка челюстей у больных генерализованным пародонтитом / А. Г. Гулюк, С. А. Гулюк, В. В. Лепский, О. А. Фаренюк // *Вісник стоматології*. – 2008. – № 2. – С. 71-77.
4. **Гулюк А. Г.** Эффективность использования хирургических методов в комплексном лечении заболеваний пародонта: ретроспективное исследование / А. Г. Гулюк, Я. В. Маланюк, В. В. Лепский // *Вісник стоматології*. – 2009. – № 1. – С. 56-60.
5. **Клинико-рентгенологическая оценка эффективности комплексного лечения генерализованного пародонтита II-III степени / А. Г. Гулюк, В. В. Лепский, С. А. Гулюк, [и др.]** // *Вісник стоматології*. – 2009. – № 2. – С. 41-48. 6.
6. **Лепський В. В.** Клініко-рентгенологічна оцінка причин розвитку і результатів усунення дефектів альвеолярних відростків при генералізованому пародонтиті / В.В. Лепський // 1-й з'їзд черепно-щелепно-лицевих хірургів України: Матер. першого Укр. міжнарод. з'їзду (15-16 трав. 2009 р.). – Київ. – 2009. – С. 73-78.

#### **REFERENCES**

1. **Lepskiy V. V., Kernitskiy R. V., Karyy V. I., Levits'kiy A. P.** The influence of osteoplastic material upon the regeneration of osseous tissue according to the data of determination of phosphatases activity *Visnyk stomatologii*. 2005;4:5-7.
2. **Levyckiy A. P., Karyj V. I., Leps'kyj V. V., Kernyc'kyj R. V.** The influence of osteotropic preparations upon the biochemical indices of mandibular osseous tissue in rats at experimental pathology *Eksperymental'na ta klinichna fiziologija i biohimija*. 2006;1 (33):7-11.
3. **Gulyuk A. G., Gulyuk S. A., Lepskiy V. V., Farenjuk O. A.** The clinical and roentgenologic estimation of the results of elimination of bounded defects of alveolar appendage of jaws in patients with generalized periodontitis *Visnyk stomatologii*. 2008;2:71-77.
4. **Gulyuk A. G., Malanyuk Ya. V., Lepskiy V. V.** The effectiveness of surgical methods in the complex treatment of periodontal diseases: retrospective study. *Visnyk stomatologii*. 2009;1:56-60.
5. **Gulyuk A. G., Lepskiy V. V., Gulyuk S. A., Georgiev T. D., Asmolova A. O.** Clinical and roentgenologic estimation of effectiveness of complex treatment of generalized periodontitis of II-III degree *Visnyk stomatologii*. 2009;2:41-48. 6..
6. **Leps'kyj V. V.** *Kliniko-rentgenologichna ocinka prychnyn rozvytku i rezul'tativ usunennja defektiv al'veoljarnyh vidrostkiv pry generalizovanomu parodontyti. 1-j z'i'zd cherepno-shhelepno-lycevyh hirurgiv Ukrainy* [Clinical and roentgenologic estimation of the reasons of development and results of elimination of defects of alveolar appendages at generalized periodontitis. The 1<sup>st</sup> Congress of cranio-mandibular-facial surgeons of Ukraine] *Mater. pershogo Ukr. mizhnarod. z'i'zdu (15-16 trav. 2009 r.)*. Kyi'v. 2009: 73-78.

Поступила 05.08.14

