

## ОРТОДОНТИЧНИЙ РОЗДІЛ

УДК 616.314-089.23(048)+616-092

**І.В. Ковач, д. мед. н., О.Ю. Біндюгін**

Державний заклад «Дніпропетровська медична академія Міністерства охорони здоров'я України»

**ДЕНСИТОМЕТРИЧНІ ДОСЛІДЖЕННЯ  
У ДІАГНОСТИЦІ РЕЦИДИВУ  
ТОРТОАНОМАЛІЇ**

В даний час використання рентгенографії в діагностиці патологічних процесів є стандартною частиною будь-якого комплексного дослідження при плануванні та лікуванні в стоматології і є обов'язковим документом при проведенні будь-якого втручання. Однак при стандартній рентгенографії виходить єдине площинне зображення, де всі об'єкти розташовані послідовно та накладаються один на одного, що в підсумку призводить до певного проєкційного спотворення, яке безсумнівно позначається на інтерпретації отриманих даних і, як результат, невірного призначення лікування.

Разом з тим, етіологія та патогенез розвитку рецидивів тортоаномалій ще не достатньо вивчені. В зв'язку з чим проведено клінічне обстеження пацієнтів з рецидивами тортоаномалій зубів та відповідні рентгенологічні дослідження з використанням методу конусно-променевої комп'ютерної томографії. Вимірювання щільності кісткової тканини шляхом проведення денситометричних досліджень у випадках діагностики рецидиву сприяли формуванню більш об'єктивної доказової бази для встановлення діагнозу та розробки алгоритму надання кваліфікованої допомоги щодо подолання наслідків повернення зубів у початкове положення та супутньої деструкції кісткової тканини. Використання інновацій сучасної променевої діагностики захворювань щелепно-лицевої ділянки робить працю лікаря більш прогнозованою, що неодмінно позитивно відіб'ється на загальних результатах роботи і буде сприяти підвищенню рівня освіченості лікаря. Впровадження в стоматологічну практику даних КТ сприяє фаховій діагностиці патологічних процесів, що в підсумку відіграє вирішальну засадничу роль при формуванні напрямків проведення стоматологічних втручань.

**Ключові слова:** конусно-променева комп'ютерна томографія, тортоаномалії, циркулярна супракрісталічна фібротомія, панорамна томографія, денситометрія.

**И. В. Ковач, А. Ю. Биндюгин**

Государственное учреждение «Днепропетровская медицинская академия Министерства здравоохранения Украины»

**ДЕНСИТОМЕТРИЧЕСКИЕ  
ИССЛЕДОВАНИЯ В ДИАГНОСТИКЕ  
РЕЦИДИВА ТОРТОАНОМАЛИИ**

В настоящее время использование рентгенографии в диагностике патологических процессов является стандартной частью любого комплексного исследования при планировании и лечении в стоматологии и является обязательным документом при проведении любого вмешательства. Однако при стандартной рентгенографии получается единое плоскостное изображение, где все объекты расположены последовательно и накладываются друг на друга, что в итоге приводит к определенному проекционному искажению, которое, несомненно, сказывается на интерпретации полученных данных и, как результат, неверного назначения лечения.

Вместе с тем, этиология и патогенез развития рецидивов тортоаномалий еще не достаточно изучены.

В связи с чем проведено клиническое обследование пациентов с рецидивами тортоаномалий зубов и соответствующие рентгенологические исследования с использованием метода конусно-лучевой компьютерной томографии. Измерение плотности костной ткани путем проведения денситометрических исследований в случаях диагностики рецидива способствовали формированию более объективной доказательной базы для установления диагноза и разработки алгоритма оказания квалифицированной помощи по преодолению последствий возврата зубов в исходное положение и сопутствующей деструкции костной ткани. Использование инноваций в современной лучевой диагностике заболеваний челюстно-лицевой области делает работу врача более прогнозируемой, что непременно положительно отразится на общих результатах работы и будет способствовать повышению уровня образованности врача. Внедрение в стоматологическую практику данных КТ способствует профессиональной диагностике патологических процессов, что в итоге играет решающую основополагающую роль при формировании направлений проведения стоматологических вмешательств.

**Ключевые слова:** конусно-лучевая компьютерная томография, тортоаномалии, циркулярная супракрісталічна фібротомія, панорамна томографія, денситометрія.

**I. V. Kovach, O. Ju. Bindjugin**

State institution "Dnipropetrovsk medical Academy of the Ministry of health of Ukraine»

**DENSITOMETRIC STUDIES  
IN THE DIAGNOSIS OF RECURRENCE  
OF TARTOANOMALIES****ABSTRACT**

Currently, the use of radiography in the diagnosis of pathological processes is a standard part of any comprehensive study in the planning and treatment of dentistry and is a mandatory document in any intervention. However, with standard radiography, a single planar image is obtained, where all objects are located consequently and overlap, which ultimately leads to a certain projection

© Ковач І. В., Біндюгін О. Ю., 2018

*distortion, which undoubtedly affects the interpretation of the data obtained and, as a result, the wrong purpose of treatment.*

*However, the etiology and pathogenesis of recurrence of tartoanomalies still not well understood.*

*In connection with which a clinical examination of patients with recurrences of tartoanomalies teeth and related x-ray examinations using the method of cone-beam computed tomography. Measurement of bone density through densitometry studies in cases of relapse diagnosis contributed to the formation of a more objective evidence base for diagnosis and development of an algorithm for providing qualified assistance to overcome the consequences of returning teeth to their original position and concomitant destruction of bone tissue.*

*The use of innovations in the modern radiation diagnosis of diseases of the maxillofacial area makes the work of the doctor more predictable, which will certainly have a positive impact on the overall results of the work and will help to improve the level of education of the doctor. The introduction into dental practice of CT data contributes to the professional diagnosis of pathological processes, which ultimately plays a crucial fundamental role in the formation of areas of dental interventions.*

**Key words:** *cone-beam computed tomography, tartoanomalies, circular supra crystal fibro tomia, panoramic imaging, densitometry.*

Відомо, що діагностика і лікування тортоаномалій, які виникають в результаті недостачі місця в зубному ряді для окремих зубів, наявності надкомплектних зубів, звуження зубних рядів та довгострокове і стабільне збереження отриманих результатів є актуальними в сучасній ортодонтії [2, 3, 5]. Після створення місця в зубному ряду для зуба з тортоаномалією та встановлення його у правильному положенні за допомогою знімних і незнімних ортодонтичних апаратів відбувається натягнення зв'язок періодонта, що і є основною причиною рецидиву тортоаномалії [1, 2, 4]. Крім того, рецидив після ортодонтичного лікування може відбуватись також внаслідок особливостей оклюзійних співвідношень, генетично обумовленої невідповідності розмірів і форми зубів верхньої й нижньої щелеп, продовження росту щелеп, міофункціональної невідповідності внаслідок перерозподілу тонузу жувальних м'язів після закінчення дії ортодонтичного навантаження [4,5,7-9]. У зв'язку із цим для забезпечення ефективності лікування потрібен тривалий ретенційний період впродовж 1,5-2 років.

На жаль, ускладнення, які спостерігаються після ліквідації ротацій зубів, стають очевидними лише після візуальної суб'єктивної оцінки самим пацієнтом. Саме тому рання діагностика патологічних змін на тканинному рівні, від якості якої безпосередньо залежить рівень призначеної

терапії для ліквідації наслідків рецидиву, є дуже важливою для лікаря-ортодонта [2, 5-8].

В даний час використання рентгенографії в діагностиці патологічних процесів є стандартною частиною будь-якого комплексного дослідження при плануванні та лікуванні в стоматології і є обов'язковим документом при проведенні будь-якого втручання [1, 2, 4-6]. Однак при стандартній рентгенографії виходить єдине площинне зображення, де всі об'єкти розташовані послідовно та накладаються один на одного, що в підсумку призводить до певного проєкційного спотворення, яке безсумнівно позначається на інтерпретації отриманих даних і, як результат, невірному призначення лікування [2].

Зміна мислення лікаря при діагностиці захворювань безпосередньо пов'язана з появою комп'ютерної томографії (КТ). На відміну від конусно-променевої комп'ютерної томографії (КПКТ), при якій повністю сканується тривимірний об'єкт, при дослідженні за допомогою комп'ютера лікар отримує точну копію всієї зони дослідження, що надає ортодонту реальне зображення, а також двомірні зображення у фронтальній, сагітальній і похилій площинах з можливостями подальшого вивчення сканованого об'єкта у всіх площинах і на будь-якій глибині [2, 5, 6].

Однак, незважаючи на великі можливості для проведення адекватної діагностики із застосуванням КТ в ортодонтії, даний метод майже не використовується, що пов'язано в основному з відсутністю певних навичок при роботі з комп'ютерними томограмами і мотивацією для виконання даного дослідження у лікарів-ортодонтів.

**Мета нашого дослідження.** Вивчення ролі денситометричних досліджень з використанням КТ в ранній діагностиці рецидиву тортоаномалії для обґрунтування та вибору методу лікування із застосуванням гіперкорекції без проведення операції циркулярної супракристалічної фібротомії (CSF) та розсічення ясенного сосочка.

**Матеріали та методи дослідження.** Нами було обстежено 17 пацієнтів з рецидивами тортоаномалій зубів. Для вивчення ступеню тортоаномалії та дефіциту місця при ротації зубів, проведення діагностики рецидиву нами було застосовано клінічні й антропометричні методи дослідження. Для діагностики резорбції кісткової тканини в зоні рецидиву тортоаномалії, вивчення стану кісткової тканини в умовно «хворій ділянці», положення коренів зубів і порівняння з неуразеною зоною використовували рентгенологічні методи дослідження, а також проводили порівнювальну характеристику панорамної томографії (ортопантомографії) і КТ. Використовували дані латеральної цефалометрії і аналіз за Бйо-

рком за допомогою комп'ютерної програми.

**Результати дослідження та їх обговорення.** Клінічний випадок. Пацієнтка (А.Б.) 1986 р.н. звернулась в стоматологічну клініку з метою випрямлення зубів фронтальної ділянок верхньої і нижньої щелепи.

Внутрішньоротове обстеження виявило: 1. Пародонтологічний статус: Хронічний генералізований пародонтит 1 ступеню тяжкості, рентгенологічно виявлено деструкцію компактною пластинки на верхівках міжальвеолярних перегородок (рис. 1).

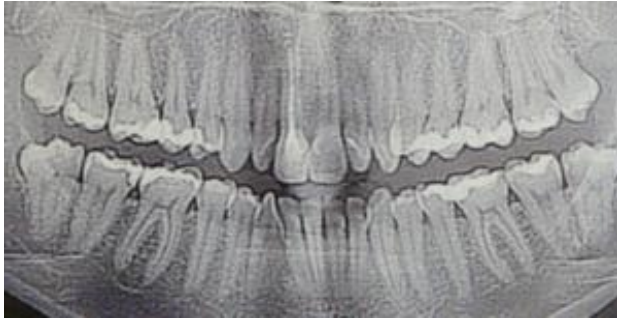

Рис. 1. ОПТГ на етапі діагностики.

2. Гнатологічний статус: правильні фісурно-бугоркові контакти симетрично з правої та лівої сторони - клас 1 за Енглеєм. Відсутність аномалій в трансверзальній і вертикальній площинах відповідно. На КДМ моделях після проведення біометричних досліджень за Pont, Tonn, Linder and Hart, Снагіною було виявлено незначне симетричне звуження верхнього і нижнього зубних рядів в ділянках молярів і премолярів на 3,5 і 2,9 мм. відповідно. При вимірюванні довжини фронтальної ділянки верхнього і нижнього зубних рядів за Korkhaus виявлено зменшення довжини фронтальних ділянок в/щ і н/щ на 3,1 і 1 мм. Відповідно (табл. 1).

Виявлені ротації 12, 22 зубів легкого ступеню (до 45°) тортоаномалію ротація 43 зубу більш виражена більше 45°.

Була проведена цефалометрія латеральної ТРГ за Бйорком з використанням комп'ютерної програми. (В тексті надаються деякі параметри, зважаючи на формат наукової статті).

Таблиця 1

#### Аналіз ТРГ до лікування

Сагітальне співвідношення щелеп ss-n-sm(ANB)	3.7	N=3	0.7
Прогнатія верхньої щелепи (SNA) s-n-ss	81.1	N=82	0.9
Прогнатія нижньої щелепи (SNB)	77.3	N=79	-1.7
Нахил різців верхньої щелепи ILs/NL	102.0	N=110	-8.0
Нахил різців нижньої щелепи ILi/ML	90.1	N=94	-3.9
Показник WITS Wits	1.1	0	1.1
Вертикальне співвідношення щелеп (Кут основ щелеп) NL/ML	27.1	N=25	2.1
Кут нижньої щелепи M L-ag	118.3	N=126	-7.7
Горизонтальна щілина у фронт. діл. щел. Overjet	3.2	N=3	0.2
Вертикальне перекриття у фронт. діл. щел. Overbite	-0.5	N=2.5	3.0

Аналіз отриманих параметрів засвідчив про відсутність скелетної патології в сагітальній та вертикальній площинах, значення кутів **ILs/NL** і **ILi/ML** істотно свідчили про можливість проведення лікування без видалення постійних зубів, з застосуванням техніки міжапроксимальної сепарації паралельно з використанням незнімної апаратури (рис. 2).

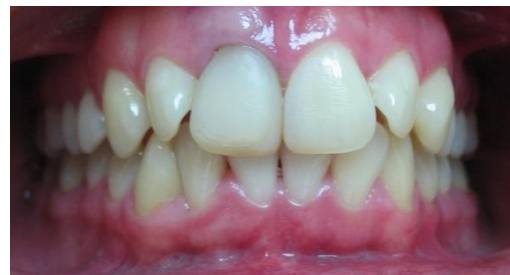

Рис. 2. До лікування.

**Протокол лікування:  
Leveling and elimination of rotations (Вирівнювання)**

2015.03.U 0.14 Ni-Ti  
2015.05. U 0.16 Ni-Ti, L 0.14 Ni-Ti  
2015.07.U 0.16/0.22 Ni-Ti ,L 0.16 Ni-Ti  
2015.10.U 0.16/0.22 ss ,L 0.16/0.22 Ni-Ti  
2015.12. L 0.16/0.22 ss

**9 місяців**

**Detailing(деталізація)**

2016.02.U 0.18/0.25 ss

2016.03.L 0.18/0.25 ss

2016.06.U 0.19/0.25 ss

**Debonding(зняття апарату )**

2016.08

**6 місяців**

**Загальна тривалість лікування склала 17 місяців.**

По закінченню була проведена повторна **цефалометрія**, що засвідчила відповідні нормальні показники кутів після закінчення активної фази лікування (табл. 2).

Таблиця 2

**Аналіз ТРГ після лікування**

Сагітальне співвідношення щелеп ss-n-sm(ANB)	3.8	N=3	0.8
Прогнатія верхньої щелепи (SNA)	81.1	N=82	0.9
Прогнатія нижньої щелепи (SNB)	77.3	N=79	-1.7
Нахил різців верхньої щелепи ILs/NL	105.3	N=110	-4.7
Нахил різців нижньої щелепи Ili/ML	94.1	N=94	0.1
Показник WITS Wits	1.1	0	1.1
Вертикальне співвідношення щелеп (Кут основ щелеп) NL/ML	27.1	N=25	2.1
Кут нижньої щелепи M L-ag	118.3	N=126	-7.7
Горизонтальна щілина у фронт. діл. щел. Overjet	3.2	N=3	0.2
Вертикальне перекриття у фронт. діл. щел. Overbite	-0.5	N=2.5	3.0

**Ретенція.** Ретенцію було забезпечено двома незнімними ретейнерами 3-3 відповідно на верхню і нижню щелепи та були дані рекомендації стосовно носіння знімного ретейнера по типу капа в нічний час. Активна фаза ретенції була розрахована на тривалий час в зв'язку з категоричною відмовою зі сторони пацієнтки на проведення операції супракристалічної циркулярної фібротомії (CSF).

Пацієнтка регулярно здійснювала профілактичні гігієнічні процедури, своєчасно відвідувала стоматологічний кабінет з метою підтримання належної гігієни ротової порожнини. Після перших 6 місяців ретенційного періоду візуально спостерігався незначний рецидив тортоаномалії 43 в бік переміщення зубу з гіпервідкоректованої позиції до нормальної. В цей період рентгенологічне обстеження проведено не було, зауваживши на нормальний стан зубів і відсутність скарг з боку пацієнтки. В наступне (через півроку від останнього прийому) відвідування пацієнтка поскаржилася на неприємні відчуття в ділянці передніх зубів н/щ і відсутність нормальних контактів у фронтальній ділянці, але візуально стан тканин пародонту не мав патологічних ознак

(рис. 3).

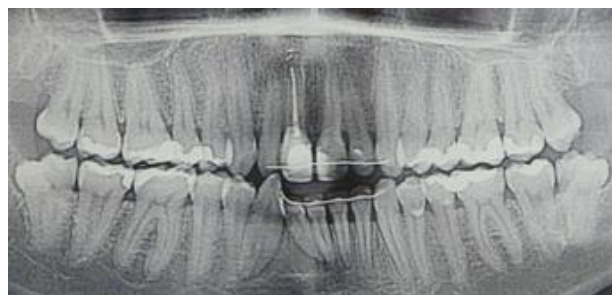


Рис. 3. ОПТГ в момент закінчення активної фази лікування.

Було проведено пародонтологічне обстеження пацієнтки, в результаті якого виявлено: глибина пародонтальних кишень в проекції 41-43 зубів дорівнює від 1 до 2 мм, таким чином зубо-ясенне прикріплення не порушено, що є гарною передумовою ефективного проведення повторного лікування.

Пацієнтці було проведено рентгенологічне обстеження з допомогою панорамної томографії (ортопатомографії) і визначено, що в зоні 41-43 зубів спостерігається поглиблення пародонтальної щілини дистальної поверхні корня 43 зубу.

Але між тим, в очі впадала явна невідповідність між клінічною картиною в ротовій порожнині і рентгенологічним малюнком зони ураження на панорамній томограмі. Тому було прийняте рішення: на початку проведення повторного ортодонтичного лікування на н/щ, після фіксації незнімної апаратури провести комп'ютерну томографію (КТ) за допомогою конусно-променевого томографу. Використання данної технології дало б можливість якщо не з'ясувати причини рецидиву, то надати матеріал для глибокої морфологічної оцінки стану резорбції кісткової тканини в ураженій ділянці, і наслідків рецидиву.

На сагітальному реформаті (рис.4, 5) КТ спостерігаємо значну деструкцію вестибулярної

поверхні кортикальної кістки в проекції 41,42,43 зубів внаслідок неконтрольованого переміщення вищезазначених зубів: 43 зубу в первісне (тобто тортоаномальне положення), і 41,42 зубів в вестибулярному напрямку. Зважаючи на підвищену рухливість зубів, яка є наслідком травматичної оклюзії і патологічної втрати альвеолярного гребеня, вона активізувала дистрофічно-деструктивні процеси в кістковій тканині пародонта, посилюючи остеокластичну резорбцію. Запалення і, як наслідок резорбція кістки сприяє зниженню висоти альвеолярного гребеня, що досить чітко засвідчує вивчення результатів КТ. Товщина вестибулярної поверхні кортикальної кістки істотно знижена (від 0.2 до 1.1 мм.) в ділянках коренів 43,42,41 зубів.

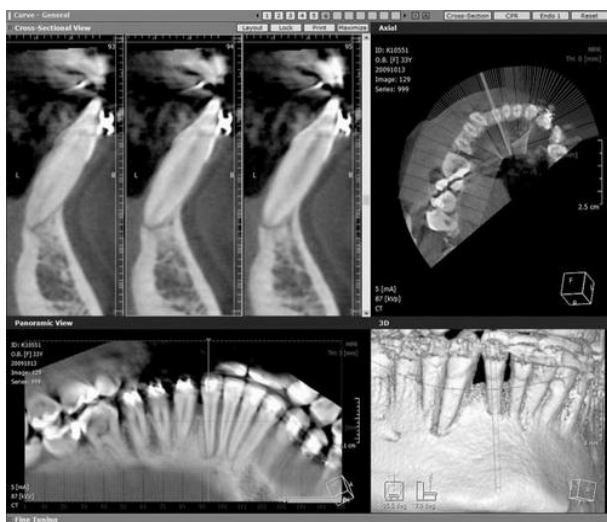

Рис. 4. Зона 42 зуба

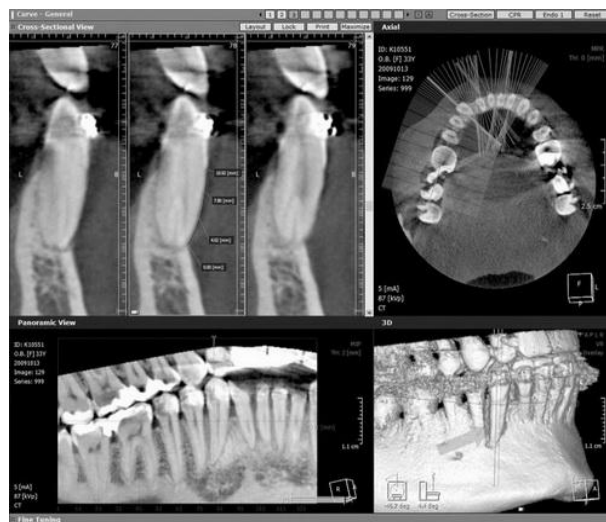

Рис. 5. Зона 43 зуба

Після закінчення повторного лікування на н/щ (2017.8.-2017.11.) на лінгвальну поверхню в ділянці-34-44 зубів було встановлено незнімний ретейнер з скла-волокна, нетипова фіксація ретейнера на перших пре молярах н/щ була зумовлена потребою в більш надійній фіксації зубів фронтальної ділянки н/щ. З огляду на значні процеси резорбції кісткової тканини, виявлені на КТ стало питання в доцільності проведення операції CSF в проекції кореня 43 зубу, в зв'язку з обґрунтованим ризиком порушення зубо-ясенного прикріплення і як наслідок втрата 43 зубу. Терміни відвідування лікаря-ортодонта були запропоновані звичайні: раз на півроку паралельно з відвідуванням лікаря-стоматолога для проведення пародонтологічних втручань.

За один рік після дослідження була проведена повторна КТ, яка мала на меті визначити наявність, чи відсутність апоозиційного росту в пошкодженій ділянці н/щ. Потреби в порівняльній діагностиці між панорамною томографією і КТ не було, тому вивчалися данні тільки КТ н/щ. В

проекції фронтальної ділянки 41-43 зубів спостерігається зникнення вогнищ резорбції кісткової тканини вестибулярної поверхні кортикальної пластинки, звуження періодонтальної щілини в проекції кореня 43 зубу внаслідок стабілізації процесу переміщення зубів у зворотному напрямку. Наявність аппозиційного росту в ділянці проекції коренів 42-43 зубів визначається візуально і при дослідженні сагітальних, корональних, 3-Д реформатів та при побудові кросс-секційної моделі. Позитивна динаміка підтверджується проведенням вимірювання оптичної щільності кісткової тканини по шкалі Хаунсфільда за допомогою функції денситометрії, що визначає ступень кальцінації кісткової тканини. Вимірювання були проведені як в процесі лікування так і на другій томограмі після його закінчення.

Отримані результати відображені в цифрах так і в вигляді графіка. Результати, які отримані в вигляді цифр дуже відносні, тому особливе значення має графік, який візуально дозволяє оціни-

ти щільність ремодельованої кісткової тканини після завершення ортодонтчного лікування в ретенційному періоді. На рис. 6 представлено сагітальний реформат 43 зубу в процесі лікування. При проведенні денситометрії визначено: товщина вестиб. кортикальної пластинки складає 0.1-0.4 мм. при щільності кісткової тканини 470 НУ.

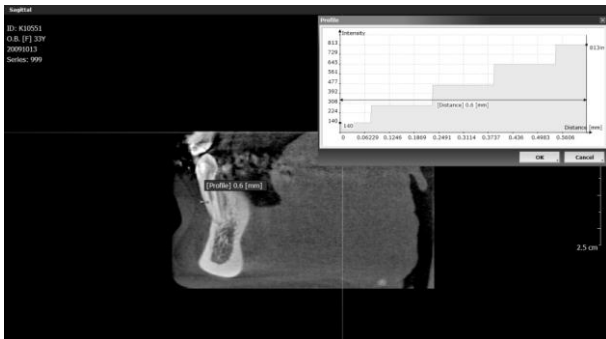


Рис. 6. Сагітальний реформат рецидиву.

При повторному вимірюванні (рис.7) товщина складає 1.3 мм при щільності 600 НУ, що є свідченням стабілізації деструктивного процесу, початку відновлення трофіки, наявності аппозиційного росту в пошкодженій ділянці. Тобто мова йде про стабілізацію патологічного процесу, що було доведено результатами досліджень.

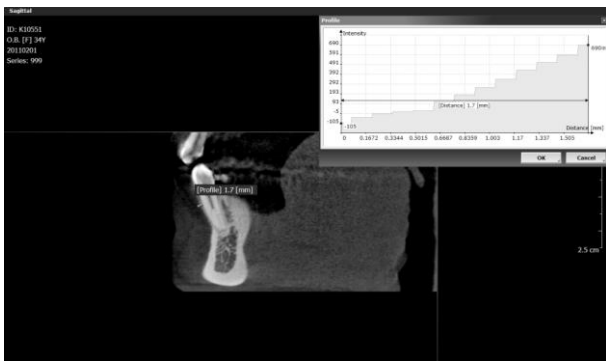


Рис. 7. Сагітальний реформат стабілізація.

Таким чином, у ортодонтчних пацієнтів з рецидивами поворотів окремих зубів (рецидиви тортоаномалій) на фоні генералізованого пародонтиту, при проведенні діагностики актуальним є той факт, що використання комп'ютерної томографії надає значні переваги перед стандартними методиками рентген-діагностики при розпізнаванні патологічного процесу, завдяки наявності електронних пристроїв для вимірювання показників, необхідних для встановлення об'єктивної і неупередженої картини тяжкості патологічних процесів і методів їх вирішення. Завдячуючи проведеній КТ відпала необхідність в проведенні операції CSF- циркулярної супракристалічної фібротомії в ділянці 43 зубу.

**Висновки.** 1. При рентген-діагностиці рецидивів ортодонтчних тортоаномалій доцільно використання комп'ютерних томограм, що сприяє якісному встановленню рівня морфологічних і структурних порушень і надає більш об'ємну і реалістичну картину важкості протікання патологічного процесу.

2. Використання інновацій сучасної променевої діагностики захворювань щелепно-лицевої ділянки робить працю лікаря більш прогнозованою, що неодмінно позитивно відіб'ється на загальних результатах роботи і буде сприяти підвищенню рівня освіченості лікаря.

3. Впровадження в стоматологічну практику даних КТ сприяє фаховій діагностиці патологічних процесів, що в підсумку стає останньою інстанцією в дискусії застосування чи незастосування оперативного втручання.

### Список літератури

1. **Фліс П. С.** Оцінка результатів лікування ортодонтчної патології у період змінного прикусу / П. С. Фліс, В.В. Філоненко // *Матеріали Всеукраїнської науково-практичної конференції «Нові технології в стоматології і щелепно-лицевій хірургії»*. – Харків, – 2006. – С. 26-28.
2. **Рогацький Д.В.** Конусно-лучева комп'ютерна томографія / Рогацький Д.В. – Львов: ГалДент 2010. – 235 с.
3. **Каливрадзьян Э. С.** Особенности ортодонтического лечения сагиттальных и трансверсальных аномалий окклюзии в ретенционный период / Э. С. Каливрадзьян, С. И. Бурлуцкая, С. Н. Бажанова // *Ортодонтия*. – 2003. – № 1. – С. 13-17.
4. **Хорошилкина Ф. Я.** Ортодонтия. Профилактика и лечение функциональных, морфологических и эстетических нарушений в зубочелюстно-лицевой области / Хорошилкина Ф. Я., Персин Л. С., Окушко-Калашникова В. П. – Кн. IV. – М.: 2005. – 453 с.
5. **Proffit W.R.** Contemporary Orthodontics / W.R. Proffit, H.W. Fields. – Mosby. – 2018. – 744 с.
6. **Jacobson A.** Radiographic cephalometry / A. Jacobson, R. Jacobson – Quintessence Publishing, USA, 2006. – 320 с.
7. **Goldstein A.** The clinical testing of orthodontic results / A. Goldstein // *Am J Orthod*. – 1965. – P. 723-755.
8. **Reitan K.** Principles of retention and avoidance of post treatment relapse / K. Reitan // *Am J Orthod*. – 1969. – № 55, 776-790.
9. **Bishara S.E.** Stability of intercanine width, overbite and overjet correction / S.E. Bishara, J.M. Chadha // *Am J Orthod*. – 1973. – № 63. – P. 588-595.

### REFERENCES

1. **Flis P. S., Filonenko V.V.** Evaluation of the results of treatment of orthodontic pathology during the period of occlusion. *Materialy Vseukrai'ns'koi' naukovo-praktychnoi' konferencii' «Novi tehnologii v stomatologii i shhelepno-lyceviy hirurgii»*. Harkiv; 2006:26-28.
2. **Rogackin D.V.** *Konusno-luchevaja komp'juternaja tomografija* [Cone-beam computed tomography]. L'vov.: GalDent; 2010:235.
3. **Kalivradzhijan Je. S., Burluckaja S. I., Bazhanova S. N.** Features of orthodontic treatment of sagittal and transversal occlusion abnormalities in the retention period. *Ortodontija*. 2003;1:13-17.
4. **Horoshilkina F. Ja., Persin L. S., Okushko-Kalashnikova V. P.** *Ortodontija. Profilaktika i lechenie*

*funkcional'nyh, morfologicheskikh i jesteticheskikh narusheniĭ v zubocheľjustno-licevoĭ oblasti* [Orthodontics. Prevention and treatment of functional, morphological and aesthetic disorders in the maxillofacial area]. *Kn. IV. – Moskva*; 2005:453.

5. **Proffit W.R., Fields H.W.** Contemporary Orthodontics. Mosby; 2018:744.

6. **Jacobson A., Jacobson R.** Radiographic cephalometry. Quintessence Publishing, USA; 2006:320.

7. **Goldstein A.** The clinical testing of orthodontic results. Am J Orthod. 1965:723-755.

8. **Reitan K.** Principles of retention and avoidance of post treatment relapse. Am J Orthod. 1969;55:776-790.

9. **Bishara S.E., Chadha J.M.** Stability of intercanine width, overbite and overjet correction. Am J Orthod. 1973;63:588-595.

Надійшла 05.11.18

