

с дарсилом у больных с нормальным уровнем общего холестерина или аторвастатина в комбинации с дарсилом в условиях гиперхолестеринемии улучшает синтетическую, дезинтоксикационную, депонирующую, энергетическую функции печени.

Ключевые слова: стабильная стенокардия, функции печени, симвастатин, аторвастатин, дарсил.

Klimenko V.I.

PROPHYLACTICS OF SAFETY OF LONG TERM STATIN THERAPY FOR PATIENTS, ILL WITH STABLE ANGINA PECTORIS

Summary. 137 patients with stable Angina pectoris, normal and elevated level of total cholesterol in blood, were assessed for functional condition of liver during standard therapy including Simvastatin and Atorvastatin, and also including statins combined with darsil. The standard therapy including simvastatin combined with Darsil, prescribed for patients with normal level of total cholesterol, and Atorvastatin combined with Darsil in case of hypercholesterolemia, improves synthesizing, deintoxicating, depositing, energy-supplying functions of liver.

Key words: stable angina pectoris, functions of liver, Simvastatin, Atorvastatin, Darsil.

Стаття надійшла до редакції 22.05.2013 р.

Клименко Віра Іванівна - к. мед. н., доцент кафедри клінічної фармакології й фармакотерапії ДВНЗ "Івано-Франківський національний медичний університет"; Klymenko.v.i@rambler.ru.

© Гунас І.В., Бабич Л.В., Коваленко Д.А., Прокопенко С.В.

УДК: 612.01+612.667:616.8:616-073.75-053.81

*Гунас І.В., Бабич Л.В., *Коваленко Д.А., Прокопенко С.В.*

Вінницький національний медичний університет імені М.І. Пирогова (вул. Пирогова, 56, м. Вінниця, Україна, 21018); *КУТОР "ТОКОД" (вул. Купчинського, 8, м. Тернопіль, Україна, 46000)

КОМП'ЮТЕРНО-ТОМОГРАФІЧНІ РОЗМІРИ ТАЛАМУСА ТА ЗАДНЬОЇ НІЖКИ ВНУТРІШНЬОЇ КАПСУЛИ В ЗДОРОВИХ ЮНАКІВ І ДІВЧАТ ПОДІЛЛЯ РІЗНИХ СОМАТОТИПІВ

Резюме. У 82 практично здорових міських юнаків та 86 дівчат Подільського регіону України встановлені межі процентильного розмаху комп'ютерно-томографічних параметрів таламуса та задньої ніжки внутрішньої капсули головного мозку у представників різних соматотипів. Встановлені соматотипологічні та статеві відмінності величини даних комп'ютерно-томографічних параметрів, а також ознаки їх асиметрії у представників відповідних соматотипів.

Ключові слова: комп'ютерна томографія, таламус, задня ніжка внутрішньої капсули, здорові юнаки та дівчата, соматотип.

Вступ

Сучасні можливості лікувально-діагностичних технологій в медичній науці вимагають від фундаментальних дисциплін, таких як анатомія, медична та інтегративна антропология вивчення даних щодо анатомічних особливостей анатомічних утворень з урахуванням новітніх методів візуалізації. Застосування таких методик нейровізуалізації як комп'ютерна та магнітно-резонансна томографія [Giedd, 2004] змінило підходи до діагностики морфологічних змін головного мозку, і відкрило нові горизонти у вивченні його будови. Постало питання про підвищення точності візуалізації, яке полягає у більш детальній інтерпретації отриманих даних із врахуванням індивідуальних анатомічних особливостей окремих органів та систем, зокрема і ЦНС [Гунас, Шаюк, Герасимюк, 2010]. Це вимагає подальшого вивчення нормативів окремих анатомічних утворень ЦНС, що враховують можливості об'ємної візуалізації та вікові, статеві й соматотипічні особливості людського організму. Зокрема, анатомічні особливості утворень середньої черепної ямки, таких як таламус і внутрішня капсула є актуальними враховуючи важливі функції даних утворень та високу частоту оперативних втручань в цих топографічних зонах.

Мета дослідження - встановити межі процентильного розмаху й особливості комп'ютерно-томографічних розмірів таламуса та задньої ніжки внутрішньої капсули

головного мозку в здорових міських юнаків і дівчат Поділля різних соматотипів.

Матеріали та методи

Після первинного анкетування, проведення скринінг-оцінки стану здоров'я та клініко-лабораторного обстеження були відібрані 168 практично здорових юнаків (віком від 17 до 21 року) та 167 дівчат (віком від 16 до 20 років), що у третьому поколінні проживали на території Поділля. Із вказаної групи 82 юнаки та 86 дівчат пройшли комп'ютерну томографію голови. Комп'ютерно-томографічні дослідження проводилися в межах планових профоглядів згідно добровільної письмової згоди досліджуваних або їх батьків. Комітетом з біоетики Вінницького національного медичного університету імені М.І. Пирогова встановлено, що проведені дослідження не заперечують основним біоетичним нормам Гельсінської декларації, Конвенції Ради Європи про права людини та біомедицину (1977), відповідним положенням ВООЗ та законам України (протокол № 8 від 14.04.2010).

Комп'ютерно-томографічне дослідження таламуса та задньої ніжки внутрішньої капсули головного мозку виконували на спіральному рентгенівському комп'ютерному томографі ELscint Select SP відповідно до загаль-

ноприйнятого протоколу дослідження головного мозку та черепа [Терновой и др., 2008]. Зрізи в аксіальній проекції виконували паралельно до верхньої орбіто-меатальної лінії, попередньо визначивши рівень сканування на топограмі (оглядовій томограмі) черепа в бічній проекції [Коваль и др., 2009]. Морфометрія анатомічних утворень середньої черепної ямки включала визначення: поперечного розміру задньої ніжки внутрішньої капсули зліва та справа на рівні T5; поздовжнього та поперечного розміру таламуса зліва та справа на рівні T5.

Для оцінки соматотипу використовувалась математична схема за Хіт-Картер [Carter, 2003]. За даною схемою соматотип визначається оцінкою, що складається з трьох послідовних чисел (балів), що відображають один з трьох первинних компонентів статури: ендоморфний (F) - дає характеристику ступеню розвитку жирової тканини; мезоморфний (M) - визначає відносний розвиток м'язів і кісток тіла; екторморфний (L) - визначає відносну витягнутість тіла людини і є сполучним між ендоморфною і мезоморфною характеристиками статури.

Статистичну обробку отриманих результатів здійснено за допомогою пакету "STATISTICA 6.1", який належить НДЦ Вінницького національного медичного університету імені М.І. Пирогова, з використанням непараметричних методів оцінки.

Результати. Обговорення

Межі процентильного розмаху *поперечного розміру задньої ніжки внутрішньої капсули зліва на рівні T5* в юнаків і дівчат різних соматотипів дорівнюють: для юнаків мезоморфів - 29,2 мм і 31,9 мм; для юнаків екторморфів - 30,2 мм і 32,5 мм; для юнаків екто-мезоморфів - 29,6 мм і 31,8 мм; для юнаків енто-мезоморфів - 30,9 мм і 33,9 мм; для юнаків із середнім проміжним соматотипом - 29,1 мм і 30,9 мм; для дівчат ендоморфів - 28,1 мм і 31,0 мм; для дівчат мезоморфів - 29,3 мм і 32,2 мм; для дівчат енто-мезоморфів - 28,4 мм і 31,9 мм; для дівчат із середнім проміжним соматотипом - 26,7 мм і 31,6 мм.

При порівнянні поперечного розміру задньої ніжки внутрішньої капсули зліва на рівні T5 визначено, що у юнаків середнього проміжного соматотипу величина даного показника статистично значуще ($p < 0,05$) менша, ніж у юнаків енто-мезоморфів і має незначну тенденцію до менших значень ($p = 0,073$), ніж у юнаків екторморфного соматотипу (рис. 1). Також встановлена тенденція до більших значень ($p = 0,069$) величини даного показника у юнаків енто-мезоморфів, порівняно з юнаками мезоморфами. Між дівчатами різних соматотипів статистично значущих, або тенденцій відмінностей поперечного розміру задньої ніжки внутрішньої капсули зліва на рівні T5 не встановлено (див. рис. 1). Не встановлено статистично значущих відмінностей поперечного розміру задньої ніжки внутрішньої капсули зліва на рівні T5 між юнаками та дівчатами аналогічних соматотипів. Лише в юнаків енто-мезоморфного

соматотипу поперечний розмір задньої ніжки внутрішньої капсули зліва на рівні T5 має виражену тенденцію до більших значень ($p = 0,057$), порівняно з дівчатами аналогічного соматотипу (див. рис. 1).

Межі процентильного розмаху *поперечного розміру задньої ніжки внутрішньої капсули справа на рівні T5* в юнаків і дівчат різних соматотипів дорівнюють: для юнаків мезоморфів - 30,0 мм і 32,5 мм; для юнаків екторморфів - 30,7 мм і 33,0 мм; для юнаків екто-мезоморфів - 29,7 мм і 32,5 мм; для юнаків енто-мезоморфів - 30,3 мм і 33,1 мм; для юнаків із середнім проміжним соматотипом - 29,6 мм і 31,4 мм; для дівчат ендоморфів - 29,2 мм і 31,3 мм; для дівчат мезоморфів - 28,8 мм і 32,2 мм; для дівчат енто-мезоморфів - 29,0 мм і 31,8 мм; для дівчат із середнім проміжним соматотипом - 27,7 мм і 33,3 мм.

Між юнаками, або дівчатами різних соматотипів статистично значущих, або тенденцій відмінностей поперечного розміру задньої ніжки внутрішньої капсули справа на рівні T5 не встановлено (рис. 2). Також не встановлено статистично значущих відмінностей поперечного розміру задньої ніжки внутрішньої капсули справа на рівні T5 між юнаками та дівчатами аналогічних соматотипів. Лише в юнаків енто-мезоморфного соматотипу поперечний розмір задньої ніжки внутрішньої капсули справа на рівні T5 має незначну тенденцію до більших значень ($p = 0,080$), порівняно з дівчатами аналогічного соматотипу (див. рис. 2).

Встановлені наступні ознаки асиметрії поперечного розміру задньої ніжки внутрішньої капсули на рівні T5: в юнаків мезоморфного соматотипу - статистично значуще більші значення даного показника справа ($p < 0,05$); у дівчат енто-мезоморфного та ендоморфного соматотипів - також статистично значуще більші значення даного показника справа ($p < 0,05$ в обох випадках).

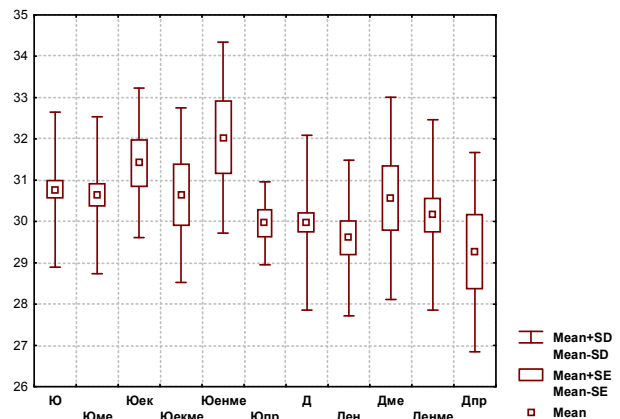


Рис. 1. Поперечний розмір задньої ніжки внутрішньої капсули зліва на рівні T5 у юнаків і дівчат різних соматотипів (мм). Тут і в подальшому: Mean Mean - середня вибірки; Mean±SE - ± похибка середньої; Mean±SD - ± середнє квадратичне відхилення; Ю- юнаки взагалі; Д - дівчата взагалі; ен - ендоморфи; ме - мезоморфи; ек - екоморфи; екме - екто-мезоморфи; енме - енто-мезоморфи; пр - середній проміжний соматотип.

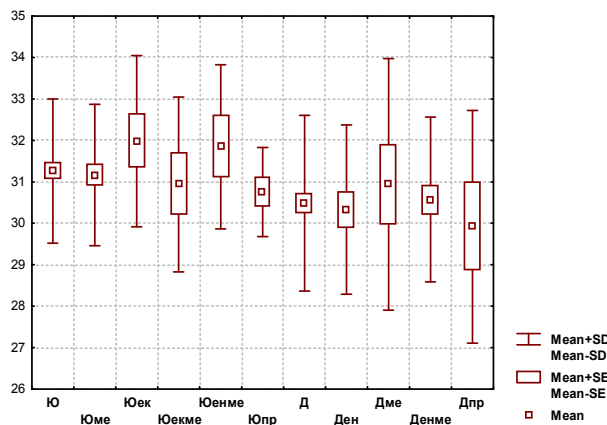


Рис. 2. Поперечний розмір задньої ніжки внутрішньої капсули справа на рівні T5 у юнаків і дівчат різних соматотипів (мм).

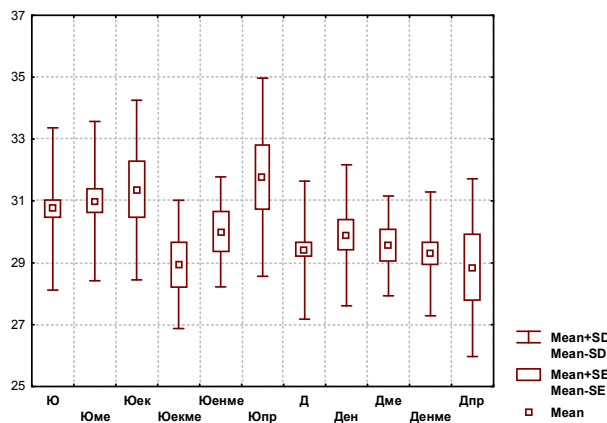


Рис. 4. Поздовжній розмір таламуса справа на рівні T5 у юнаків і дівчат різних соматотипів (мм).

Межі процентильного розмаху поздовжнього розміру таламуса зліва на рівні T5 в юнаків і дівчат різних соматотипів дорівнюють: для юнаків мезоморфів - 29,8 мм і 32,9 мм; для юнаків екоморфів - 30,4 мм і 33,1 мм; для юнаків екто-мезоморфів - 27,5 мм і 32,3 мм; для юнаків енто-мезоморфів - 29,1 мм і 31,5 мм; для юнаків із середнім проміжним соматотипом - 29,8 мм і 33,2 мм; для дівчат ендоморфів - 27,8 мм і 31,8 мм; для дівчат мезоморфів - 28,0 мм і 31,1 мм; для дівчат енто-мезоморфів - 27,4 мм і 30,8 мм; для дівчат із середнім проміжним соматотипом - 25,2 мм і 31,0 мм.

При порівнянні поздовжнього розміру таламуса зліва на рівні T5 визначено, що у юнаків середнього проміжного соматотипу величина даного показника статистично значуще ($p < 0,05$) більша, ніж у юнаків екто-мезоморфного соматотипу (рис. 3). Між дівчатами різних соматотипів статистично значущих, або тенденцій відмінностей поздовжнього розміру таламуса зліва на рівні T5 не встановлено (див. рис. 3). Встановлено, що поздовжній розмір таламуса зліва на рівні T5 статистично значуще ($p < 0,05$) більший лише у юнаків середнього проміжного соматотипу, порівняно з дівчатами

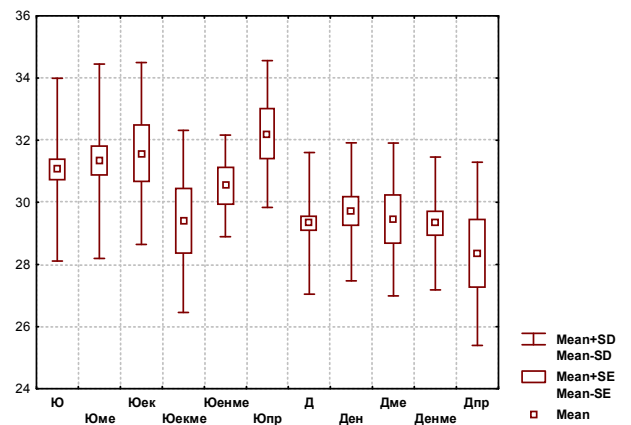


Рис. 3. Поздовжній розмір таламуса зліва на рівні T5 у юнаків і дівчат різних соматотипів (мм).

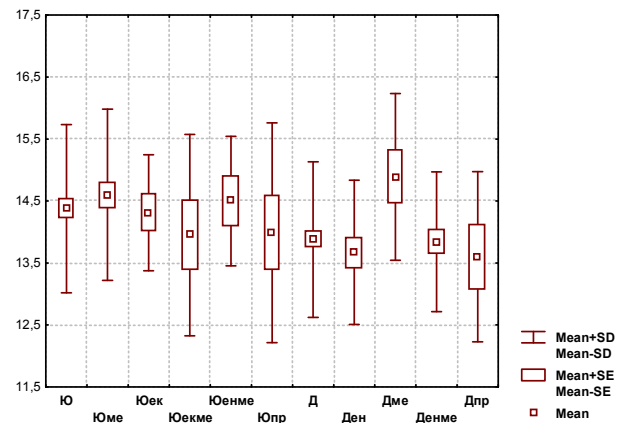


Рис. 5. Поперечний розмір таламуса зліва на рівні T5 у юнаків і дівчат різних соматотипів (мм).

аналогічного соматотипу (див. рис. 3).

Межі процентильного розмаху поздовжнього розміру таламуса справа на рівні T5 в юнаків і дівчат різних соматотипів дорівнюють: для юнаків мезоморфів - 29,4 мм і 32,4 мм; для юнаків екоморфів - 30,0 мм і 32,9 мм; для юнаків екто-мезоморфів - 27,0 мм і 30,7 мм; для юнаків енто-мезоморфів - 28,5 мм і 31,0 мм; для юнаків із середнім проміжним соматотипом - 30,0 мм і 33,4 мм; для дівчат ендоморфів - 27,8 мм і 30,8 мм; для дівчат мезоморфів - 28,8 мм і 31,2 мм; для дівчат енто-мезоморфів - 27,8 мм і 30,6 мм; для дівчат із середнім проміжним соматотипом - 26,9 мм і 30,6 мм.

Встановлено, що поздовжній розмір таламуса справа на рівні T5 у юнаків екто-мезоморфного соматотипу має тенденцію до менших значень ніж у юнаків мезоморфного ($p = 0,066$) та екоморфного ($p = 0,069$) соматотипів (рис. 4). Між дівчатами різних соматотипів статистично значущих, або тенденцій відмінностей поздовжнього розміру таламуса справа на рівні T5 не встановлено (див. рис. 4). При порівнянні поздовжнього розміру таламуса справа на рівні T5 між юнаками та дівчатами відповідних соматотипів не встановлено статис-

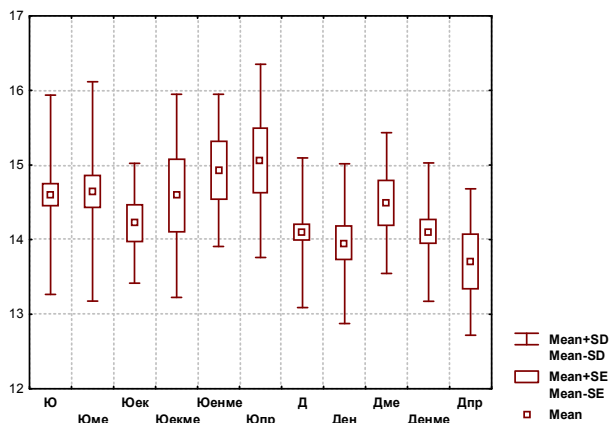


Рис. 6. Поперечний розмір таламуса справа на рівні T5 у юнаків і дівчат різних соматотипів (мм).

тично значущих, або тенденцій відмінностей величини даного показника (див. рис. 4).

Також не встановлено ознак асиметрії поздовжнього розміру таламуса на рівні T5 в юнаків і дівчат різних соматотипів. Привертає увагу лише незначна тенденція до більших значень ($p=0,076$) величини даного показника зліва у юнаків мезоморфного соматотипу.

Межі процентильного розмаху поперечного розміру таламуса зліва на рівні T5 в юнаків і дівчат різних соматотипів дорівнюють: для юнаків мезоморфів - 13,4 мм і 15,7 мм; для юнаків ектоморфів - 13,8 мм і 14,7 мм; для юнаків екто-мезоморфів - 13,0 мм і 14,7 мм; для юнаків енто-мезоморфів - 13,7 мм і 15,7 мм; для юнаків із середнім проміжним соматотипом - 13,0 мм і 14,1 мм; для дівчат ентоморфів - 12,8 мм і 15,0 мм; для дівчат мезоморфів - 14,4 мм і 15,1 мм; для дівчат енто-мезоморфів - 12,9 мм і 14,6 мм; для дівчат із середнім проміжним соматотипом - 12,6 мм і 14,6 мм.

Поперечний розмір таламуса зліва на рівні T5 у дівчат мезоморфного соматотипу статистично значуще ($p<0,05$) більший, ніж у дівчат енто-мезоморфів; має виражену тенденцію до більших значень порівняно з дівчатами ентоморфного ($p=0,056$) соматотипу та тенденцію до більших значень порівняно з дівчатами середнього проміжного ($p=0,064$) соматотипу (рис. 5). Між юнаками різних соматотипів статистично значущих, або тенденцій відмінностей поперечного розміру таламуса зліва на рівні T5 не встановлено (див. рис. 5). Також нами не встановлено статистично значущих, або тенденцій відмінностей поперечного розміру таламуса зліва на рівні T5 між юнаками й дівчатами аналогічних соматотипів (див. рис. 5).

Межі процентильного розмаху поперечного розміру таламуса справа на рівні T5 в юнаків і дівчат різних соматотипів дорівнюють: для юнаків мезоморфів - 13,4 мм і 15,5 мм; для юнаків ектоморфів - 13,9 мм і 14,9 мм; для юнаків екто-мезоморфів - 13,6 мм і 15,4 мм; для юнаків енто-мезоморфів - 13,8 мм і 15,5 мм; для юнаків із середнім проміжним соматотипом - 14,3 мм і 15,7

мм; для дівчат ентоморфів - 13,2 мм і 14,8 мм; для дівчат мезоморфів - 13,7 мм і 15,0 мм; для дівчат енто-мезоморфів - 13,3 мм і 15,0 мм; для дівчат із середнім проміжним соматотипом - 12,8 мм і 14,6 мм.

Не встановлено статистично значущих, або тенденцій відмінностей поперечного розміру таламуса справа на рівні T5 між юнаками, або дівчатами різних соматотипів (рис. 6). При порівнянні поперечного розміру таламуса справа на рівні T5 між юнаками та дівчатами відповідних соматотипів встановлено, що даний показник має виражені тенденції до більших значень в юнаків енто-мезоморфного ($p=0,057$) та середнього проміжного ($p=0,051$) соматотипів, ніж у дівчат відповідних аналогічних соматотипів (див. рис. 6).

Ознаки асиметрії поперечного розміру таламуса на рівні T5 встановлені лише в юнаків середнього проміжного соматотипу - статистично значуще ($p<0,05$) більші значення величини даного показника справа.

Таким чином, у здорових міських юнаків і дівчат Поділля різних соматотипів встановлені межі процентильного розмаху та визначені відмінності комп'ютерно-томографічних розмірів таламуса та задньої ніжки внутрішньої капсули, а також встановлено прояви статевого диморфізму та асиметрії величини даних розмірів.

Висновки та перспективи подальших розробок

1. При розподілі юнаків на різні групи в залежності від соматотипу встановлені статистично значуще більші, або тенденція до більших значень наступних комп'ютерно-томографічних розмірів: поперечного розміру задньої ніжки внутрішньої капсули зліва в енто-мезоморфів, ніж у представників мезоморфного та середнього проміжного соматотипів; поздовжнього розміру таламуса зліва в юнаків середнього проміжного соматотипу, ніж у представників екто-мезоморфного соматотипу; поперечного розміру задньої ніжки внутрішньої капсули зліва в ектоморфів, ніж у представників середнього проміжного соматотипу та поздовжнього розміру таламуса справа в ектоморфів, ніж у мезо- та екто-мезоморфів.

2. При розподілі дівчат на різні групи в залежності від соматотипу лише в мезоморфів встановлено статистично значуще більші, або тенденцію до більших значень поперечного розміру таламуса зліва на рівні T5, ніж у ентоморфів, енто-мезоморфів і представниць середнього проміжного соматотипу.

3. Між юнаками й дівчатами відповідних соматотипів встановлені статеві розбіжності комп'ютерно-томографічних розмірів таламуса та задньої ніжки внутрішньої капсули: в юнаків енто-мезоморфів - статистично значуще більші або тенденція до більших значень поперечного розміру задньої ніжки внутрішньої капсули справа й зліва, а також поперечного розміру таламуса справа; в юнаків середнього проміжного со-

матотипу - статистично значуще більші або тенденція до більших значень поздовжнього розміру таламуса зліва та поперечного розміру таламуса справа.

4. При порівнянні комп'ютерно-томографічних розмірів задньої ніжки внутрішньої капсули та таламуса у юнаків або дівчат з однаковим соматотипом встановлені наступні ознаки асиметрії величини даних показників: поперечного розміру задньої ніжки внутрішньої капсули справа - статистично значуще більші значення в юнаків-мезоморфів, а також дівчат ендо- та ендо-мезоморфів; поздовжнього розміру таламуса

зліва - лише тенденція до більших значень в юнаків-мезоморфів; поперечного розміру таламуса справа - статистично значуще більше значення лише в юнаків із середнім проміжним соматотипом.

Розкриття закономірностей розвитку й мінливості мозку, а також взаємозв'язків морфо-функціональних показників мозку з конституційними характеристиками організму має велике значення для розуміння відхилень, з якими зустрічається клінічна практика. Тому необхідні подальші дослідження юнацького населення з захворюваннями даної ділянки мозку.

Список літератури

- Взаємозв'язки комп'ютерно-томографічних розмірів анатомічних структур передньої черепної ямки та зорового нерву з антропо-соматотипологічними параметрами тіла здорових юнаків і дівчат /І.В.Гунас, А.В.Шаюк, І.Є.Герасимюк [та ін.] // Вісник морфології.- 2010.- Т.16, №4.- С.877-880.
- Коваль Г.Ю. Променева діагностика / Г.Ю.Коваль, Д.С.Мечев, Т.П.Сиваченко.- К: Медицина України, 2009.- 682с.
- Терновой С.К. Компьютерная томография: Учеб. пос. /С.К.Терновой, А.Б. Абдураимов, И.С.Федотенков.- М: ГЭОТАР-Медиа, 2008.- 176с.
- Carter J. The Heath-Carter antropometric somatotype. Instruction manual /Carter J.; [revised by J.E.L.Carter].- Department of Exercise and Nutritional Sciences San Diego State University. CA. U.S.A., March 2003.- 26 p.
- Giedd J.N. Structural magnetic resonance imaging of the adolescent brain / J.N.Giedd //Ann. NY Acad. Sci.- 2004.- Vol.1021.- P.77-85.

Гунас І.В., Бабич Л.В., Коваленко Д.А., Прокопенко С.В.

КОМП'ЮТЕРНО-ТОМОГРАФІЧЕСКІЕ РАЗМЕРЫ ТАЛАМУСА И ЗАДНЕЙ НОЖКИ ВНУТРЕННЕЙ КАПСУЛЫ У ЗДОРОВЫХ ЮНОШЕЙ И ДЕВУШЕК ПОДОЛЬЯ РАЗНЫХ СОМАТОТИПОВ

Резюме. У 82 практически здоровых городских юношей и 86 девушек Подольского региона Украины установлены границы процентильного размаха компьютерно-томографических параметров таламуса и задней ножки внутренней капсулы головного мозга у представителей разных соматотипов. Установлены соматотипологические и половые отличия величин данных компьютерно-томографических параметров, а так же признаки их асимметрии у представителей соответствующих соматотипов.

Ключевые слова: компьютерная томография, таламус, задняя ножка внутренней капсулы, здоровые юноши и девушки, соматотип.

Gunas I.V., Babych L.V., Kovalenko D.A., Prokopenko S.V.

COMPUTED TOMOGRAPHY SIZES OF THALAMUS AND POSTERIOR LIMB OF INTERNAL CAPSULE IN HEALTHY YOUNG MALES AND YOUNG FEMALES INHABITANTS OF PODILLYA OF DIFFERENT SOMATOTYPES

Summary. The percentile scale computed tomography parameters of the thalamus and posterior limb of internal capsule installed in 82 practically healthy urban young males as well as in 86 young females, representatives of different somatotypes, inhabitants of Podillyan region of Ukraine. Somatotype-related and sex-related differences of these computed tomography parameters, as well as signs of their asymmetry are set in persons of conforming somatotypes.

Key words: computed tomography, thalamus, posterior limb of internal capsule, healthy young males and young females, somatotype.

Стаття надійшла до редакції 18.04.2013 р.

Гунас Ігор Валерійович - докт. мед. наук, професор, директор науково-дослідного центру Вінницького національного медичного університету імені М.І. Пирогова; (0432) 570587;

Бабич Леся Володимирівна - викладач фізіології циклової комісії природничо-наукових дисциплін Вінницького медичного коледжу ім. акад. Д.К.Заболотного; (0432) 351462;

Коваленко Денис Андрійович - лікар *КУТОР "ТОКОД" (м. Тернопіль);

Прокопенко Сергій Васильович - канд. мед. наук, ст. наук. сп. науково-дослідного центру Вінницького національного медичного університету імені М.І. Пирогова; (0432) 570587.

© Павлів Х.І.

УДК: 611.314-061-068-013

Павлів Х.І.

Львівський Національний медичний університет імені Данила Галицького (вул. Пекарська, 69, м. Львів, 79010, Україна)

ДИНАМІКА ПОКАЗНИКІВ ЩІЛЬНОСТІ КОРЕНІВ ПОСТІЙНИХ ЗУБІВ НА РІЗНИХ ЕТАПАХ ЇХ ФОРМУВАННЯ ТА РОЗВИТКУ В ОСІБ ЖІНОЧОЇ ТА ЧОЛОВІЧОЇ СТАТІ

Резюме. У час науково-технічного прогресу, у медицині загалом та у стоматології зокрема, існує нагальна потреба у пошуку нових, більш інформативних та точних методів діагностики карієсу, а також некарієзних патологій твердих тканин