Годлевський Аркадій Іванович - д. мед. н., професор, заслужений діяч науки та техніки України, завідувач кафедри хірургії №2 Вінницького національного медичного університету імені М.І.Пирогова; savoluk@meta.ua
Саволюк Сергій Іванович - д. мед. н., доцент кафедри хірургії №2 Вінницького національного медичного університету імені М.І.Пирогова; savoluk@meta.ua
Лосєв Владислав Олександрович - аспірант кафедри хірургії №2 Вінницького національного медичного університету імені М.І.Пирогова; vlosev@2010.yandex.ua

© Гоженко А.І., Андрєєв О.В., Насібуллін Б.А., Тагунова І.К.
УДК: 616.325 - 007.61: 612.017
Гоженко А.І., Андрєєв О.В., Насібуллін Б.А., Тагунова І.К.
ДП "Український НДІ медицини транспорту" (вул. Канатна, 92, м.Одеса, 65039, Україна)

СТРУКТУРНО-ФУНКЦІОНАЛЬНІ ЗМІНИ ТА ПОРУШЕННЯ ПОКАЗНИКІВ СТАНУ ІМУННОЇ СИСТЕМИ У ХВОРИХ З ГІПЕРТРОФІЄЮ ЯЗИКОВОЇ МИГДАЛИНИ

Резюме. *Порівняльне дослідження структурно-функціональної організації язикових мигдалин виконано на 16 гіпертрофованих та 7 звичайних язикових мигдалинах. Встановлено, що у випадках гіпертрофії язикової мигдалини має місце збільшення вмісту ліпідної тканини, кількості слюних залоз та фіброзної компоненти власної речовини язикової мигдалини. Її слизова потончується, лімфоїдні фолікули або зникають, або деформуються та атрофуються; порушується диференцировка клітин багатошарового епітелію. Оскільки водночас збільшується вміст ЦІК та з'являються антитіла до тканини мигдалин, автори вважають, що зміни язикової мигдалини є наслідком аутоімунної агресії.*
Ключові слова: *язикова мигдалина, гіпертрофія, аутоімунні реакції.*

Вступ

Взаємодія організму та довкілля, а також зміни в системах організму, які задіяні в цьому процесі, залишаються актуальною проблемою теоретичної та практичної медицини. Однією з систем, яке бере активну участь у цьому процесі, є лімфоїдне коло Пирогова-Вальдейера. До складу цього кола входить язикова мигдалина, яка є важним скупченням лімфоїдної тканини, її відносять до вторинних органів імуногенезу, який забезпечує захист та резистентність слизових оболонок до зовнішніх впливів [Быкова, 1995; 1998, 1999, Быкова, Сатдыкова 2002; Кузнецов, 2010; Brandzaeg, 1987]. Повідомлення про зміни язикової мигдалини асоціюються із запальними і/або пухлинними утвореннями корня язика [Солдатов, 1990; Кицера, 1996; Мітін, 2000; Плужников и др., 2005; Бабияк и др., 2009; Y□□ez, 2004]. Одним із патологічних станів язикової мигдалини вважають її гіпертрофію. Однак, у доступній літературі ми не зустрічали даних щодо дослідження проблеми патогенезу гіпертрофії язикової мигдалини, в тому числі питання її структурно-функціональних змін у динаміці патологічного процесу (гіпертрофії).

Виходячи з вищезгаданого, *метою* нашої роботи було визначення структурно-функціональних змін в язиковій мигдалині при її гіпертрофії та кореляція цих змін зі станом загального імунологічного статусу.

Матеріали та методи

Матеріалом роботи були дані, які отримані при обстеженні 16 хворих у віці 13-35 років з гіпертрофією язикової мигдалини і котрі лікувались хірургічно в Одеській обласній клінічній лікарні, а також дані, що отримані при дослідженні 7 язикових мигдалин, отриманих при аутопсії від осіб віком 23-40 років, що загинули від різних причин і у котрих прижиттєво такий діагноз не встановлювали. Особам, котрим гіпертрофію язикової мигдалини не діагностували, імунологічні дослідження не виконували. Від усіх, задіяних у дослідженні хворих, отримували частку тканини язикової мигдалини, котру фіксували 4% розчином параформальдегіду, проводили крізь спирти зростаючої концентрації і заливали в целоїдин за загальноприйнятими методиками. З отриманих блоків виготовляли зрізи, які фарбували гематоксиліном, еозином; у подальшому препарати досліджували під світловим мікроскопом.

Імунологічні дослідження містили визначення вмісту циркулюючих імунних комплексів (ЦІК) та антитіл до тканини мигдалин та слизової носа. Ці дослідження здійснювали за загально відомими методиками.

Результати. Обговорення

При макроскопічному дослідженні язикової мигдалини вона виглядає як скупчення сплющених підвищень на корні язику, в результаті чого має бугристий вигляд.

При гістологічному дослідженні встановлено, що мигдалина має двошарову структуру. Основу мигдалин утворює власна речовина, яка складається з масивних пучків фіброзних волокон, багаточисельних кровоносних судин, слизових залоз, які зібрані у поля, а також невеликих скупчень ліпідних клітин. Зверху розташована слизова оболонка, яка відокремлена від власної субстанції фіброзною пластиною. Слизова оболонка покрита багатошаровим неороговиючим епітелієм, базальний шар якого утворюють щільно упаковані клітини з невеликими округлими ядрами. В напрямку

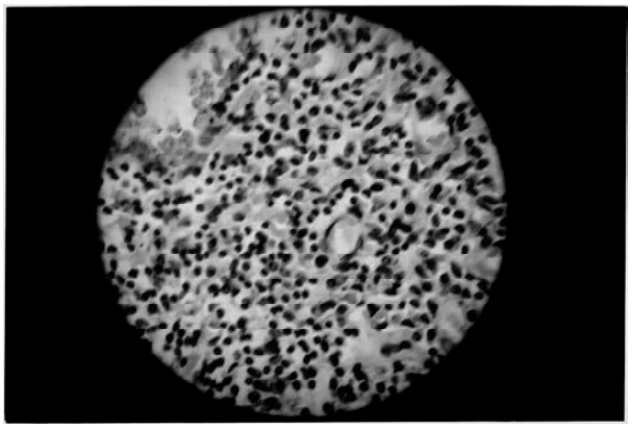

Рис. 1. Язикова мигдалина з гіпертрофією. Слизова оболонка мигдалини. Багаточисельні еозинофільні включення. Гематоксилін-эозин. х200.

Рис. 2. Слизова язикової мигдалини з гіпертрофією. Багатошаровий епітелій без ознак диференціації ядер. Гематоксилін-эозин. х200.

до поверхні, ядра клітин зплющуються, а розташування їх стає більш рідким. Під епітелієм розташовані лімфоїдні фолікули типової будови. Гермінативний центр складається з лімфоїдних елементів, які упаковані з помірною щільністю. В периферійній зоні фолікула розміщені дозріваючі лімфоцити, тут також присутні епітеліальні клітини, кров'яні лакуни. В слизовій оболонці спостерігаються тонкі прошарки з фіброзних волокон, які розділяють слизову оболонку на сегменти.

Макроскопічне дослідження язикової мигдалини у хворих з діагнозом "гіпертрофія язикової мигдалини" встановило, що мигдалина виглядає як щільне, підняте над поверхнею язика утворення з нерівною поверхнею. Нерівність поверхні обумовлена глибокими криптами.

При гістологічному дослідженні візуально визначається потоншення слизової, зміна її структури та зміна структури власної субстанції. У власній субстанції звертали на себе увагу сформовані великі поля з ацинусів слинних залоз, тобто має місце трансформування слизових залоз у слині. Слинні залози звичайного вигляду, але в ацинусах зустрічаються епітеліоцити з пікнотичними ядрами, які зміщені на периферію. Крім того, поля ліпідоцитів теж набувають значних розмірів.

Сполуковотканинна частина власної речовини мигдалини представлена потовщеними пучками, переважно укорочених звивчастих еластичних волокон. Самі пучки набрякливо розволокненні. Судини власної речовини з потовщеними стінами та зяючими просвітами. Деякі венозні судини трансформувались у лакуни.

Мембрана проміж власної речовини та слизової оболонки розпушена за рахунок набряку. Розподіл слизової на сегменти змазаний внаслідок частини прошарків скороченої та стоншеної. Фолікули слизової різняться за структурою: частина фолікул має великий гермінативний центр, лімфоїдні елементи в ньому розташовані досить розріджено, також спостерігаються дрібні еозинофільні вкраплення (рис. 1). Периферійна зона вузька, лімфоїдні елементи розташовані досить рідко, серед них спостерігаються фібробласти. В частині фолікул гермінативний центр фрагментований, периферійна зона суцільна. Спостерігається з'єднання періферійних зон сусідніх фолікул. Зустрічаються також зменшені, порівняно із сусідами, фолікули, форма їх деформована; гермінативний центр невеликий, округлий, периферійна зона неоднакової товщини, що і робить фолікулу деформованою. В лімфоїдній тканині лакуни зім'яті або щілясті, зустрічаються гомогенні еозинофільні вкраплення.

Для епітелію, який прикриває поверхню слизової, характерно порушення диференціації епітеліоцитів, що визначається наявністю округлих ядер у поверхневих слоях епітелію (рис. 2).

Дослідження стану імунологічної системи у цих пацієнтів визначили наступні зміни. У більшості з них має місце підвищення вмісту циркулюючих імунних комплексів до 6,9±0,41 мг/мл (норма вмісту ЦІК складає від 4 до 6 мг/мл.). Водночас, у плазмі крові визначались антитіла до слизової носа у співвідношенні 1:20 - 1:40, та антитела до тканини мигдалин у відношенні 1:40 - 1:60. При цьому приблизно у 1/3 обстежених осіб з діагнозом "гіпертонія язикової мигдалини" вміст ЦІК не перевищував верхньої межи фізіологічного коридору, а вміст антитіл до слизової носа та тканини мигдалин був не вищим за 1:10-1:20. Тобто, зміни в стані імунної системи у них були не дуже значними.

Висновки та перспективи подальших розробок

1. Результати наших досліджень свідчать про те, що з точки зору гістологічних змін явище, яке визначають як гіпертрофію язикової мигдалини стосується, перш за все, власної речовини мигдалини, в якій в додаток до збільшення залозової тканини спостерігається значне збільшення ліпідної тканини.

2. У слизовій частині мигдалини, навпаки, має місце дистрофія та деградація лімфоїдних фолікул, а також порушення процесів регуляції диференційованих клітин.

3. Враховуючи той факт, що водночас мають місце зсуви показників стану імунної системи можливо, спо-

стерігаєма деградація є результат активних деструктивних аутоімунних процесів в організмі.

Визначення структурно-функціональних змін в язиковій мигдалині при її гіпертрофії дасть можливість у подальшому корегувати зміни, враховуючи імунологічний стан хворого.

Список літератури

Бабияк В.И. Оториноларингология: Руководство. В 2-х томах. Серия: национальная медицинская библиотека /В.И.Бабияк, М.И.Говорун, Я.А.Накатис.- СПб: Питер, 2009.- Т.1.- 832с.

Быкова В.П. Лимфоэпителиальные органы в системе местного иммунитета слизистых оболочек /В.П.Быкова // Архив патол.- 1995.- №1.- С.11-16.

Быкова В.П. Морфофункциональная организация небных миндалин как лимфоэпителиального органа / В.П.Быкова //Вестник оториноларингол.- 1998.- №1.- С.41-45.

Быкова В.П. Структурные основы мукозального иммунитета верхних дыхательных путей /В.П.Быкова / /Росс. ринология.- 1999.- №1.- С.5-11.

Быкова В.П. Морфофункциональная организация лимфоэпителиальных органов глотки человека.- Серия биологическая /В.П.Быкова, Г.П.Сатдыкова //Известия АН.- 2002.- №4.- С.463-471.

Кицера О. Клінічна оторинголаринголо-гія /О.Кицера.- Львів, 1996.- 420с.

Кузнецов С.Л. Лекции по гистологии, цитологии и эмбриологии /С.Л.Кузнецов.- Москва: МИА, 2010.- С.5-11.

Мітін Ю.В. Оториноларингологія (лекції) /Ю.В.Мітін.- К.: Фарм. Арт, 2000.- 304с.

Хронический тонзиллит: клиника и иммунологические аспекты /М.С. Плужников, Г.В.Лавренова, М.Я.Левин [и др.].- С-Пб., 2005.- 222с.

Солдатов И.Б. Лекции по оториноларингологии /И.Б.Солдатов.- М.: Медицина, 1990.- 236с.

Brandzaeg P. Immune functions and immunopathology of palatine and nasopharyngeal tonsils /P.Brandzaeg //In: Immunology of the Ear.- Raven Press.- New York, 1987.- P.63-106.

Y□□ez T. Lingual tonsillitis. Report of 3 cases and literature revien /T.Y□□ez //An. Otorinolaringol. Ibero Am.- 2004.- Vol.31, №6.- P.557-563.

Гоженко А.И., Андреев А.В., Насибуллин Б.А., Тагунова И.К.

СТРУКТУРНО-ФУНКЦИОНАЛЬНЫЕ ИЗМЕНЕНИЯ И НАРУШЕНИЯ ПОКАЗАТЕЛЕЙ СОСТОЯНИЯ ИММУННОЙ СИСТЕМЫ У БОЛЬНЫХ С ГИПЕРТРОФИЕЙ ЯЗЫЧНОЙ МИНДАЛИНЫ

Резюме. *Сравнительное исследование структурно-функциональной организации язычных миндалин проведено на 16 гипертрофированных и 7 неизмененных язычных миндалинах. Установлено, что в случаях гипертрофии язычной миндалины имеет место увеличение содержания липидной ткани, количества слюнных желез и фиброзной компоненты собственного вещества язычной миндалины. Ее слизистая при этом истончается, лимфоидные фолликулы либо исчезают, либо деформируются и атрофируются; нарушается дифференциация клеток многослойного эпителия. Поскольку при этом увеличивается содержание ЦИК и появляются антитела к ткани миндалин, авторы полагают, что изменения язычной миндалины есть результат аутоиммунной агрессии.*

Ключевые слова: *язычная миндалина, гипертрофия, аутоиммунные реакции.*

Gozhenko A.I., Andreev O.V., Nasibullin B.A., Tagunova I.K.

STRUCTURAL AND FUNCTIONAL CHANGES AND ABNORMALITIES INDICATORES OF THE IMMUNE SYSTEM IN PATIENTS WITH HYPERTROPHY OF THE TONGUE TONSILS

Summary. *A comparative study of the structural and functional organization of the tongue tonsils was performed on 16 hypertrophied and 7 unchanged tongue tonsils. It is found that in the case of a tongue tonsil hypertrophy there is an increase of content of the lipid tissue, amount of salivary glands and fibrous components of own substance of tongue tonsil. At the same time it mucous thins, lymphoid follicles either disappear or become deformed and atrophied; violated differentiation of cells of multilayered epithelium. Because it increases the content of the CIS and appear antibodies to the tissue of the tonsils, authors suppose that the change of a lingual tonsil is the result of autoimmune aggression.*

Key words: *tongue tonsil, hypertrophy, autoimmune reactions.*

Стаття надійшла до редакції 11.11.2014 р.

Гоженко Анатолій Іванович - д. мед. н., професор, директор ДП "Український НДІ медицини транспорту"; +38 048 72-20-48

Андреев Александр Викторович - врач-оториноларинголог, Украинский НИИ курортологии и медицинской реабилитации МОЗ Украины, консультативная поликлиника; +38 048 722-29-23

Насібулін Борис Абдулаєвич - д. мед. н., професор, головний наук. співр. ДП "Український НДІ медицини транспорту"; +38 048 72-20-48

Тагунова Ірина Кимівна - к. мед. н., доцент кафедри ЛОР-хвороб Одеського нац. медуніверситету, врач-оториноларинголог, Украинский НИИ курортологии и медицинской реабилитации МОЗ Украины, консультативная поликлиника; +38 048 722-29-23