К.: Полиграф плюс, 2006.- 482с.
Калита Н.Я. Патогенез вторичного гиперспленизма при портальной гипертензии /Н.Я.Калита, К.И.Буланов, О.Г.Котенко //Врачебное дело.- 1990.- №11.- С.60-63.
Павлова И.Е. Влияние спленектомии на состояние иммунной системы у больных с синдромом портальной гипертензии: отдаленные результаты /И.Е.Павлова //Хирургия.- 2008.- №6.- С.136-141.
Патент 69539 U, Україна(UA), МПК A61B17/00. Спосіб моделювання допечінкової форми портальної гіпертензії у щурів /Дубровін О.Г., Бик П.Л, Джума К.А., Довгань Р.С., Притула В.П., Годік О.С., Ліходієвський В.М., Чухрай С.М.; заявн. і власник патенту Національний медичний університет імені О.О. Богомольця.. №u201115638; заявл. 30.12.2011; опубл. 25.04.2012, Бюл.№8, 2012.
Complications of splenectomy in childhood /A.M.Holschneider, H.Kricz-Klimeck, B.Strasser [et al.] //Z. Kinderchir.- 2004.- Vol.35, №4.- P.130-139.
Eibl M. Immunological consequences of splenectomy /M.Eibl //Prog. Pediatr. Surg.- 2000.- P.4, №18.- P.139-145.
Harmanci O. Clinical characteristics of idiopathic portal hypertension / O.Harmanci, Y.Bayraktar //World J. Gastroenterol.- 2007.- Vol.13, №13.- P.1906-1911.
Robak T. Role of the spleen in immunological processes /T.Robak, A.Pluzanska //Postepy Hig. Med. Dosw.- 2000.- Vol.33, №6.- P.625.
Sanyal A.J. Portal Hypertension / A.J.Sanyal, V.H.Shah.- New Jersey: Humana Press, 2005.- P.515.

Джума К.А.

УЛЬТРАСТРУКТУРА МЕЗЕНТЕРИАЛЬНЫХ ЛИМФАТИЧЕСКИХ УЗЛОВ И СЕЛЕЗЕНКИ У КРЫС С ДОПЕЧЕНОЧНОЙ ФОРМОЙ ПОРТАЛЬНОЙ ГИПЕРТЕНЗИИ ПОСЛЕ ЛЕЧЕНИЯ ВОБЕНЗИМИОМ И ПОЛИОКСИДОНИЕМ

Резюме. *В работе представлены результаты електрономикроскопичного исследования тканей селезенки и мезентериальных лимфатических узлов крыс с допеченочной формой портальной гипертензии через месяц после проведенного лечения препаратами вобензимом и полиоксидония. Было установлено, что такая схема лечения позволила достичь лучшей сохранности ультаструктуры мезентериального лимфатического узла и селезенки, а именно остановить дегенаративно-дистрофические процессы путем активации фагоцитоза, стимуляции антителообразования, повышения устойчивости мембран к цитотоксическим веществам, ингибирования перикисного окисления липидов. Нормализовались процессы вывода циркулирующих иммунных комплексов и пролиферация иммунокомпетентных клеток по сравнению с нелечеными животными.*

Ключевые слова: *крысы, портальная гипертензия, селезенка, ультраструктура, имунокоррекция.*

Dzhuma K.A.

ULTRASTRUCTURE OF MESENTERIAL LYMPHATIC NODES AND SPLEEN IN RATS WITH EXTRAHEPATIC PORTAL HYPERTENSION AFTER TREATMENT WITH VOBENZYM AND POLYOXYDONIUM

Summary. *The paper is focused on the results of the electron microscopic study of spleen and mesenteric lymph nodes of rats with extrahepatic portal hypertension after one month treatment by Vobenzym and Polyoxidonium. It has been found that such schema allowed to achieve a better preserving of ultrastructure of mesenteric lymph node and spleen, namely - stoped degenerative and dystrophic processes through activation of the phagocytosis, stimulation of antibody production, increasing the resistance to cytotoxic agents, inhibition of lipid peroxidation. Normalization of the output process of circulating immune complexes and proliferation of immune cells was better compared to untreated animals.*

Key words: *rats, portal hypertension, spleen, ulltrastructure, immunocorrection.*

Стаття надійшла до редакції 17.11.2014 р.

Джума Крістіна Ахмадівна - магістр кафедри дитячої хірургії Національного медичного університету імені О.О.Богомольця; kristina.med@mail.ru

© Матешук-Вацеба Л.Р., Підвальна У.Є., Ковалишин В.І., Кирик Х.А.

УДК: 611.842.5-018:615.212.7]-019

Матешук-Вацеба Л.Р., Підвальна У.Є., Ковалишин В.І., Кирик Х.А.
Львівський національний медичний університет імені Данила Галицького (вул. Пекарська, 69, м.Львів, 79010, Україна)

УЛЬТРАСТРУКТУРНА ОРГАНІЗАЦІЯ ВІЙКОВИХ ВІДРОСТКІВ ОЧНОГО ЯБЛУКА ЩУРА ПРИ ЗАСТОСУВАННІ ОПІОЇДУ ВПРОДОВЖ РІЗНИХ ТЕРМІНІВ

Резюме. *В статті наведені нові дані про зміни ультраструктурної організації війкових відростків очного яблука щура за умов впливу опіоїду впродовж різних термінів. Встановлено кореляцію між тривалістю введення налбуфіну і глибиною змін ультраструктурної організації судинної оболонки очного яблука в експерименті. Результати дослідження є морфологічним підґрунтям безпечного застосування налбуфіну впродовж 2 тижнів. За умов 4-тижневого введення опіоїду виявлено зміни ультраструктури судинної оболонки очного яблука щура, які після 2-тижневого припинення застосування препарату частково компенсовані; 6-тижневе введення опіоїду зумовлює незворотні деструктивні зміни судинної оболонки очного яблука щура, що проявляється дедиференціацією тканин і клітин високоорганізованих структур війкових відростків, заміною їх на малодиференційовані елементи сполучної тканини. Результати роботи можуть слугувати основою для подальшого пошуку оптимальних методів корекції змін ультраструктури органів, зумовлених довготривалим застосуванням опіоїдів.*

Ключові слова: *очне яблуко, ультраструктура, війкові відростки, опіоїд, експеримент.*

Вступ

Актуальною проблемою сучасної медицини є вивчення впливу різних фармацевтичних засобів на структуру органів [Новицький та ін., 2012; Логаш та ін., 2014; Florentina et al., 2010]. В клінічній практиці все частіше застосовуються опіоїди та опіати [Bailey, Connor, 2005; Maremmani et al., 2009]. Проте, у фаховій літературі трапляються лише поодинокі відомості про вплив опіоїдів на структурну організацію органа зору [Якимів, 2014]. Залишається відкритим питання про тривалість безпечного застосування опіоїдів.

Тому *метою* нашого дослідження є встановлення особливостей ультраструктури судинної оболонки очного яблука за умов введення опіоїду та обґрунтування ризиків довготривалого використання налбуфіну.

Матеріали та методи

Дослідження виконані на 24 статевозрілих білих щурах-самцях, віком 4,5-6,5 місяців і масою тіла 130-250 г.

Експериментальні тварини розподілено на 3 групи: першій групі піддослідних тварин (5 щурів) вводили внутрішньом'язово налбуфін впродовж 2 тижнів (I тиждень - 8 мг/кг, II тиждень - 15 мг/кг); другій групі піддослідних тварин (5 щурів) вводили внутрішньом'язово налбуфін впродовж 4 тижнів (I тиждень - 8 мг/кг, II тиждень - 15 мг/кг, III тиждень - 20 мг/кг, IV тиждень - 25 мг/кг); третій групі піддослідних тварин (5 щурів) вводили внутрішньом'язово налбуфін впродовж 6 тижнів (I тиждень - 8 мг/кг, II тиждень - 15 мг/кг, III тиждень - 20 мг/кг, IV тиждень - 25 мг/кг, V тиждень - 30 мг/кг, VI тиждень - 35 мг/кг) [Пат. №76564 U Україна ... , 2013]. Забір матеріалу щоразу проводили через 2 тижня після припинення введення препарату. Контролем слугували 9 білих щурів, яким вводили фізіологічний розчин.

При виконанні роботи використовували метод електронної мікроскопії. Тварину виводили з експерименту шляхом передозування внутрішньоочеревинного наркозу з використанням тіопенталу натрію (з розрахунку 25 мг/кг). Відразу після смерті тварини здійснювали забір і стандартне проведення матеріалу для електронної мікроскопії. Ультратонкі зрізи готували на ультрамікротомі УЖТП-3 за допомогою скляних ножів. Для дослідження відбирали стрічки зрізів сріблястого або ніжно-цитринового кольору. Зрізи контрастували спочатку у 2% розчині уранілацетату, а потім - цитрату свинцю. Вивчення і фотографування матеріалу проводили з допомогою мікроскопа УЕМВ-100 К при напрузі прискорення 75 кВ і збільшеннях на екрані мікроскопу 1000-124000 х.

Усіх тварин утримували в умовах віварію Львівського національного медичного університету імені Данила Галицького. Експерименти проведені у відповідності з положенням Європейської конвенції щодо захисту хребетних тварин, яких використовують в експериментальних та інших наукових цілях (Страсбург, 1986), Директиви Ради Європи 86/609/ЕЕС (1986р.), Закону України № 3447 - IV "Про захист тварин від жорстокого поводження", загальних етичних принципів експериментів на тваринах, ухвалених Першим національним конгресом України з біоетики (2001р.).

Результати. Обговорення

Встановлено, що під впливом опіоїду найглибші зміни ультраструктури відбуваються у війкових відростках судинної оболонки очного яблука. При введенні налбуфіну впродовж 2 тижнів з наступним 2-тижневим припиненням зміни ультраструктури війкових відростків незначні і пов'язані з перебудовою їх клітин та органел в напрямку інтенсивного відновлення капілярів, базальної мембрани, епітелію. У верхівках війкових відростках, як і в контролі, виявлено капіляри звичайного діаметру, в цитоплазмі ендотеліоцитів багато рибосом та полісом, юних мітохондрій, ядра значної електронної щільності, містять випини (рис 1). До стінки капілярів щільно прилягає базальна мембрана. Подекуди виявлено присутність фрагментів цитоплазми в зоні ендотелію, тоді як інша частина цитоплазми разом з ядром, який розпадається шляхом прямого поділу знаходиться в системі базальної мембрани. Ендотеліоцити капілярів проміжної частини та основи війкових відростків за будовою аналогічні як в контролі, але вони незначно ущільнені, клітини їх містять більше рибосом та полісом. Епітеліальні клітини верхівок війкових відростків практично незмінені, проте в ділянках епітеліоцитів, прилягаючих до базальної мембрани, виявляються багато електронно-щільних клітин, які знаходяться в стані інтерфази. В проміжній частині війкових відростків ультраструктурна організація епітеліоцитів

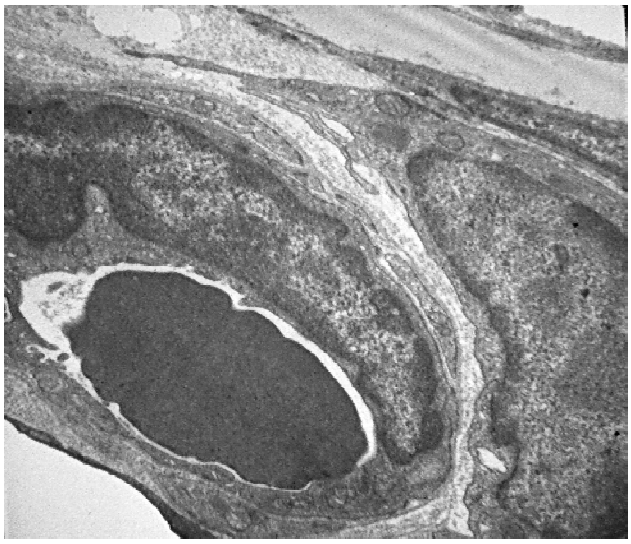

Рис. 1. Мікросудина війкового відростка судинної оболонки очного яблука щура через 2 тижні введення налбуфіну з наступною 2-тижневою відміною. Електронна мікрофотографія. х4000.

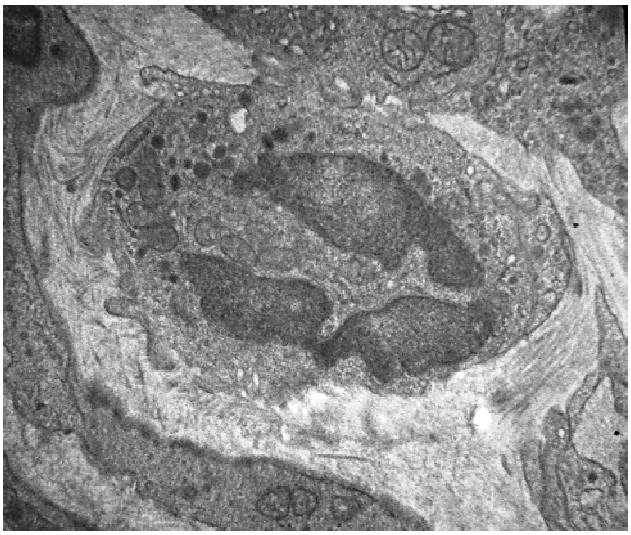

Рис. 2. Капіляр війкового відростка очного яблука щура через 2 тижні введення налбуфіну з наступною 2-тижневою відміною. Електронна мікрофотографія. х4000.

Рис. 3. Просвіт мікросудини війкового відростка очного яблука щура через 4 тижні введення налбуфіну з наступною 2-тижневою відміною. Електронна мікрофотографія. х4000.

незмінена, тут виявлено клітини середньої електронної щільності, які знаходяться в стані високої спеціалізації, про що свідчать добре розвинена апікальна складчастість плазмолеми, вкрита базальним шаром, що контактує із задньою камерою ока. Проте, в ділянках, прилягаючих до основи війкових відростків виявляються елементи структур, які інтенсивно розпадаються і лише своїми контурами вказують на сполучнотканинне походження.

В епітелії основи війкових відростків виявлено клітин, характерні для норми. Проте, існуюче тут співвідношення клітин зміщене в бік переважання частки "темних" малодиференційованих і "світлих", які знаходяться на етапі диференціації до проміжних високоспеціалізованих форм. "Темних" високодиференційованих клітин, які знаходяться в стані розпаду майже не виявлено.

Через 6 тижнів експерименту (4 тижні введення налбуфіну з наступною 2-тижневою відміною) виявлено зміни у всіх складових елементах війкових відростків. Особливо глибокі деструктивні зміни відбуваються у судинах війкових відростків. Спостерігається різке розширення капілярів, стоншенні їх стінок (рис. 2). З'єднання ендотеліоцитів менш тісні, базальна мембрана розпушена і перервна, в капілярах переважають середньої електронної щільності "проміжні" в стані інтерфази і електронної щільності "темні" в стані розпаду клітини. В "проміжних" ендотеліоцитах спостерігається велика кількість лізосом, комплекс Гольджі гіпертрофований, виявлено окремі гігантські мітохондрії. "Темні" ендотеліоцити виступають в просвіт судин. Їх цитоплазма містить багато преципітатів і коагулятів, система внутрішніх мембран розпушена і зруйнована. Від зовнішніх шарів таких клітин відриваються окремі фрагменти і виходять у просвіт судин (рис. 3). Поряд з елементами ендотеліоцитів, які розпадаються, в просвіті капілярів виявлено гіперагрегацію еритроцитів, їх гемоліз. Виявлено також еритроцити неправильної форми та злипання еритроцитів з ендотеліоцитами.

Через 8 тижнів експерименту (6 тижнів введення налбуфіну з наступною 2-тижневою відміною) поверхневі шари верхівок війкових відростків ущільнені, переважно відсутні війкові бруньки. В складі війкових відростків виявлено незначну кількість збережених епітеліоцитів середньої електронної щільності, але і в

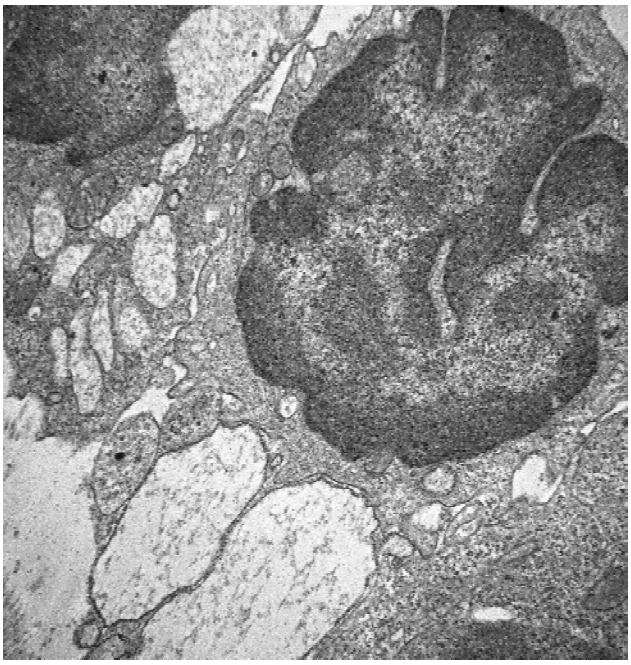

Рис. 4. Ультраструктура епітеліоцита війкового відростка очного яблука щура через 6 тижнів введення налбуфіну з наступною 2-тижневою відміною. Електронна мікрофотографія. х4000.

них спостерігається багато лізосом, аутофаголізосом, особливо в ділянках, прилягаючих до базального шару, який теж розпушений і часто випинається в просвіт задньої камери ока. Переважно поверхневі шари таких клітин дезорганізовані з наявністю елементів мукоїдного набухання, В проміжній частині війкових відростків виявлено розпад епітелію, що підтверджується наявністю великої кількості зруйнованих "темних" епітеліоцитів (рис. 4) та малої кількості "темних" малодиференційованих клітин, які теж знаходяться на стадії розпаду, що супроводжується утворенням ниток амілоїду. Виявлено також і "світлі" епітеліоцити, що знаходяться на етапі утворення складок, характерних для контролю, проте цей процес не прямує до спеціалізації, оскільки не виявлено форм "проміжних" високодиференційованих клітин. Навпаки такі "світлі клітини мають гіпертрофований комплекс Гольджі, багато лізосом, аутофаголізосом, вакуолі. Система їх внутрішніх мембран розпушена. В основі війкових відростків електронна щільність епітеліоцитів незначна, спостерігається вакуолізація і розпад клітин з наступним потраплянням їх в просвіт задньої камери ока. В збережених елементах базальної мембрани виявлено лейкоцити. Спостерігаються також вогнища клітин низького ступеня диференціації. Ці клітини мають великі ядра і вузький обвід цитоплазми.

Висновки та перспективи подальших розробок

Встановлено кореляцію між тривалістю введення налбуфіну і глибиною змін ультраструктурної організації судинної оболонки очного яблука в експерименті. Результати дослідження є морфологічним підґрунтям безпечного застосування налбуфіну впродовж 2 тижнів.

За умов 4-тижневого введення опіоїду виявлено зміни ультраструктури судинної оболонки очного яблука щура, які після 2-тижневого припинення застосування препарату частково компенсовані. 6-тижневе введення опіоїду зумовлює незворотні деструктивні зміни судинної оболонки очного яблука щура, що проявляється явищами дезорганізації як ендотеліальних, так і епітеліальних клітин війкових відростків.

Результати роботи можуть слугувати основою для подальшого пошуку оптимальних методів корекції змін ультраструктури органів, зумовлених довготривалим застосуванням опіоїдів.

Список літератури

Зміни біохімічних показників крові щура при інтоксикації опіоїдами в динаміці перебігу експерименту / М.В.Логаш, П.Б.Покотило, Ю.М.Федевич [та ін.] //Клін. та експерим. медицина.- 2014.- №2.- С.63-64.

Токсичне ураження зорових нервів внаслідок тривалого прийому левоміцетину на тлі наркотичної залежності від кодтерпіну /І.Я.Новицький, Н.Я-.Якимів, О.М.Єрохова [та ін.] // Офтальмол. журнал.- 2012.- №3.- С.43-45.

Пат. №76564 U Україна, МПК А 61 К 31/ 00 Спосіб моделювання фізичної опіоїдної залежності у щурів /заявн.: Онисько Р.М., Пальтов Є.В., Фік В.Б., Вільхова І.В., Кривко Ю.Я., Якимів Н.Я., Фітькало О.С.; патентовласник: Львівський нац. медун-т ім. Д.Галицького.- №u201207124; заявл. 12.06.2012; опубл. 10.01.2013, Бюл. №1.

Якимів Н.Я. Морфологическая характеристика структур радужно-роговичного угла крыс на разных сроках действия и на ранних сроках после отмены экспериментального опиоидного влияния /Н.Я.Якимів //Офтальмология. Восточная Европа.- 2014.- №2.- С.89-97.

Bailey C.P. Opioids: cellular mechanisms of tolerance and physical dependence /C.P. Bailey, M.Connor //Curr. Opin. Pharmacol.- 2005.- Vol.5, №1.- P.60-68.

Experimental model of ocular hypertension in the rat :study of the optic nerve capillaries and action of hypotensive drugs /D.Florentina, A.Villena, L.Vidal [et al.] //Invest. Ophthalmol. Vis. Sci.- 2010.- Vol.51, №2.- P.946-951.

Maremmani I. Affective temperaments in heroin addiction /I.Maremmani, M.Pacini, D.Popovic //J. Affect. Disord.- 2009.- Vol.117 (3).- P.186-192.

Матешук-Вацеба Л.Р., Пидвальная У.Е., Ковалишин В.И., Кирик Х.А.

УЛЬТРАСТРУКТУРНАЯ ОРГАНИЗАЦИЯ РЕСНИЧНЫХ ОТРОСТКОВ ГЛАЗНОГО ЯБЛОКА КРЫСЫ ПРИ ПРИМЕНЕНИИ ОПИОИДОВ В ТЕЧЕНИЕ РАЗЛИЧНЫХ СРОКОВ

Резюме. *В статье приведены новые данные об изменениях ультраструктурной организации ресничных отростков глазного яблока крысы при воздействии опиоида в течение различных сроков. Установлена корреляция между продолжительностью введения налбуфина и глубиной изменений ультраструктурной организации сосудистой оболочки глазного яблока в эксперименте. Результаты исследования являются морфологической основой безопасного применения налбуфина втечение 2 недель. При 4-недельном введения опиоида выявлены изменения ультраструктуры сосудистой оболочки глазного яблока крысы, которые после 2-недельной отмены препарата частично компенсированы. 6-недельное введение опиоида предопределяет необратимые деструктивные изменения сосудистой оболочки глазного яблока крысы, проявляется дедифференциацией тканей и клеток высокоорганизованных структур ресничных отростков, заменой их на малодифференцированные элементы соединительной ткани. Результаты работы могут служить основой для дальнейшего поиска оптимальных методов коррекции изменений ультраструктуры органов, обусловленных длительным применением опиоидов.*

Ключевые слова: *глазное яблоко, ультраструктура, ресничные отростки, опиоид, эксперимент.*

Mateshuk-Vatseba L.R., Pidval'na U.Ye., Kovalyshyn V.I., Kirik H.A.

ULTRASTRUCTURAL ORGANISATION OF EYE-BALL CILIARY PROCESS OF RATS CAUSED BY OPIOID HAVING BEEN USED IN DIFFERENT TIME-PERIODS

Summary. *The data regarding the changes going on in the ultrastructural organization of eye-ball ciliary process of rats caused by different time period use of opioid is given in the article. The correlation between the time line of nalbuphine administration and the profound changes of uveal tract ultrastructural organization has been established in the experiment. The research outputs serve a morphologic basis for the safe use of Nalbuphine during a two week period. A four week opioid administration has caused the changes*

of rat uveal tract organizational structure that can be partly compensated in two weeks after the drug discontinuation of drug. A six week opioid course of use has resulted in the irreversible destructive changes of rat uveal tract manifesing as the dedifferentiation of tissues and cells of eye-ball highly organized structures and their substitution by less differentiated elements of conjunctive tissue. The study results might be the foundation for the further search of optimal correction methods applied for changing the ultrastructure caused by a long term opioid using.

Key words: *eyeball, ultrastructure, ciliary process, opioid, experiment.*

Стаття надійшла до редакції 20.10.2014 р.

Матешук-Вацеба Леся Ростиславівна - д. мед. н., професор кафедри нормальної анатомії ЛНМУ імені Данила Галицького; lvatseba@gmail.com
Підвальна Уляна Євгенівна - аспірант кафедри нормальної анатомії ЛНМУ імені Данила Галицького; uljaska.p@gmail.com
Ковалишин Василь Іванович - к. мед. н., старший науковий співробітник ЦНДЛ ЛНМУ імені Данила Галицького; +38 097 595-65-40
Кирик Христина Андріївна - к. мед. н., доцент кафедри нормальної анатомії ЛНМУ імені Данила Галицького; morfologiya@gmail.com

© Кіщук В.В., Рауцкіс П.А.

УДК: 616.322:611.018.73

Кіщук В.В., Рауцкіс П.А.
Вінницький національний медичний університет імені М.І.Пирогова (вул. Пирогова, 56, м.Вінниця, 21018, Україна)

МОРФОФУНКЦІОНАЛЬНІ ЗМІНИ СЛИЗОВИХ ЗАЛОЗ ГЛОТКОВОГО МИГДАЛИКА ПРИ ЙОГО ПАТОЛОГІЇ

Резюме. *Слизові залози глоткового мигдалика і їх протоки реагують на патологічні зміни самого мигдалика розвитком запальних, склеротичних, атрофічних змін, а іноді і розвитком ретенції секрету з формуванням окремих кіст та полікістозу.*

Ключові слова: *слизові залози глоткового мигдалика у дітей, патологія.*

Вступ

Глотковий мигдалик (ГМ), як лімфоепітеліальний орган, входить до складу лімфоїдного глоткового кільця Вальдейєра-Пирогова і, разом із піднебінними, трубними та язиковим мигдаликами бере активну участь у формуванні гуморальної та клітинної ланок імунітету та відіграє певну роль у регуляції імунної відповіді, особливо у дитячому віці [Вавилова, 2003; Мельников и др., 2004; Рауцкіс, Біктіміров, 2005; Лайко та ін., 2010].

Розміщений між отворами слухових труб у носоглотці він недоступний для візуальної оцінки його стану, тому на сьогодні він вивчений недостатньо. На думку авторів, ГМ є інформаційним "форпостом" на шляху повітря при вдосі і першою лінією імунного контролю та захисту організму від мікробів, вірусів, хімічних та фізичних факторів зовнішнього середовища, які потрапляють з повітрям. Щодо патології ГМ, то багато питань носять дискусійний характер [Деменков, Напрасников, 2003; Помухина, 2003; Антонив и др., 2004 а, б].

Так, діагностика захворюваності ГМ далека від досконалості, тому семіотика майже повністю відсутня [Богомильський и др., 2004; Богомильський, 2006]. До цього часу не уточнені критерії вибору адекватного індивідуального лікування аденоїдів: оперативного (аденотомія, кобляція) чи консервативного.

Як відомо, ГМ, на відміну від піднебінних, є більш дифузним лімфоїдним утворенням, яке не має сполучнотканинної капсули, але має власні слизові залози, протоки котрих впадають у кріпти ГМ. Секрет їх зволожує миготливий епітелій і зберігає в цілому орган від висихання та пошкодження. Наукових досліджень, присвячених вивченню морфофункціональних змін слизових залоз ГМ в залежності від його патології (гіпертрофії, запалення), вкрай недостатньо.

Враховуючи відмічене, *метою* даної наукової роботи стало гістологічне дослідження слизових залоз видалених шляхом аденотомії у дітей.

Матеріали та методи

Вибірково (в якості біопсії) зібрано тканину видалених у дітей аденоїдів II-III ступеня для гістологічного дослідження у спеціалізованому відділенні хвороб вуха, горла і носа Вінницької дитячої обласної клінічної лікарні за період від 2010 до 2014 р.р. Всього 220 випадків у дітей віком від 2-х до 14 років.

За даними карт стаціонарного хворого у всіх дітей були в наявності чітко визначені клінічні показання до аденотомії. Видалену тканину ГМ фіксували в 10% розчині нейтрального формаліну. Із фіксованого матеріалу вирізали шматочки із середини органу в напрямку зверху донизу таким чином, щоб до зрізу потрапляла основа аденоїда.

Вирізані шматочки проводили через батарею спиртів і заключали у парафін за загальноприйнятою методикою. Зрізи здійснювали на санному мікротомі і фарбували гематоксиліном, еозином та пікрофуксином за ван Гізоном. Препарати вивчали у світлооптичному мікроскопі з метою визначити структурно-функціональні особливості слизових залоз ГМ та їх залежність від процесів