© Нестерук С.В.

УДК: 617.7-00.17+599.325.1]-001.5

Нестерук С.В.
ДВНЗ "Тернопільський державний медичний університет імені І.Я. Горбачевського МОЗ України" (майдан Волі, 1, м.Тернопіль, 46001, Україна)

ОСОБЛИВОСТІ РЕМОДЕЛЮВАННЯ РОГІВКИ ЗА УМОВ ЕКСПЕРИМЕНТАЛЬНОЇ МЕХАНІЧНОЇ ТРАВМИ

Резюме. *В роботі представлені результати дослідження морфологічного стану рогівки після непроникаючої механічної травми. Встановлено, що механічна травма рогівки супроводжується гістологічними змінами всіх її структурних компонентів, які залежать від терміну дослідження. Ознаки загоєння дефекту та репаративної регенерації пригнічені.*

Ключові слова: *рогівка, експериментальна механічна травма.*

Вступ

Ушкодження органа зору досі залишаються однією з основних причин сліпоти й професійної інвалідності. Незважаючи на достатню захищеність очного яблука кістковими стінками орбіти та придатками ока, його ушкодження становлять від 5 до 10 % від загальної кількості всіх травмувань у мирний час і близько 2 % - у воєнний [5]. На травми припадає близько 20 % усієї патології очей, вони є причиною однобічної сліпоти в 50 % випадків, двобічної - у 20 %. Травми очей спостерігаються переважно в осіб найбільш працездатного віку (84.6 % - у 20 - 30 років) і часто призводять до обмеження або цілковитої втрати працездатності [2, 4].

Серед травматичних пошкоджень частіше всього зустрічаються ерозії рогівки - ушкодження "переднього епітелію", її непроникаючі травми [3].

Проблема відновлення ушкодженої поверхні рогівки, її цілісності та прозорості є актуальною медичною, соціальною та економічною проблемою в офтальмології, оскільки в результаті лікування не завжди вдається зберегти її фізіологічні властивості [1].

Мета дослідження: встановити морфологічні зміни рогівки після експериментальної механічної непроникаючої травми.

Матеріали та методи

Досліди проведені на статевозрілих кролях породи "Шиншила" масою тіла 2,5 - 3 кг, у відповідності із Женевською конвенцією "International Guiding principles for Biochemical research involving animals" (Geneva, 1990) та згідно із Загальними принципами експериментів на тваринах, схваленими на Національному конгресі з біоетики (Київ, Україна, 2001). Тварин утримували на стандартному раціоні віварію.

Для гістологічних досліджень використано 22 кроля. Тварини були розділені на 2 групи: інтактна група (6 тварин) та група з механічною травмою рогівки (16 тварин). Механічну травму моделювали шляхом нанесення концентричної епітеліальної насічки трепаном діаметром 7 мм у верхній половині рогівки, в межах якої одноразовим офтальмологічним скальпелем видаляли епітелій разом із переднім шаром її власної речовини (викроювали клапоть товщиною до 0,2 мм). Контроль відтворення ерозії здійснювали методом фарбування рогівки 0,5 % розчином флюоресцеїну. Експериментальну модель пошкодження рогівки відтворювали на обох очах кроля під місцевою епібульбарною анестезією 0,5 % розчином алкаїну та ретробульбарною анестезією 2 % розчином лідокаїну 1,0 мл.

Для проведення гістологічних досліджень забирали шматочки рогівки свині, фіксували в 10 % нейтральному формаліні. Подальшу обробку матеріалу з наступною заливкою в парафінові блоки здійснювали згідно загальноприйнятих методик. Отримані на санному мікротомі зрізи забарвлювали гематоксиліном та еозином. Гістологічні препарати вивчали за допомогою світлового мікроскопа SEO SCAN та фотодокументували за допомогою відеокамери Vision CCD Camera із системою виводу зображення з гістологічних препаратів.

Результати. Обговорення

Мікроскопічні дослідження рогівки очей кролів другої експериментальної групи, проведені через 3 доби після механічної травми показали, що у ділянці нанесеної рани відсутній передній епітелій. Власна речовина рогівки у поверхневій зоні втрачала структурованість, була гомогенною, сполучнотканинні пластинки не визначались внаслідок руйнування їх колагенових волокон. Відмічалась виразна лейкоцитарна інфільтрація цієї зони.

У нижче розташованій ділянці власної речовини рогівки спостерігався набряк з утворенням переважно подовгастої форми порожнин різних розмірів. Вони розпушували власну речовини та сполучнотканинні пластинки, порушувалось їх упорядковане розташування. Частина колагенових волокон мала хвилястий вигляд, інші були витончені, вогнищево лізовані. Фіброцити також пошкоджені, пікнотизовані, з витонченими відростками, базофільною цитоплазмою (рис. 1).

Задня погранична пластинка виглядала потовщеною, нечітко контурувалась. Неушкодженим був задній епітелій рогівки.

У крайових ділянках рани в цей термін досліду також спостерігались зміни структурних компонентів

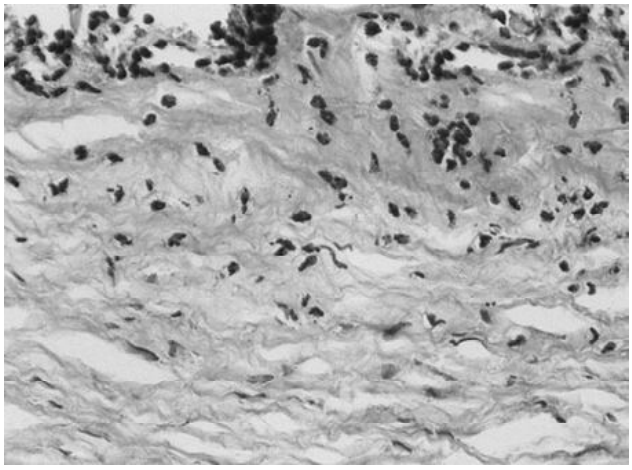

Рис. 1. Мікроскопічні зміни рогівки через 3 доби після експериментальної механічної травми. Центральна ділянка. Гематоксилін-еозин. х200.

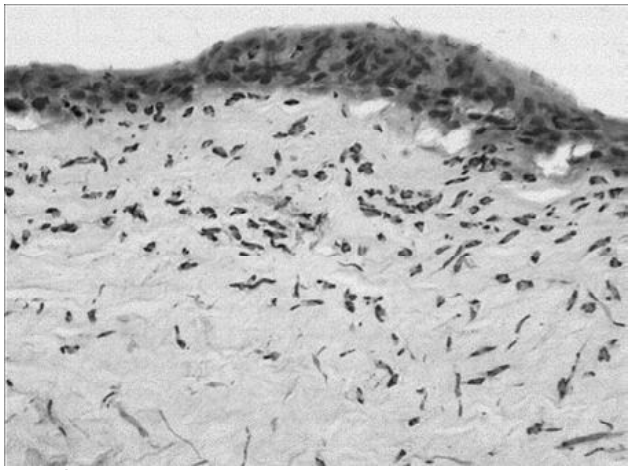

Рис. 2. Мікроскопічні зміни рогівки через 3 доби після експериментальної травми. Крайова ділянка. Гематоксилін-еозин. х200.



Рис. 3. Мікроскопічний стан рогівки через 7 діб після експериментальної механічної травми. Гематоксилін-еозин. х100.



Рис. 4. Мікроскопічні зміни рогівки через 7 діб після експериментальної механічної травми. Гематоксилін-еозин. х200.

рогівки, проте вони були значно меншими. Порушена гістоархітектоніка переднього епітелію, втрачалось упорядковане пошарове розташування епітеліоцитів, плазмолеми клітин були нечіткими, каріоплазма пікнотичних ядер базофільна і не включала ядерець. Передня погранична пластинка погано контурована, біля неї наявні світлі, вакуолеподібні структури (рис. 2).

Власна речовина рогівки менш змінена, проте відмічається її лейкоцитарна інфільтрація. Частина фіброцитів структурно збережена, інші - пікнотично змінені. Такий стан крайової ділянки рогівки свідчить про пригнічення регенераторних її можливостей.

Мікроскопічні дослідження рогівки очей кролів, проведені через 7 діб після механічної травми показали відсутність переднього епвтелію в ділянці рани, що утворилась. Рогівка у такій ділянці тонша, а крайова - значно товстіша за рахунок набряку власної речовини. По краю рани утворений детрит, що включає зруйновані клітини і аморфний компонент сполучної тканини. Спостерігалась виразна лейкоцитарна інфільтрація, що обмежувала уражену ділянку (рис. 3).

Центральна механічно травмована ділянка рогівки в цей термін досліду не вкрита епітелієм, на її поверхні спостерігались неоднорідні конгломерати подовгастої форми підвищеної базафільності, що утворені пошкодженими сполучнотканинними пластинками власної речовини рогівки. Під ними спостерігались безструктурні, неширокі зони, утворені лізованими колагеновими волокнами сполучнотканинних пластинок. Більша частина власної речовини рогівки, що розташована нижче, утворена витонченими пластинками, що розшаровані світлими порожнинами, утвореними внаслідок значного набряку власної речовини. Фіброцити у таких ділянках спостерігались рідко внаслідок їх руйнування (рис. 4).

Мікроскопічні дослідження рогівки очей кролів проведені через 10 діб після механічної травми показали, що в ділянці дефекту її товщина залишалась меншою. На місці переднього епітелію розташована базофільна смужка, під якою виявлялась неширока ро-

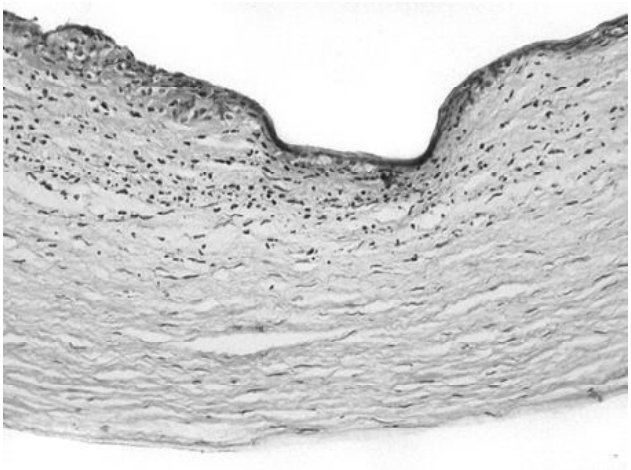

Рис. 5. Мікроскопічні зміни рогівки через 10 діб після експериментальної механічної травми. Гематоксилін-еозин. х100.



Рис. 6. Мікроскопічний стан рогівки через 14 діб після експериментальної механічної травми. Гематоксилін-еозин. х100.

жева ділянка, що складалась лізованими пластинки власної речовини. Далі, як і у попередній термін досліду, була розташована широка ділянка власної речовини рогівки, що утворена витонченими пластинками. Між ними наявні подовгастої форми, різних розмірів світлі проміжки, що утворені внаслідок значного набряку власної речовини. У поверхневій ділянці встановлена виразна лейкоцитарна інфільтрація. Задня погранична пластинка потовщена, нечітко контурована, місцями на ній відсутній епітелій (рис. 5).

Мікроскопічно у крайових ділянках механічно пошкодженої рогівки як і в попередній термін досліду спостерігалось порушення гістоархітектоніки переднього епітелію. Порушено упорядковане пошарове розташування епітеліоцитів, клітини нечітко контуровані, у пікнотичних ядрах каріоплазма базофільна і не мала ядерець.

Проведені гістологічні дослідження рогівки очей кролів через 14 діб після механічної травми показали, що пошкоджена ділянка дефекту вкрита тонким епітеліальним шаром, що утворився внаслідок репаративної регенерації.

Під епітелієм була розташована неширока ділянка власної речовини рогівки з ознаками її оновлення. Вона включала сполучнотканинні пластинки між якими наявні фібробласти і фіброцити розташовані паралельно поверхні рогівки. Зменшена ступінь лейкоцитарної інфільтрації цієї ділянки та набряк.

Проте нижче розташована зона власної речовини рогівки, зміни якої були подібні попередньому терміну досліду. Вона утворена тонкими сполучнотканинними пластинками між ними розташовані різних розмірів світлі порожнини, що утворені внаслідок набряку власної речовини. Задня погранична пластинка місцями потовщена, нечітко оконтурована, на ній спостерігався одношаровий епітелій (рис. 6).

Висновки та перспективи подальших розробок

1. Механічна травма рогівки супроводжується морфологічними змінами всіх її структурних компонентів. У ранні терміни (3-я, 7-а доби досліду) у центральній ділянці відсутній передній епітелій, наявний набряк та інфільтрація власної речовини, пошкодження її сполучнотканинних пластинок.

2. У пізні терміни (10-а, 14-а доби досліду) наявні ознаки загоєння дефекту та репаративної регенерації, проте вони пригнічені.

Подальші розробки будуть спрямовані на вивчення ефективності застосування ряду лікарських препаратів при лікуванні змін рогівки кроля за умови непроникаючих ушкоджень в експерименті.

Список літератури

1. Гистологическое и ультраструктурное исследование роговиц кроликов после интраламеллярной имплантации бесклеточного модуля стромы роговицы человека /Н.В. Пасечникова, В.В. Вит, Н.Е. Думброва [и др.] //Медицина сьогодні і завтра. - 2011. - №1-2 (50-51). - С.206-209.
2. Епідеміологічні аспекти інвалідності внаслідок патоло- гії органа зору в Україні /Т.А. Аліфанова, І.С. Аліфанов, Я.О. Зосімова, Ю.Ю. Гладченко: матеріали Міжнародної наукової конференції, присвяченої 100-річчю з дня народження академіка Н. О. Пучківської "Сучасні аспекти клініки, діагностики та лікування очних хвороб", 29-30 травня 2008 року. - Одеса, 2008. - С.6.
3. Морфологічні зміни рогівки за умови експериментальної механічної непроникаючої травми та її корекції ксеноімплантантом /М.В. Турчин, І.М. Кліщ, Р.М. Борис //Вісник наук. досліджень.- 2016.- №1.- С.105-107.
4. Хадикіна Т.О. Соціальні основи зниження очного травматизму / Т. О. Хадикіна // Медичні перспективи. - 2004. - Т. IX, № 3. - С. 141-145.
5. Engel K. Surgical and Nonsurgical Trauma /K. Engel, M. Page // Foundations of Clin. Ophthalmology.- 2013 ed. Philadelphia, PA; 2013: Vol 3; chap 6.

Нестерук С.В.

ОСОБЕННОСТИ ГИСТОЛОГИЧЕСКИХ ИЗМЕНЕНИЙ РОГОВИЦЫ В УСЛОВИЯХ ЭКСПЕРИМЕНТАЛЬНОЙ МЕХАНИЧЕСКОЙ ТРАВМЫ

Резюме. *В работе представлены результаты исследования морфологического состояния роговицы после непроницаемой механической травмы. Установлено, что механическая травма роговицы сопровождается гистологическими изменениями всех ее структурных компонентов, которые зависят от срока исследования. Признаки заживления дефекта и репаративной регенерации подавлены.*

Ключевые слова: *роговица, экспериментальная механическая травма.*

Nesteruk S.V.

FEATURES OF HISTOLOGICAL CHANGES OF CORNEA ARE THE TERMS OF EXPERIMENTAL MECHANICAL TRAUMA

Summary. *The results of research of morphological parameters of cornea are in-process presented after a nonpenetraiting mechanical trauma. It is educed as a result of research that the mechanical trauma of cornea is accompanied by morphological changes all her structural components that depend on the term of research. The present signs of cicatrization of defect and reparative regeneration are low-spirited.*

Key words: *cornea, experimental mechanical trauma.*

Рецензент - д.біол.н., проф. Волков К.С.

Стаття надійшла до редакції 2.11.2016

Нестерук Світлана Володимірівна - пошукач кафедри патологічної фізіології Тернопільського державного медичного університету імені І.Горбачевського; nesteruk.82@ukr.net