УДК616–006.31.71:053.2/6

РЕЦИДИВИ АНЕВРИЗМАЛЬНИХ КІСТ КІСТОК У ДІТЕЙ ТА ПІДЛІТКІВ: МОЖЛИВІ ПРИЧИНИ ТА НЕЗ'ЯСОВАНІ ТЕОРЕТИЧНІ ПИТАННЯ

А. П. Крись-Пугач, Ю. М. Гук, В. В. Григоровський, А. В. Рославцев
ДУ "Інститут травматології та ортопедії АМН України", м. Київ

RECURRENCES OF ANEURYSMAL BONE CYST IN CHILDREN AND TENAGERS: POSSIBLE REASONS AND OBSCURE THEORETICAL QUESTIONS

A. P. Krys-Puhach, Yu. M. Guk, V. V. Hryhorovskyi, A. V. Roslavtsev

As a basis of work serves retrospective analysis of different methods of treatment of 164 patients with aneurismal bone cysts, among them 38 patients had recurrence. A great number of recurrences is caused by the absence of clear indications to different treatment methods depending on the activity of pathological processes in cysts. It was established that there is a dependence between frequency of recurrence development and localisation of aneurysmal bone cyst. The morphological method of tissue investigation is a one of the objective criteria of evaluation of the pathological activity in the hearth of aneurysmal bone cyst.

Key words: recurrence of cyst, localisation, treatment, pathomorphological method.

РЕЦИДИВЫ АНЕВРИЗМАЛЬНЫХ КИСТ КОСТЕЙ У ДЕТЕЙ И ПОДРОСТКОВ: ВОЗМОЖНЫЕ ПРИЧИНЫ И НЕВЫЯСНЕННЫЕ ТЕОРЕТИЧЕСКИЕ ВОПРОСЫ

А. П. Крысь-Пугач, Ю. Н. Гук, В. В. Григоровский, А. В. Рославцев

В основу роботы положен ретроспективный анализ различных методов лечения 164 больных с аневризмальными кистами костей (АКК), среди которых у 38 пациентов развился рецидив заболевания. Большое количество рецидивов связано с отсутствием четких показаний к различным методам лечения в зависимости от активности патологического процесса в кистах. Установлена зависимость частоты развития рецидивов от локализации АКК. Морфологический метод исследования тканей является одним из объективных критериев оценивания патологической активности в очаге аневризмальной кисты кости.

Ключевые слова: рецидив кисты, локализация, лечение, патоморфологический метод.

Вступ

Аневризмальні кісти кісток (АКК) — порівняно часте пухлиноподібне ураження кісток скелета дисциркуляторно-проліферативного ґенезу у дітей та підлітків, яке має циклічний перебіг, супроводжується деструкцією з наступною регенерацією кісткової тканини та схильне до розвитку рецидивів після хірургічного лікування.

Серед ускладнень, які виникають після лікування АКК у дітей та підлітків, рецидиви росту патологічної тканини посідають одне з провідних місць та, незважаючи на лікування, трапляються загалом у 5–30% випадків (5% — М. В. Волков, 1985; 10–12% — А. П. Бережний, 1985; 24% — А. П. Крисюк, М. Ф. Сивак, 1988; 30% — Bonakdarpour A. et al., 1976 та ін.). Рецидиви АКК суттєво погіршують остаточні функціональні результати лікування, передбачають додаткові хірургічні втручання, значно подовжують терміни лікування, обумовлюють соціальну дезадаптацію пацієнтів і призводять до інвалідності дітей і підлітків.

Через порівняно високу частоту рецидивів АКК у поєднанні зі значним поширенням цього захворювання — 15–20% серед усіх пухлиноподібних уражень скелета [3, 7], профілактика та лікування рецидивів АКК є одним з актуальних питань сучасної ортопедії, яке передбачає подальше вивчення та вдосконалення.

Мета дослідження — установити частоту виникнення рецидивів патологічного процесу в осередках АКК у дітей та підлітків при різних видах хірургічного лікування.

Матеріали і методи

Під нашим спостереженням знаходилось 164 пацієнта з АКК різної локалізації в кістках кінцівок, віком від 3 до 18 років, серед яких дівчаток було 85, хлопчиків — 79.

За розвитком АКК (I–III стадії [9]) хворі розподілилися так:

- *I стадія* (прогресування) — 50 осіб;
- *II стадія* (стабілізації) — 92;
- *III стадія* (регресування) — 22.

Усього було виконано 189 хірургічних втручань 164 хворим, яких розподілили на дві групи (табл. 1):

- *до I групи* увійшло 50 пацієнтів, яких у передопераційному періоді лікували пункційно-медикаментозним методом;
- *до II групи* — 114 пацієнтів, яким було виконано хірургічне видалення патологічного осередку без попереднього пункційно-медикаментозного лікування.

Усім пацієнтам, які брали участь у нашому дослідженні, хірургічне втручання було виконано за типом внутрішньокісткової резекції.

Таблиця 1

Кількість та частота виникнення рецидивів АКК у групах хворих, яким застосовували різні методи лікування

Клінічні групи	Число пацієнтів	Рецидиви		Фактичне значення критерію χ-квадрат при порівнянні частоти
		абс.	%	
I	50	12	24,00	$\chi^2 = 2{,}78$ НВ — різниця частот є статистично невірогідною
II	114	26	22,81	
Усього:	**164**	**38**	**23,17**	

В усіх випадках хірургічного лікування хворих на АКК діагноз було верифіковано патогістологічним дослідженням.

Заповнення залишкової порожнини одним з видів пластичного матеріалу було здійснено 106 хворим; 58 пацієнтам хірургічне видалення тканин патологічного осередку АКК виконано без пластики залишкової порожнини (табл. 2).

Таблиця 2

Кількість та частота рецидивів АКК у хворих, яких оперували із застосуванням пластики залишкової порожнини та без неї

Клінічні групи за методом лікування	Число пацієнтів	Рецидиви		Фактичне значення критерію χ-квадрат при порівнянні частоти
		абс.	%	
Хірургічне видалення тканин патологічного осередку АКК:				$\chi^2 = 0{,}029$ НВ — різниця частот є статистично невірогідною
— без пластики залишкової порожнини	58	13	22,41	
— з пластикою залишкової порожнини	106	25	23,58	
Усього:	**164**	**38**	**23,17**	

Незважаючи на проведене хірургічне лікування, у 38 пацієнтів виник рецидив АКК. Усі випадки рецидивів захворювання діагностовано впродовж перших двох років після лікування.

Протягом першого року після лікування пацієнти проходили клініко-рентгенологічний контроль кожні 3–4 міс., на другому році — 2 рази на рік та один раз на рік до 5-річного терміну. У подальшому пацієнти зверталися при появі скарг на біль, збільшення об'єму сегмента чи при виникненні патологічного перелому.

Методи дослідження: клінічний, рентгенологічний, патоморфологічний та статистичний.

Результати та їх обговорення

До лікування

Клініко-рентгенологічні та патоморфологічні зміни в тканинах АКК

При госпіталізації в клініку у 50 пацієнтів діагностована ***I стадія*** АКК.

Клінічно у цій стадії виявляли больовий синдром та значну припухлість.

У 12 пацієнтів при госпіталізації в клініку діагностовано патологічний перелом, при цьому були скарги на виражений больовий синдром, порушення осі сегмента та значні статико-динамічні порушення (неможливість статичного навантаження кінцівки та відсутність активних і пасивних рухів у прилеглому до патологічного осередку суглобі).

Рентгенологічно при *I стадії* захворювання відмічалися осередки остеолізу різного розміру з нечіткими контурами, кортикальний шар кістки в ділянці ураження різко витончений, місцями зруйнований, спостерігалось виражене "здуття" кістки. При патологічному переломі, внаслідок незначної травмуючої сили, великого зміщення уламків не відбувалось (рис. 1).

При госпіталізації в клініку у 92 пацієнтів діагностована ***II стадія*** АКК.

Клінічні прояви мали менш виражений характер ніж у пацієнтів із *I стадією* захворювання: больовий синдром був менш виражений та припухлість ураженого сегмента не збільшувалась. При госпіталізації в клініку у 23 пацієнтів діагностовано патологічний перелом.

Рентгенологічними проявами *II стадії* були ознаки відмежування патологічного осередку від незміненої кісткової тканини зоною склерозу, потовщення кортикального шару за рахунок утворення кісткових регенератів, прилегла ділянка кортикальної пластинки більш плавно переходила в неуражену ділянку кортексу. За рахунок появи септ структура кісти ставала комірчастою, а на межі патологічного осередку та незміненої кісткової тканини спостерігалась компенсаторна періостальна реакція (рис. 2).

При госпіталізації в клініку у 22 пацієнтів діагностована ***III стадія*** АКК.

Клінічні прояви при цій стадії, як правило, були відсутні, але в деяких випадках хворі скаржились на незначний біль та припухлість.

Рентгенологічно спостерігалось часткове відновлення структури кістки — комірчастий малюнок ставав більш вираженим, архітектоніка кістки була неоднорідною, утворювалися ділянки остеосклерозу (рис. 3).

Після лікування

Серед головних питань, що розглядались при аналізі результатів лікування, нами визначені такі:

1. *Частота виникнення рецидивів АКК у групах хворих, яким застосовували різні методи хірургічного лікування* (див. табл. 1)

Методи лікування

З метою зниження активності патологічного процесу всім 50 пацієнтам у стадії прогресування АКК у передопераційному періоді було застосовано розроблений у нашій клініці пункційно-медикаментозний метод лікування: аспірація вмісту кісти з наступною інактивацією патологічного процесу шляхом введення у порожнину кісти інгібіторів

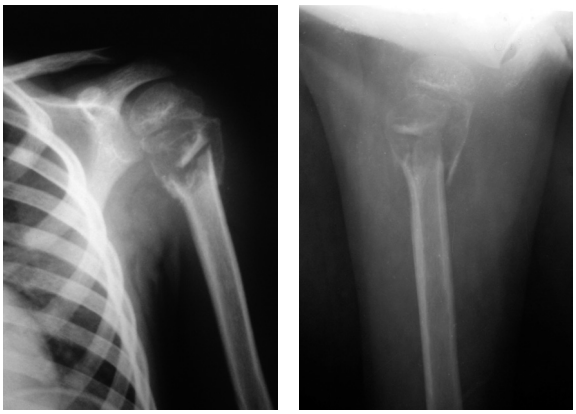

а *б*

Рис. 1. Рентгенограми правої плечової кістки — АКК проксимального метафіза, *I стадія,* патологічний перелом хірургічної шийки правої плечової кістки: пряма (*а*) та бокова проекція (*б*)

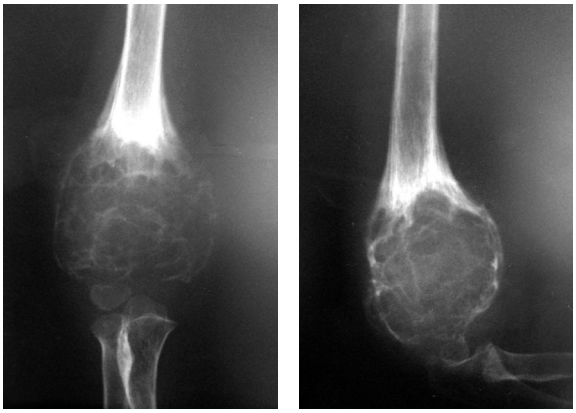

а *б*

Рис. 2. Рентгенограми правої плечової кістки — АКК дистального метафіза, *II стадія:* пряма (*а*) та бокова проекція (*б*)

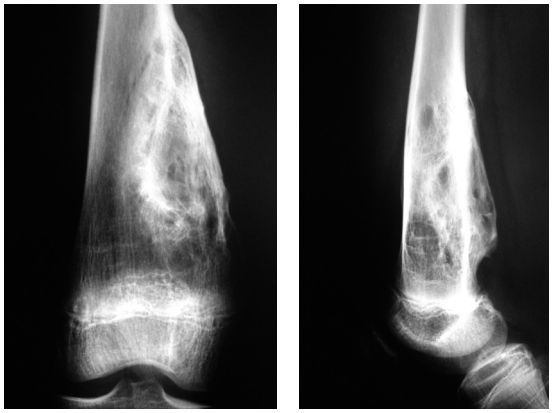

а *б*

Рис. 3. Рентгенограми лівої стегнової кістки — АКК дистального метадіафіза, *III стадія:* пряма (*а*) та бокова проекція (*б*)

фібринолізу (5 % амінокапронова кислота) та інгібіторів протеаз (контрикал та ін.) (авт. свід. № 1 025 419) [8].

Хірургічне видалення АКК без попередньої медикаментозної інактивації загалом було виконано 114 хворим. Показаннями до застосування цього виду лікування були стадії *стабілізації* та *регресування* — 92 та 22 пацієнти відповідно.

Вибір методу лікування залежав від стадії захворювання, при визначенні якої, в більшості випадків ураховувались лише клініко-рентгенологічні дані, серед яких останні не завжди чітко відображали дійсний стан активності процесу в патологічному осередку.

Гістологічне дослідження

При гістологічному дослідженні фрагментів тканин, видалених з осередків АКК, виявляли патологічні зміни, характерні для АКК з різною активністю резорбтивно-проліферативних процесів.

• Так, у *I* та частково у *II стадії* осередок містить багато поліморфних комірок, заповнених кров'ю або кров'янистим вмістом; стінки комірок утворюють спільне ціле з фіброзною капсулою осередку, що позначається нами як капсулярно-септальні структури; у товщі їх часто трапляються геморагічні інфільтрати, скупчення макрофагів та багатоядерних клітин остеокластичного типу (рис. 4). Подекуди в септах міститься доволі багато незрілих остеоїдних та кісткових регенератів, серед яких останні місцями переходять в осифікати капсули осередку.

• У *II стадії* у тканинах осередку переважає більш та менш зріла фіброзна тканина; наявність кісткових регенератів, що дозрівають та піддаються перебудові; мала кількість — аж до повної відсутності в септах макрофагально-гігантоклітинних інфільтратів та грануляційної тканини (рис. 5).

Як видно з табл. 1, рецидиви АКК розвивалися майже з однаковою частотою при хірургічному лікуванні

Рис. 4. Гістологічна картина АКК у *I стадії.* Капсулярно-септальні структури з гіперцелюлярної фіброзної тканини з великою кількістю макрофагально-гігантоклітинних інфільтратів. Гематоксилін-еозин. 10×10



Рис. 5. Гістологічна картина АКК у *III стадії.* Капсулярно-септальні структури фіброзовані, містять малу кількість інфільтратів, ознаки осифікації фіброзної тканини. Гематоксилін-еозин. 10×10

із застосуванням передопераційного пункційно-медикаментозного лікування та без нього — 12 (24 %) та 26 (22,81 %) пацієнтів відповідно, тобто пункційно-медикаментозний метод не впливає на частоту виникнення рецидивів АКК після подальшого хірургічного лікування.

2. *Частота розвитку рецидивів АКК у групі хворих, яким застосовували або не застосовували пластику залишкових порожнин у кістках* (див. табл. 2)

• Серед 58 пацієнтів, у яких під час хірургічного видалення кісти пластичний матеріал не застосовувався, у 13 (22,41 %) виник рецидив захворювання.

Показаннями до цього виду лікування були кісти з абсолютним об'ємом менше 5 см³.

• Серед 106 пацієнтів, яким виконувалась пластика залишкової порожнини, одним із пластичних матеріалів (Остап, Кергап та ін.), у 25 (23,58 %) хворих виник рецидив.

Показаннями до застосування пластики були кісти, з абсолютним об'ємом понад 5 см³.

Спираючись на результати нашого дослідження, ми вважаємо, що **частота виникнення рецидивів АКК не залежить від застосування пластичного матеріалу.**

3. *Частота виникнення рецидивів АКК у групах хворих з ураженням різних кісток після застосування різних методів лікування*

Для дотримання однорідності груп порівняння аналіз було проведено окремо у групах хворих яким застосовували однорідні методи лікування:

Кількість та частота розвитку рецидивів АКК, що уражують різні кістки кінцівок при застосуванні різних методів лікування, наведені в табл. 3.

Розгляд даних табл. 3 показує, що частота розвитку рецидивів АКК у таких кістках, як плечова та променева, незалежно від застосування пластики залишкової порожнини дещо вища ніж у стегновій та великогомілковій, однак різниця частот виявилася невірогідною за наявного числа спостережень.

Кількість та частота розвитку рецидивів АКК за різної внутрішньокісткової локалізації осередків при застосуванні різних методів лікування наведені в табл. 4.

Як видно з табл. 4, *при метафізарній локалізації АКК,* рецидиви розвивалися значно частіше. Серед 51 пацієнта, яким хірургічне видалення патологічного осередку було виконане без застосування пластики, рецидиви розвинулися у 12 (23,58 %) хворих та серед 93 пацієнтів, яким була виконана пластика залишкової порожнини — у 23 (24,73 %).

Показники рецидивування в проксимальних та дистальних метафізарних відділах кісток були майже однакові — 7 (25,92 %) і 5 (20,83 %) пацієнтів без застосування пластики та 12 (24,52 %) й 11 (26,19 %) пацієнтів із пластикою залишкових порожнин відповідно.

Таблиця 3

Кількість та частота розвитку рецидивів у групах хворих з різною органною локалізацією патологічних осередків АКК

Уражені АКК кістки	Хірургічне видалення тканин патологічного осередку АКК								
	без пластики залишкової порожнини					з пластикою залишкової порожнини			
	Число хворих	Рецидиви		Метод та фактичне значення χ^2-критерію при порівнянні частот		Число хворих	Рецидиви		Метод та фактичне значення χ^2-критерію при порівнянні частот
		абс.	%				абс.	%	
Плечова	22	6	27,27	Порівняння частот "променева — великогомілкова" за методом Фішера p=0,397 НВ	Порівняння частот "плечова — великогомілкова" за методом Фішера p=0,319 НВ	41	11	26,82	Порівняння частот "плечова — великогомілкова" за методом χ^2 χ^2=0,140 НВ
Променева	7	2	28,57			12	3	25,00	
Ліктьова	2	—	—			4	1	25,00	
Кисть	—	—	—			1	—	—	
Стегнова	13	3	23,07			24	6	25,00	
Великогомілкова	10	2	20,00			18	4	22,22	
Малогомілкова	3	—	—			4	—	—	
Стопа	1	—	—			2	—	—	
Усього:	**58**	**13**	**22,41**			**106**	**25**	**23,58**	

Примітки: НВ — різниця частот є статистично невірогідною за цього числа спостережень; p — ймовірність помилки при порівнянні частот.

Таблиця 4

Кількість та частота розвитку рецидивів у групах хворих з різною внутрішньокістковою локалізацією патологічних осередків АКК

Внутрішньокісткова локалізація осередку АКК	Хірургічне видалення тканин патологічного осередку АКК							
	без пластики залишкової порожнини				з пластикою залишкової порожнини			
	Число хворих	Рецидиви		Метод та фактичне значення χ^2-критерію при порівнянні частот	Число хворих	Рецидиви		Метод та фактичне значення χ^2-критерію при порівнянні частот
		абс.	%			абс.	%	
Метафіз: — проксимальний — дистальний	51 27 24	12 7 5	23,52 25,92 20,83	Порівняння частот "метафіз — діафіз" за методом χ^2 з поправкою Йейтса	93 51 42	23 12 11	24,73 24,52 26,19	Порівняння частот "метафіз — діафіз" за методом χ^2 з поправкою Йейтса
Діафіз	7	1	14,28		13	2	15,38	
Усього:	**58**	**13**	**22,41**	$\chi^2 = 1{,}068$ НВ	**106**	**25**	**23,58**	$\chi^2 = 1{,}193$ НВ

Примітка. НВ — різниця частот є статистично невірогідною за цього числа спостережень.

При діафізарній локалізації АКК рецидиви розвивалися рідше: так, серед 7 пацієнтів, яким хірургічне видалення патологічного осередку було виконане без застосування пластики, рецидив виник у 1 (14,28%) хворого та серед 13 пацієнтів, яким була виконана пластика залишкової порожнини — у 2 (15,38%). Проте порівняно мала кількість випадків АКК винятково діафізарної локалізації зумовила статистичну невірогідність частот рецидивів АКК у групах порівняння.

Залежно від відношення кісти до зони росту нами виділено два топографічних типи АКК:

• *I тип* — кісти, які безпосередньо контактують із зоною росту (так звані *юкстафізарні* кісти);

• *II тип* — кісти, які відмежовуються від зони росту кісткою з нормальною трабекулярною структурою (так звані *неюкстафізарні* кісти) [13].

Кількість та частоти розвитку рецидивів у групах хворих, з різним топографічним відношенням осередку АКК до хрящової пластинки росту епіметафіза наведені в табл. 5.

Як видно з табл. 5, *при юкстафізарних АКК* рецидиви розвивалися вірогідно частіше після лікування: серед 27 пацієнтів, яким хірургічне видалення патологічного осередку було виконане без застосування пластики, рецидиви розвинулися у 10 (37,04%) та серед 49 пацієнтів, яким була виконана пластика залишкової порожнини — у 19 (38,78%).

Ураховуючи наш власний досвід лікування АКК та дані світової літератури, присвячені вивченню АКК у дітей та підлітків, ми вважаємо, що більш частий розвиток рецидивів після видалення *юкстафізарних АКК* пов'язаний з неможливістю радикального видалення патологічного осередку без ушкодження зони росту. На додачу до технічних складнощів існують біологічні фактори, які пов'язані із функціонуванням зони росту, так, P. P. Lin et al. (2008) припускають, що синтез факторів росту та унікальна судинна анатомія епіфіза потенційно важливі для ймовірного розвитку рецидивів АКК.

Аналізуючи наведене, ми вважаємо, що саме технічні складнощі хірургічного видалення кісти в сукупності з біологічними факторами зони росту можуть призводити до великої кількості рецидивів АКК саме при *юкстафізарних АКК* [13].

При неюкстафізарних АКК показники частоти розвитку рецидивів були значно меншими: серед 31 пацієнта, яким хірургічне лікування було виконане без застосування

Таблиця 5

Кількість та частота розвитку рецидивів залежно від типу топографічної локалізації АКК

Топографічне відношення осередку АКК до хрящової пластинки росту	Хірургічне видалення тканин патологічного осередку АКК							
	без пластики залишкової порожнини				з пластикою залишкової порожнини			
	Число хворих	Рецидиви		Метод та фактичне значення χ^2-критерію при порівнянні частот	Число хворих	Рецидиви		Метод та фактичне значення χ^2-критерію при порівнянні частот
		абс.	%			абс.	%	
Юкстафізарні АКК	27	10	37,04	Порівняння частот у групах з різною топографією за методом χ^2 з поправкою Йейтса	49	19	38,78	Порівняння частот у групах з різною топографією за методом χ^2 з поправкою Йейтса
Неюкстафізарні АКК	31	3	9,68	$\chi^2 = 4{,}738$ ($p<0{,}05$)	57	6	10,53	$\chi^2 = 11{,}67$ ($p<0{,}01$)
Усього:	**58**	**13**	**22,41**		**106**	**25**	**23,58**	

Примітка. p — ймовірність помилки при порівнянні частот.

пластики, рецидиви розвинулися у 3 (9,68 %) та серед 57 пацієнтів, яким була виконана пластика залишкової порожнини — у 6 (10,53 %).

Ретроспективний аналіз результатів лікування свідчить про недосконалість існуючої терапії, а саме, про відсутність чітких показань до окремих методів лікування залежно від стадії захворювання, що, на нашу думку, пов'язане з відсутністю даних про кореляційні зв'язки між клініко-рентгенологічною картиною захворювання та патологічними змінами тканин осередку.

Ми вважаємо, що найбільш інформативним методом щодо визначення активності патологічних процесів, які відбуваються в АКК, є морфологічний. Основне значення при цьому має вивчення показників активності резорбції, проліферації, організації, оссифікації та місцевого порушення кровопостачання, які утворюють топографічно складні поєднання та зумовлюють динаміку і наслідки існування патологічного осередку [1, 4, 7, 10, 12].

Висновки

1. Рецидиви АКК у кістках кінцівок розвиваються приблизно у чверті усіх випадків після хірургічного лікування, причому їхня частота вірогідно не відрізняється у групах, де застосовували або не застосовували передопераційне пункційно-медикаментозне лікування, а також пластику залишкової порожнини після видалення патологічного осередку.

2. Частота розвитку рецидивів АКК після хірургічного лікування дещо вища при локалізації патологічного осередку у плечовій та променевій кістках, ніж у стегновій та великогомілковій; при локалізації у метафізах, ніж у діафізах та внаслідок лікування юкстафізарних кіст, ніж неюкстафізарних АКК (вірогідно).

3. Морфологічну сутність АКК становить тривале (місяці, роки) персистування у кістці патологічної незрілої сполучної тканини, що утворює осередок складної комірчастої будови; капсулярно-септальні структури, що обмежують септи та мають ознаки дисциркуляторних, резорбтивно-проліферативних змін високої активності та репаративних змін.

Література

1. *Бережный А. П.* Кисты костей у детей и подростков : автореф. дис. на соискание ученой степени доктора мед. наук : спец. 14.00.22 "Травматология–ортопедия" / *А. П. Бережный.* — М., 1985. — 28 с.
2. *Буркова Л. В.* Амбулаторное лечение кист костей у детей: автореф. дис. на соискание ученой степени канд. мед. наук : спец. 14.00.22 "Травматология–ортопедия" / *Буркова Л. М.* — М., 1990. — 23 с.
3. *Волков М. В.* Солитарные и аневризмальные кисты у детей и подростков / *Волков М. В., Бережной Л. П., Пастерникова Т. Т.* // Актуал. вопр. травматол. и ортопед. — М., 1980. — Вып. 22. — С. 3–7.
4. *Григоровский В. В.* Аспекты практической патологии морфологической дифференциальной диагностики и патогенеза аневризмальных костных кист / *В. В. Григоровский* // Ортопед., травматол. и протезир. — 1999. — № 3. — С. 122–128.
5. *Гумеров А. А.* Оперативное лечение костных кист у детей / *А. А. Гумеров, Р. И. Давлетшин* // Материалы региональной науч.-практ. конф., посвящ. 25-летию НПО БГМУ. — Уфа, 2001. — С. 126.
6. Пограничные состояния костной системы у детей на примере костных кист / *Сухарев А. В., Пашков Ю. В., Кошечкина Н. А., Соколова И. Н.* // Детская онкология. — 2005. — № 2. — С. 20–24.
7. Применение аллопластического имплантата Коллапан при замещении дефектов костей у детей / *Снетков А. И., Берченко Г. Н., Франтов А. Р., Батраков С. Ю.* // Мат. науч.-практ. конф. детских травматологов-ортопедов России г. Саратов — СПб., 2005. — С. 390–391.
8. *Сивак М. Ф.* Лікування аневризмальних кіст кісток: дис. канд. мед. наук / *М. Ф. Сивак.* — К., 1988. — 191 с.
9. *Суслова О. Я.* Рентгенодиагностика аневризматической костной кисты / *Суслова О. Я., Яковлев И. С.* // Клин. рентгенология. — К., 1970. — Вып. 1. — С. 165–171.
10. Aneurysmal bone cyst: A clinicopathological study of 238 cases / *Vergel De Dios A. M., Bond J. R., Shives T. C.* [*et al.*] // Cancer. — 1992. — Vol. 69. — P. 2921–2931.
11. Aneurysmal bone cysts in young children / *Freiberg A. A., Loder R. T., Heidelburger K. P., Hensinger R. N.* // J. Pediatr Orthop. — 1994. — Vol. 14. — P. 86–91.
12. Aneurysmal bone cyst: a revive of 150 patients / *Mankin H. J., Hornicek F. J, Ortiz-Cruz E.* [*et al.*] // J. Clin. Oncol. — 2005. — Vol. 23. — P. 6756–6762.
13. Aneurysmal bone cyst recur at juxtaphyseal location in skeletally immature patients / *Lin P. P., Brown C., Raymond A. K.* [*et al.*] // Clin. Orthop. Relat. Res. — 2008. — Vol. 466 (3). — P. 722–728.
14. Bonakdarpour A. Primary and secondary aneurysmal bone cyst: A radiological study of 75 cases / *Bonakdarpour A., Levy W. M., Aegerter E.* // Radiol. — 1976. — Vol. 126. — P. 75–83.
15. Recurrence rate of aneurysmal bone cyst following surgery and adjuvant therapy with phenol / *Bitzan P., Windhager R., Lang S.* [*et al.*] // Z. Orthop. Ihre Grenzgeb. — 1995. — Vol. 133. — P. 422–428.