4. *Dent J. A.* Fractures in early childhood : Osteogenesis imperfecta or child abuse? / *J. A. Dent, C. R. Paterson* // J. Pediatr. Orthop. — 1991. — № 11. — P. 184.
5. *Goldman A. B.* "Popcorn" calcifications : A prognostic sign in osteogenesis imperfecta / *A. B. Goldman* // Radiology. — 1980. — Vol. 136. — P. 351.
6. *Lehman H. W.* Osteogenesis imperfecta. Actuates Therapiekonsept / *H. W. Lehman* // Monatssehr Kinderheild. — 2000. — Vol. 148. — P. 1024–1029.
7. *Moorefield Jr. W. G.* Aftermath of osteogenesis imperfecta : The disease in adulthood / *Jr. W. G. Moorefield, G. R. Miller* // J. Bone Jt Surg. — 1980. — Vol. **62**-A. — P. 113.
8. Non-union of fractures in children who have osteogenesis imperfecta / *Gamble J. G., Rinsky L. A., Strudwick J.* [*et al.*] // J. Bone Jt Surg. — 1988. — Vol. **70**-A. — P. 439.
9. *Shapiro F.* Consequences of an osteogenesis imperfecta diagnosis for survival and ambulation / *W. G. Cole* // J. Pediatr. Orthop. — 1985. — № 5. — P. 456.
10. *Sillence D.* Osteogenesis imperfecta: An expanding panorama of variants / *D. Sillence* // Clin. Orthop. Relat. Res. — 1981. — Vol. 159. — P. 11.
11. *Sillence D. O.* The differentiation of genetically distinct varieties of osteogenesis imperfecta in the newborn period / *Sillence D. O., Danks D. M.* // Clin. Res. — 1978. — Vol. 26. — P. 178.
12. *Sillence D. O.* Genetic heterogeneity in osteogenesis imperfecta / *Sillence D. O., Senn A., Danks D. M.* // J. Med. Genet. — 1979. — Vol. 16. — P. 101.

УДК 616.728.2–001.5/.516:616.833.58–06

НЕВРОЛОГІЧНІ УСКЛАДНЕННЯ ПЕРЕЛОМІВ ТА ПЕРЕЛОМОВИВИХІВ У КУЛЬШОВОМУ СУГЛОБІ

С. С. Страфун, В. В. Гайович, О. Г. Гайко
ДУ "Інститут травматології та ортопедії АМН України", м. Київ

NEUROLOGICAL COMPLICATIONS OF FRACTURES AND FRACTURE-DISLOCATIONS OF THE HIP JOINT
S. S. Strafun, V. V. Gaiovych, O. G. Gaiko

The authors analyzed treatment results of patients with fractures and fracture-dislocations of the hip who had neurological complications caused by the sciatic nerve injury. The authors draw attention to the necessity of early active revision and restoration of the injured nerve with simultaneous reconstruction of the hip joint. Delays with the nerve restoration leads to impairment of functional results and disablement of patients.

Key words: hip joint, fracture, fracture-dislocation, sciatic nerve, iatrogenic injury.

НЕВРОЛОГИЧЕСКИЕ ОСЛОЖНЕНИЯ ПЕРЕЛОМОВ И ПЕРЕЛОМОВЫВИХОВ В ТАЗОБЕДРЕННОМ СУСТАВЕ
С. С. Страфун, В. В. Гайович, О. Г. Гайко

Авторами проанализированы результаты лечения больных с переломами и переломовывихами в тазобедренном суставе, которые имели неврологические осложнения со стороны седалищного нерва. Обращается внимание не необходимость ранней активной ревизии и восстановления поврежденного нерва с одновременным восстановлением соотношений в тазобедренном суставе. Отсрочка восстановления нерва приводит к ухудшению функциональных результатов и инвалидности больных.

Ключевые слова: тазобедренный сустав, перелом, переломовывих, седалищный нерв, ятрогенное повреждение.

Вступ

За даними світової літератури, з усіх травм скелета, при яких травмується сідничний нерв, на *переломи та переломовивихи в кульшовому суглобі,* за даними різних авторів, припадає від 10 до 20% випадків [3]. У дітей, цей відсоток значно нижче і ледь сягає 5% [11].

Найчастішою причиною переломів та переломовивихів у кульшовому суглобі є високоенергетична травма, що супроводжує дорожньо-транспортні пригоди та травми на виробництві. Як правило, це *поєднані та комбіновані травми,* де поряд з переломами кісток скелета травмуються судинно-нервові пучки, рвуться

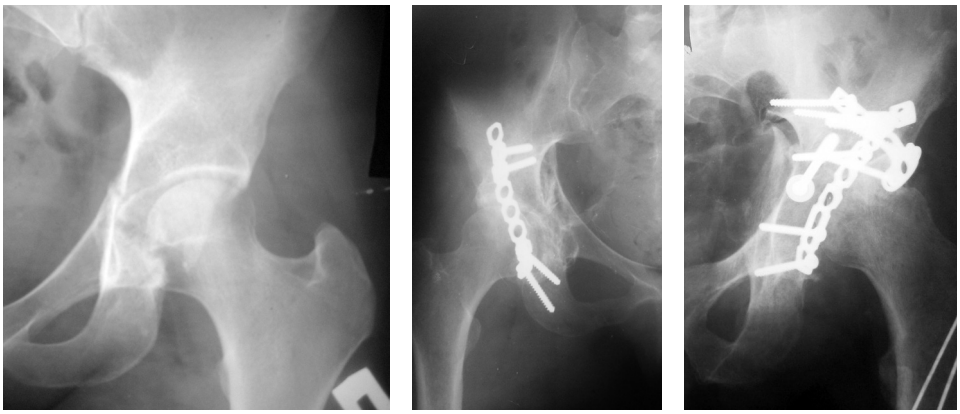

а *б* *в*

Рис. 1. Рентгенограми клінічних варіантів пошкоджень сідничного нерва: *а* — переломовивих у кульшовому суглобі; *б* — синтез заднього краю кульшової западини з ятрогенним ушкодженням сідничного нерва; *в* — компресія сідничного нерва рубцями та осифікатами після остеосинтезу заднього краю кульшової западини

зв'язки, порушуються взаємовідношення у суглобах [7]. Сідничий нерв при цьому страждає в половині випадків [10, 12].

Пошкодження сідничого нерва, як правило, своєчасно не діагностують через тяжкість стану пацієнтів, поліморфність скарг та больового синдрому [3].

У структурі пошкодження сідничного нерва на рівні кульшового суглоба 30% припадає на травму та 5–15% на ятрогенні ушкодження під час реконструктивного втручання та післяопераційні ускладнення [5, 8, 12].

При травмуванні сідничний нерв може зазнати прямої травми, тракції, компресії уламками або головкою стегнової кістки та безпосереднє пошкодження гострими краями уламків заднього краю кульшової западини (рис. 1).

Ятрогенно сідничний нерв зазвичай травмується під час неадекватного доступу, гачками, фіксатором, гвинтами, може бути розтягнутим під час надмірної інтраопераційної тракції.

Післяопераційні ускладнення поділяються на ранні та пізні [6, 9, 14]:

а) *ранні ускладнення:*
- післяопераційна гематома;
- міграція фіксатора;

б) *пізні ускладнення:*
- компресія рубцями;
- компресія осифікатами.

Причиною нейропатії сідничного нерва може бути травма або післятравматичний фіброз *m. piriformis.* Відомо, що сідничний нерв, після формування з крижового та поперекового сплетення у 79% випадків виходить з таза нижче *m. piriformis*, у 14,3% — формується в товщі м'яза і частина пучків виходить з таза в товщі м'яза, а частина — знизу. У 4,4% випадків частина структури нерва проходить над *m. piriformis*, інша — нижче *m. piriformis*, у 2,2% випадків нерв одним пучком проходить через *m. piriformis.* Травматичне, ішемічне, компресійне або інші ушкодження *m. piriformis*, функціональний спазм тощо відповідно пошкоджують структури нерва та впливають на його провідність [13].

Матеріали і методи

Під нашим спостереженням знаходилось 89 хворих з різним ступенем ушкодження сідничного нерва в результаті переломів заднього краю кульшової западини, вивихів та переломовивихів у кульшовому суглобі, які лікувалися в ДУ "Інститут травматології та ортопедії АМН України" й лікувальних закладах України в період з 1999 по 2009 р.

Розподіл хворих за віком та статтю на момент першої госпіталізації відображено на діаграмі (рис. 2) Середній вік становив 33,5 роки.

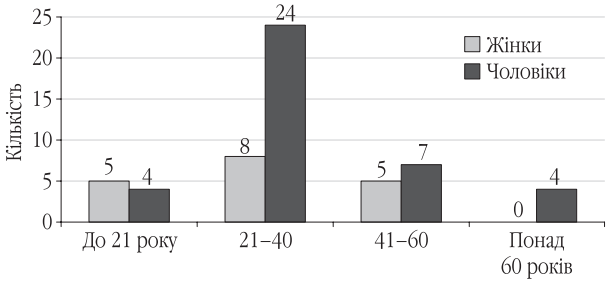

Рис. 2. Розподіл хворих за віком та статтю на момент першої госпіталізації

Аналіз результатів лікування хворих та ретроспективний аналіз результатів лікування хворих, які лікувалися в інших закладах, проводили за даними історій хвороби та протоколів електронейроміографічного обстеження.

Переважна більшість пацієнтів (77 (86,5%) чоловік) отримали ушкодження нерва на догоспітальному етапі безпосередньо прямою травмою, компресією уламками або ушкодження гострим краєм, дисторзією вивихнутої головки стегна тощо. Інші 12 (13,5%) хворих отримали ятрогенну травму під час операції або компресію нерва в післяопераційному періоді гематомою або через парартикулярні осифікати.

Клінічні прояви нейропатії та їх визначення

Клінічні прояви нейропатії характеризувались широким спектром: від легкого оніміння шкіри в зоні автономної іннервації ушкодженого нерва до парезу м'язів або повного їх паралічу.

Для визначення *рухових порушень* в усіх випадках оцінювали функцію м'язів за міжнародною 5-бальною шкалою.

Для визначення *ступеня ушкодження нерва* користувались класифікацією Seddon, згідно з якою розподіл пошкоджень периферичних нервів ділиться на три групи:

1) нейропраксія;
2) аксонотмез;
3) невротмез.

Давність травми була від кількох днів до 20 років, у середньому — 9,7 міс.

Ушкодження нервів на рівні кульшового суглоба спостерігали у 77 (86,5%) пацієнтів, нижче рівня кульшового суглоба — у 12 (13,5%). Серед них сідничний нерв був ушкоджений у 70 (78,7%) пацієнтів, тільки малогомілкова порція сідничного нерва — у 18 (20,2%) та в одного (1,1%) хворого — тільки великогомілкова порція.

Електронейроміографічне (ЕНМГ) дослідження в динаміці проводили 46 хворим за допомогою електроміографа "Neuroscreen" фірми Tonnies (Німеччина). ЕНМГ моніторинг проводили в різні строки:

а) відразу після травми;
б) від 4 тижнів до 2-х років після пошкодження.

Для контролю динаміки відновлення виконували за стандартними методиками *стимуляційну* ЕНМГ (дослідження швидкості проведення імпульсу по великогомілковій і малогомілковій порції сідничного нерва, стегнового нерва та амплітуди М-відповіді м'язів стегна, гомілки і стопи) та *стандартну голкову* електроміографію (ЕМГ) м`язів нижньої кінцівки з оцінкою денервраційно-реіннерваційного процесу.

Оцінка результатів лікування

Результати лікування оцінювали за розробленою нами бальною шкалою, що відображає *клінічний результат відновлення*:

— відсутність відновлення рухової функції — 0 балів;
— опороздатність кінцівки без гіперекстензії в колінному суглобі, трофічні розлади на стопі — 1;
— відсутність трофічних розладів на стопі — 2;
— наявність захисної чутливості підошовної поверхні стопи — 3;
— наявність активної флексії стопи — 4;
— наявність активної флексії пальців стопи — 5;
— наявність активної елевації стопи — 6;
— наявність активної екстензії пальців стопи — 7 балів.

Чутливість (S — сенсорна чутливість):

S0 — відсутність чутливості;
S1 — больова, глибока;
S2 — больова, слабо диференційована тактильна;
S3 — захисна, больова, температурна, поверхнева тактильна;
S4 — знижена нормальна;
S5 — норма.

Результати та їх обговорення

Наявність у хворого перелому заднього краю кульшової западини або переломовивиху в кульшовому суглобі уже є фактором ризику виникнення нейропатії сідничного нерва.

Поліморфність скарг, тяжкість загального стану, поєднаність та комбінованість пошкоджень відволікають лікарів від діагностики ймовірних неврологічних пошкоджень і були частою причиною несвоєчасної діагностики пошкоджень нерва і задавненості травми.

Відсутність профілактичних заходів при транспортуванні травмованих хворих не рідко є причиною компресій сідничного нерва кістковими уламками.

Основними тактичними принципами лікування пацієнтів з нейропатією сідничного нерва при переломах заднього краю та переломовивихами у кульшовому суглобі була рання активна ревізія та відновлення пошкодженого нерва з одночасним металоостеосинтезом заднього краю кульшової западини і відновленням взаємовідношень у кульшовому суглобі. Високі ушкодження сідничного нерва потребують активної тактики ще й тому, що відновлення нерва займає тривалий час, за який у зденервованих м'язах гомілки та стопи настають незворотні денерваційні зміни і вони втрачають можливість повноцінного відновлення функції. Кожне зволікання у відновленні нерва може призвести до погіршення функціонального результату.

Важливими на цьому етапі є *адекватність доступу* для можливості широкої ревізії та *відновлення нерва* з одночасною реконструкцією заднього краю кульшової западини та адекватною фіксацією. Ми використовуємо доступ Кохера–Лангенбека, що відповідає цим критеріям.

Важливою є й *укладка пацієнта* (на боку), що дозволяє маніпуляції ногою як для ослаблення натягу пошкодженого нерва, так і для репозиції уламків із вправленням стегна.

Важливими на цьому етапі є і *профілактичні заходи* для запобігання післяопераційних ускладнень, а саме компресії нерва фіксаторами заднього краю кульшової западини, гематомою або післяопераційними рубцями. Видаляємо нежиттєздатні тканини та структури, що в майбутньому можуть бути причиною рубцевих компресій та осифікатів. По можливості нерв укладаємо в ложе добре васкуляризованих життєздатних м'язів з адекватним дренуванням можливих місць формування гематом.

Втручання на нерві виконували після закінчення етапу синтезу заднього краю западини. Серед 18 хворих, що були нами оперовані, у 12 мало місце пошкодження цілісності нерва гострими краями уламків.

В усіх наших випадках травма не призвела до утворення дефекту нерва і шов нерва був можливим і достатнім оперативним втручанням на нервовому стовбурі.

Невроліз, ендоневроліз нерва на рівні травми в інших пацієнтів був обов'язковим при збереженні цілісності нервового стовбура, оскільки внутрішньостовбурові гематоми є частою причиною компресії і порушень провідності нервового стовбура. Окремо слід зазначити,

що операції з відновлення заднього краю кульшової западини повинні виконувати досвідчені фахівці зі значним досвідом таких втручань, оскільки при виконанні реконструкцій дуже високим є ризик ятрогенних ушкоджень. Такої думки дотримуються й закордонні фахівці, які відмічають, що навіть у досвідчених травматологів ризик ятрогенного ураження сягає 15–18%.

Найгіршим із варіантів пошкоджень є тракційне пошкодження нерва, коли різні фасцикули пошкоджуються на різному рівні. Найчастішою причиною є тракційний механізм при вивиху головки та згинанні стегна і ятрогенно — під час оперативної реконструкції заднього краю при неадекватному положенні хворого на операційному столі. При ревізії відмічається потоншення нервового стовбура без видимих ушкоджень, але інтраопераційний ЕНМГ моніторинг показує порушення провідності. Ревізійне втручання на нерві при таких станах малоефективне і перспектива відновлення залежить від ступеня пошкодження.

Важливим є *післяопераційний етап* реабілітації таких хворих, оскільки відсутність рухів у кульшовому суглобі призводить до того, що сідничний нерв опиняється в кільці щільних післяопераційних рубців, а не рідко і параартикулярних осифікатів, що призводить до його вторинної компресії або тракційних пошкоджень при запізнілій розробці рухів у кульшовому суглобі. Рання реабілітація формує параневральну зону ковзання між епіневрієм та оточуючими тканинами, що запобігає вторинним неврологічним ускладненням.

Ми проводили клінічний та ЕНМГ моніторинг на всьому етапі відновлення нервів, що в середньому займає 1,5–2,5 років.

Аналізуючи результати лікування хворих, відмітили, що:

— *добрі* результати (4–7 балів) досягнуті у 54% випадків, серед них — у 18% хворих, яким була проведена рання активна хірургічна тактика після травми нерва на догоспітальному етапі, і у 36% — при ятрогенних ушкодженнях;

— *задовільні* результати (3–5 балів) — у 34%;

— *незадовільні* (0–3 бали) — у 12% випадків.

Ретроспективний аналіз хворих показав, що *незадовільні* результати були у хворих при очікувальній тактиці та консервативному лікування без об'єктивної оцінки стану нерва, або запізнілої (понад 6 міс.) ревізії та відновлення ушкоджень нервового стовбура. Хворим з відсутністю клінічної та електроміографічної позитивної динаміки, з неефективною реіннервацією м'язів та при незадовільному відновленні рухів у подальшому виконували реконструктивні втручання для заміщення втрачених функцій.

Висновки

Високі ушкодження сідничного нерва є серйозною і складною травмою, що вимагає ретельного і невідкладного підходу до повноцінної діагностики і активної тактики з відновлення цілісності нервового стовбура.

Проблема діагностики пошкодження сідничного нерва при травмах кульшового суглоба є актуальною через те, що навіть при своєчасному відновленні цілісності ушкодженого нерва строки відновлення його розтягуються на 1,5–2–2,5 роки, відсутність же своєчасної діагностики затягує цей період і призводить до високого рівня інвалідності хворих.

Невиправданою є і тактика очікування самостійного відновлення нерва без об'єктивних критеріїв його стану, що також призводить до застарілості випадків і унеможливлює відновлення функції кінцівки. При позитивній але неадекватній динаміці відновлення нерва, очікувальна тактика не повинна перевищувати 6 місяців, оскільки після цього терміну спостерігається значне погіршення коефіцієнта відновлення функції кінцівки.

Література

1. *Benson E. R.* Posttraumatic piriformis syndrome: diagnosis and results of operative treatment / *E. R. Benson, S. F. Schutzer* // J. Bone Jt Surg. Am. — 1999. — Vol. 81. — P. 941–949.
2. Bilateral piriformis syndrome after total hip arthroplasty / *Uchio Y., Nishikawa U., Ochi M.* [*et al.*] // Arch. Orthop. Trauma Surg. — 1998. — Vol. 117. — P. 177–179.
3. *Cornwall Roger M. D.* Nerve Injury in Traumatic Dislocation of the Hip / *Roger M. D. Cornwall, Timothy E. Radomisli* // Clin. Orthop. Relat. Res. — 2000. — Vol. 377, № 1. — P. 84–91.
4. *Fishman L. M.* The piriformis syndrome is underdiagnosed / *L. M. Fishman, M. P. Schaefer* // Muscle Nerve. — 2003. — Vol. 28, № 5. — P. 646–649.
5. Iatrogenic nerve injury in acetabular fracture surgery : a comparison of monitored and unmonitored procedures / *Haidukewych G. J., Scaduto J., Herscovici D. Jr.* [*et al.*] // J. Orthop. Trauma. — 2002. — Vol. 16. — P. 297–301.
6. Incidence of sciatic nerve injury in operatively treated acetabular fractures without somatosensory evoked potential monitoring / *Middlebrooks E. S., Sims S. H., Kellam J. F.* [*et al.*] // J. Orthop. Trauma. — 1997. — Vol. 11. — P. 327–329.
7. Injury of the sciatic nerve associated with acetabular fracture / *Fassler P. R., Swiontkowski M. F., Kilroy A. W., Routt M. L.* // J. Bone Jt Surg. — 1993. — Vol. **75**-A. — P. 1157–1166.
8. *Letournel E.* Late complications of operative treatment within three weeks of injury / *E. Letournel, R. Judet* // Fractures of the acetabulum / Eds. *R. A. Elso.* — 2nd edn. — Berlin: Springer, 1993. — P. 541–564.
9. *Moed B. R.* Low-dose irradiation and indomethacin prevent heterotopic ossification after acetabular fracture surgery / *B. R. Moed, E. Letournel* // J. Bone Jt Surg. Br. — 1994. — Vol. 76. — P. 895–900.
10. *Paul S. Issack* Helfet: Sciatic Nerve Injury Associated with Acetabular Fractures / *S. Issack Paul, L. David* // HSS J. — 2009. — Vol. 5, № 1. — P. 12–18.
11. *Schlonsky J.* Traumatic hip dislocations in children / *J. Schlonsky, P. R. Miller* // J. Bone Jt Surg. — 1973. — Vol. **55**-A. — P. 1057–1063.
12. *Schmeling G. J.* Early complications of acetabular fractures / *Schmeling G. J., Perlewitz T. J., Helfet D. L.* — 3rd edn. — Philadelphia: Lippincott Williams and Wilkins, 2003. — P. 729–740.
13. Topographic variations of the relationship of the sciatic nerve and the piriformis muscle and its relevance to palsy after total hip arthroplasty / *Pokorny D., Jahoda D., Veigl D.* [*et al.*] // Surg. Radiol. Anat. — 2006. — Vol. 28. — P. 88–91.
14. *Upadhyay S. S.* The long-term results of traumatic posterior dislocation of the hip / *S. S. Upadhyay, A. Moulton* // J. Bone Jt Surg. — 1981. — Vol. **63**-B. — P. 548–551.