УДК 616.718.4-006.34-07-08

ВИПАДОК УСПІШНОЇ ДІАГНОСТИКИ ТА ХІРУРГІЧНОГО ЛІКУВАННЯ ОСТЕОБЛАСТОМИ

Науменко Н.О., Калашніков А.В., Сивак А.М., Григоровська А.В.
ДУ "Інститут травматології та ортопедії НАМН України", м. Київ

Резюме. *Представлено випадок успішної діагностики та хірургічного лікування остеобластоми стегнової кістки, яка, на відміну від спорідненої з нею остеоїд-остеоми, є захворюванням, що рідко зустрічається. Надана її диференційна клініко-рентгенологічна діагностика та результати оперативного лікування. Діагноз верифікований гістологічним дослідженням.*

Ключові слова: *остеобластома, диференційна діагностика, хірургічне лікування.*

Вступ

У сучасній класифікації пухлин кісток (WHO Classification of Tumours of Soft Tissue and Bone, 4-те вид., 2013 р.) [11] пухлини поділено на доброякісні і злоякісні та офіційно виділена нова група – проміжні пухлини з локально агресивним ростом [2]. Ці пухлини рідко дають метастази, але через швидке зростання, що спричиняє деструкцію кісткової тканини, і низку інших причин були виділені в окрему групу. Клінічний перебіг доброякісних пухлин кісток, як правило, сприятливий.

Доброякісні пухлини складають до 50% випадків у хворих із пухлинами та пухлиноподібними ураженнями скелета. Серед них найчастіше зустрічаються: кісткоутворювальні (остеома, остеоїд-остеома та остеобластома); хрящоутворювальні (остеохондрома, хондрома, хондробластома і хондроміксоїдная фіброма); сполучнотканинні (неосифікована фіброма, ксантофіброма (доброякісна фіброзна гістіоцитома); гігантоклітинна пухлина (остеокластома).

Остеобластома – це доброякісна пухлина кісток із гістологічною структурою подібною до остеоїд-остеоми, але яка характеризується більшими розмірами (понад 1 см). Остеобластома спостерігається відносно рідко й у 50% виникає в осіб віком до 20 років. Найчастіше уражаються хребці, потім стегнова та великогомілкова кістки, а саме: їх метафізарні відділи, ребра, дрібні кістки стегон і кістей [1, 3, 5, 6, 8]. Провідним клінічним симптомом є стійкий біль, який менш виражений, ніж при остеоїдній остеомі, але процес перебігає агресивніше, і ці незначні прояви можуть швидко наростати. Окремо виділяють агресивну форму остеобластоми, яка супроводжується більш бурхливою симптоматикою [4, 9].

Якість діагностики пухлин кістково-суглобового апарату залежить від раціонального використання методів: клінічне обстеження хворого, проведення лабораторних досліджень, рентгенографічні дослідження. Рентгенографія дотепер є методом первинного дослідження, що характеризується середньою чутливістю, але високою специфічністю. Тому за методом рентгенографії розпізнається непластична природа ураження, локалізація, тип та характер росту пухлини [2]. Слід зауважити, що розмір остеолітичного вогнища понад 1 см і відсутність вираженого реактивного склерозу свідчать на користь остеобластоми. Додаткові методи діагностики (комп'ютерна томографія, магнітно-резонансна томографія, сцинтиграфія кісток), спрямовані на уточнення діагнозу, ефективні при невеликих новоутвореннях. Остаточно діагноз верифікується гістологічно [1, 5, 7, 10].

Лікування остеобластоми хірургічне і полягає у видаленні пухлини разом зі склерозованими ділянками навколишньої кістки.

Отже, остеобластома кісток – це ортопедичне захворювання, яке супроводжується певними складнощами при встановленні діагнозу, тому демонстрація такого випадку з наведенням клініко-рентгенологічної диференційної діагностики, а також результату проведеного оперативного лікування має практичне значення для лікарів ортопедів-травматологів із метою визначення тактики лікування.

Метою роботи є описання випадку успішної диференційної діагностики та хірургічного лікування остеобластоми.

Матеріали і методи

У клініці "Пошкоджень опорно-рухового апарату та проблем остеосинтезу" ДУ "Інститут травматології та ортопедії НАМН України" під спостереженням перебувало 5 пацієнтів: усі хлопчики, віком від 9 до 17 років, середній вік склав (15±1,4) років. На підставі анамнестичних даних, загально-клінічного

обстеження, рентгенологічного дослідження ураженої кінцівки встановлений діагноз та верифікований на основі гістологічного дослідження тканини пухлини. Комплексне морфологічне дослідження операційного матеріалу пухлини проводили в гістологічній лабораторії ДУ "Інститут травматології та ортопедії НАМН України" (завідувач – проф. В.В. Григоровський) за класичною технологією з фіксацією в 10% розчині нейтрального формаліну, проводки в спиртах, ксилолі, суміші "ксилол-парафін" та заливкою у парафін і виготовленням парафінових блоків. З парафінових блоків (периферична, проміжна, центральна зони пухлини) на санному мікротомі виготовляли гістологічні зрізи товщиною 5-6 мікрон і забарвлювали гематоксилін-еозином, пікрофуксином за Ван Гізоном. Усі пацієнти отримали хірургічне лікування.

Результати та їх обговорення

Наводимо описання випадку успішної диференційної діагностики та хірургічного лікування пацієнта з остеобластомою.

Хворий Р., 17 років, звернувся до клініки "Пошкоджень опорно-рухового апарату та проблем остеосинтезу" ДУ "Інститут травматології та ортопедії НАМН України" зі скаргами на біль у ділянці правого колінного суглоба, який турбував його протягом останніх кількох місяців при фізичному навантаженні і не залежав від часу доби. Під час об'єктивного обстеження у ділянці середньої третини правого стегна виявлена пухлина, шкіра та судинний малюнок не змінені. При пальпації визначається утворення щільної консистенції, малорухоме з незначною болючістю. Регіональні лімфатичні вузли не збільшені. Рухи в суміжних суглобах – у повному обсязі, безболісні.

03.02.2017 виконано рентгенологічне дослідження правої стегнової кістки. На знімках визначався локальний гіперостоз у вигляді веретеноподібного потовщення середньої третини діафіза правої стегнової кістки. Реактивний склероз був слабо виражений, його переважно симулювали осифіковані періостальні нашарування. По задньо-латеральній поверхні спостерігалось округле вогнище остеолізу розміром 2×2,2 см із чітким склерозованим контуром, розташоване внутрішньо- і субкортикально (рис. 1).

Рентгенологічні дані дозволяли припустити декілька захворювань: остеобластому правої стегнової кістки, остеоїд-остеому; повністю не виключали хронічний остеомієліт та еозинофільну гранульому, тому було необхідне проведення диференційної діагностики.

Як відомо, при остеоїдній остеомі основним клінічним симптомом є біль, який посилюється у нічний час, а рентгенологічним – наявність ділянки розрідження кісткової тканини від декількох міліметрів до 1 см. Навколо вогнища визначається виражена зона склерозу. Відсутність наведених даних дозволила виключити діагноз остеоїдної остеоми.

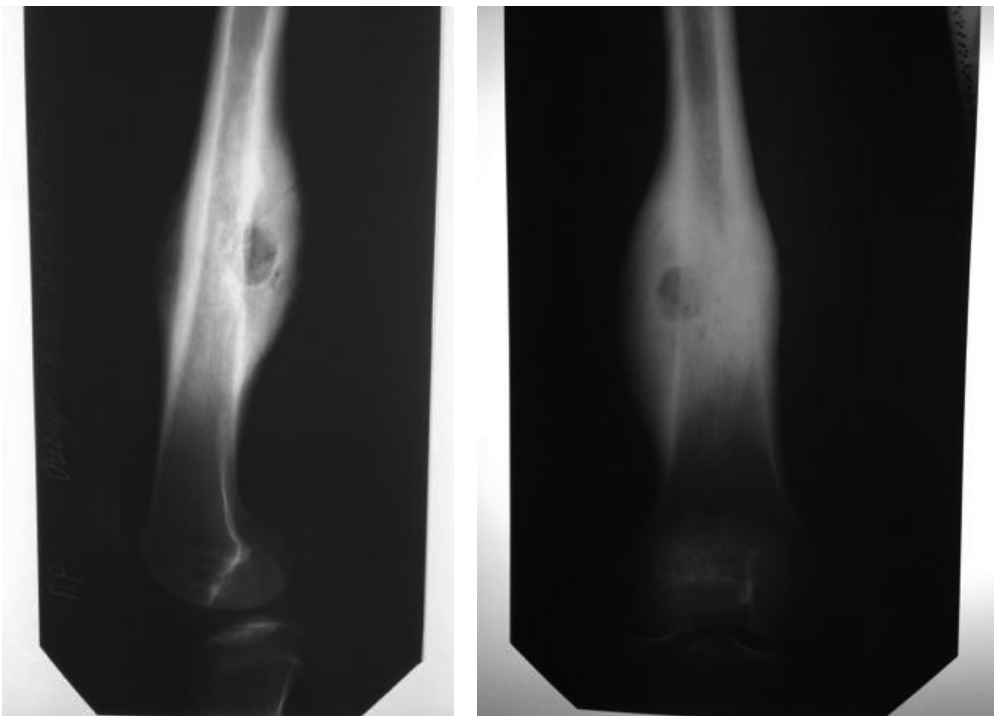

Рис. 1. Рентгенограми правої стегнової кістки хворого Р., 17 р.

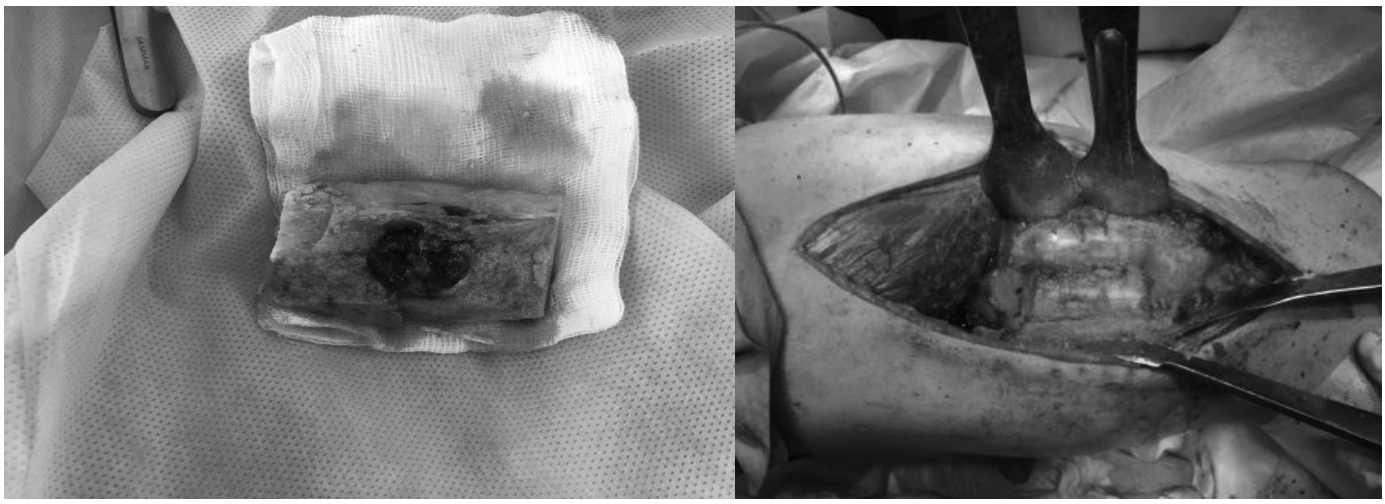

Рис. 2. Макропрепарат потовщеного склерозованого кортикального кісткового шару і прилеглої спонгіозної тканини

Хронічний остеомієліт також характеризується тріадою клініко-рентгенологічних ознак: гіперостозом, склерозом, порожниною з секвестром. Проте перебіг захворювання у пацієнта без гострого періоду в анамнезі та зміни лабораторних показників, чіткість контуру вогнища остеолізу без наявності тіні секвестрів свідчили проти запального процесу.

Схожу з остеобластомою рентгенологічну картину може мати і еозинофільна гранульома в фазі стабілізації, а саме: на фоні осифікованих періостальних нашарувань простежується чітко відмежоване вогнище. Урахування даних анамнезу (гострий початок при еозинофільній гранульомі), наявність еозинофілії, центральне розташування патологічного осередку, як правило, допомагає у встановленні діагнозу.

Тобто навіть за наявності у хворого неоднозначних клінічних даних рентгенологічні симптоми з високою імовірністю свідчили на користь остеобластоми. Результати виконаної комп'ютерної томографії не надали суттєвої додаткової інформації для постановки діагнозу.

Було виконано відкриту біопсію правої стегнової кістки. Макроскопічно: під час патоморфологічного дослідження визначається пухлина з пухкої тканини темно-червоного кольору з чіткими контурами, утвореними кортикальним шаром кістки. Патогістологічний висновок: новоутворення складалось із балок остеоїда і волокнистої сполучної тканини з великою кількістю судин. Товщина балок і ступінь їх осифікації сильно відрізнялись у різних ділянках пухлини. По краях балок розташовувались численні остеобласти без ознак поліморфізму, нечисленні фігури мітозу, у зоні резорбції кісткової тканини – скупчення великої кількості остеокластів. У пухлині спостерігались численні гігантські багатоядерні клітини.

11.04.2017 під епідуральною анестезією на знекровленому операційному полі проведено операцію: резекцію патологічного вогнища середньої третини правої стегнової кістки та профілактичний металоостеосинтез пластиною СНМ середньої третини стегнової кістки. Кісткова ауто-/алопластика. Після розтину шкіри та підшкірної клітковини проведено доступ до стегнової кістки гострим та тупим методом. Візуалізували кісткове новоутворення розміром 100×220 мм (рис. 2).

Після зняття джгута проведено гемостаз. Рана пошарово ушита, встановлено дренаж, накладено асептичну пов'язку. Видалені тканини спрямовано на гістологічне дослідження. У післяопераційному періоді проведено антибактеріальну профілактику та профілактику тромбоемболічних ускладнень. Перебіг післяопераційного періоду – без особливостей, рана загоїлась первинним натягом, пацієнту рекомендована хода на милицях, навантаження, лікувально-фізичні вправи, розробка рухів суміжних суглобів.

За результатами контрольного рентгенологічного обстеження через 6 місяців відмічалась перебудова зони кісткової пластики (рис. 3). Хворий не скаржився на болі у кульшовому та колінному суглобах, обсяг рухів у нормі, тому дозволено більше навантаження на кінцівку.

При гістологічному дослідженні операційного матеріалу було встановлено: тканина пухлини має неоднорідну гістоструктуру, де чергуються ділянки дрібнотрабекулярної будови та ділянки масивного характеру (рис. 4а). Дрібнотрабекулярна структура пухлинної тканини є більш типовою. Трабекули побудовані з незрілої ретикулофіброзної кісткової тканини, у якій визначаються ділянки остеоїда та мінералізованої кісткової тканини, причому ступінь мінералізації варіює.

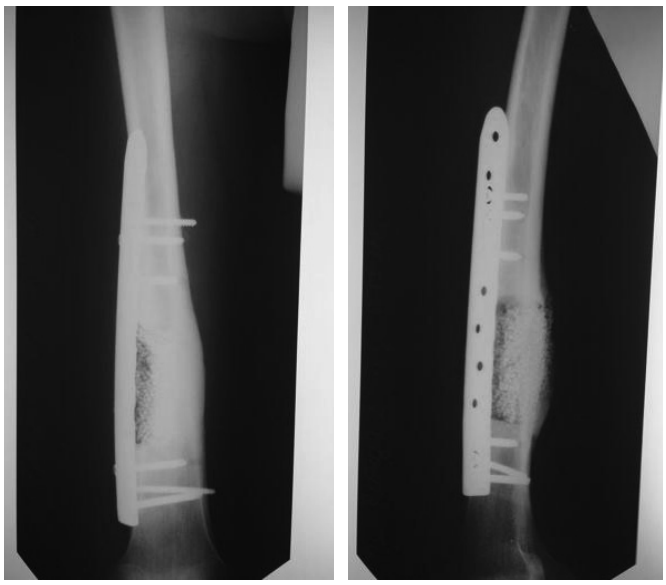

Рис. 3. Рентгенограми хв. Р., 17 р., через 6 міс. після оперативного лікування. Перебудова пластичного матеріалу в місці імплантації

Тканина пухлини доволі гіперцелюлярна, на поверхнях описаних перетинок у вигляді частоколу розташовуються активні остеобласти, у товщі масивів остеоїда – остеоцити (рис. 4б). У проміжках між остеоїдно-кістковими перекладками та полями розташована добре васкуляризована, зі значною кількістю дрібних судин синусоїдного і капілярного типу пухка волокниста сполучна тканина, у товщі її трапляються скупчення активних остеобластів та численні багатоядерні клітини – остеокласти (рис. 4в). Клітини у всіх описаних гістологічних структурах без ознак атипії. У тканині пухлини містяться мікрогеморагії, що виявляють тенденцію до утворення вторинних геморагічних кіст (рис. 4г).

Висновки

1. Остеобластома є рідкісною доброякісною пухлиною кісток, при діагностуванні якої виникає низка труднощів.



Рис. 4. Гістологічна картина остеобластоми стегнової кістки хворого Р., 17 р.: а) загальна структура пухлинної тканини: поряд із сіткою дрібних перекладок трапляються більш масивні утворення у вигляді полів. Пухлинна тканина побудована з незрілої ретикулофіброзної кісткової тканини (забарвлення зрізів гематоксиліном та еозином, загальне збільшення ×30); б) пухлинна тканина утворена безліччю дрібних незрілих кісткових перетинок, частково гіпермінералізованих, які оточені остеобластами та остеобластними проліфератами (забарвлення зрізів гематоксиліном та еозином, загальне збільшення ×75); в) у міжтрабекулярних проміжках міститься добре васкуляризована пухка фіброзна тканина з мікрогеморагіями та великою кількістю остеокластів (забарвлення зрізів гематоксиліном та еозином, загальне збільшення ×75); г) у тканині остеобластоми трапляються мікрогеморагії, на основі яких можуть утворюватися вторинні геморагічні кісти, стінки яких за будовою нагадують аневризмальну кісткову кісту, обмежені септальними структурами та заповнені геморагічним вмістом (забарвлення зрізів гематоксиліном та еозином, загальне збільшення ×30)

2. Проведення диференційної рентгенологічної діагностики та гістологічного дослідження дозволяє встановити патоморфологічний діагноз.

3. Єдиний ефективний спосіб лікування остеобластоми – хірургічний, що включає обов'язкову радикальну резекцію патологічного вогнища, профілактичний остеосинтез для запобігання патологічного перелому та кісткову ауто-/алопластику.

Конфлікт інтересів. Автори заявляють про відсутність конфлікту інтересів під час підготовки статті.

Література

1. *Григоровський В.В.* Клініко-морфологічні особливості остеобластом та їх диференційна діагностика / *В.В. Григоровський, А.В. Григоровська* // Ортопедія, травматологія та протезування – 2011. – № 4. – С. 17–24.
2. *Мягков О.П.* Атлас променевої діагностики пухлин кісток і м'яких тканин : навч. посібник / *О.П. Мягков, С.О. Мягков.* – Запоріжжя : Шамрай Г.С., 2017. – 296 с.
3. *Нейштадт Э.Л.* Опухоли и опухолеподобные заболевания костей/ *Э.Л. Нейштадт, А.Б. Маркочев.* – СПб. : Фолиант, 2007. – 340 с.
4. *Marsh B.* Benign osteoblastoma. Range of manifestations / *B. Marsh, M. Bonfiglio, L. Bradi* [et al.] // J. Bone Joint Surg. [Am.]. – 1975. – V. 57. – P. 1–9.
5. *Della Rocca C.* Osteoblastoma: varied histological presentations with a benign clinical course/ *C. Della Rocca, A. Huvas* / Am. J. Surg. Pathol. – 1996. – V. 20. – P. 841–850.
6. *Healey J.* Osteoid osteoma and osteoblastoma. Current concepts and recent advances/ *J. Healey, B.Chelman* // Clin. Orthop. – 1986. – V. 204. – P. 76–85.
7. *Mizza J.* Pseudomalignat osteoblastoma versus a*rrested osteosarcoma of t*he hip / *J. Mirra, K. Kendrick, R. Kendrick* // Cancer. – 1976. – V. 37. – P. 2005–2014.
8. *McLeod R.* The spectrum of osteoblastoma / *R. McLeod, D. Dahlin, J. Beobout // Am. J. Roentgenol.* – 1976. – V. 126. – P. 321–355.
9. *Lucas D.* Osteoblastoma: clinicopathologis studu / *D. Lucas, K. Vnni, R. McLeod, M. O'Connor* [et al.] // Hum. Pathol. – 1994. – V. 25. – P. 117–134.
10. Tumors of the bones and joints. AFIP atlas of tumor pathology / *K.K. Unni, C.Y. Inwards, J.A. Bridge* [et al.] // 4th Ser., Fasc. 2. – SilverSpring : ARP Press, 2005. – 399 p.
11. WHO Classification of Tumours of Soft Tissue and Bone / *C.D.M. Fletcher, J.A. Bridge, P. Hogendoorn, F. Mertens.* – 4th ed. – IARC, 2013. – V. 5. – 468 p.

A CASE REPORT OF SUCCESSFUL DIAGNOSTICS AND SURGICAL TREATMENT OF OSTEOBLASTOMA

Naumenko N.O., Kalashnikov A.V., Syvak A.M., Hryhorovska A.V.

Summary. *A case of successful diagnosis and surgical treatment of osteoblastoma of the femur is presented, which, unlike the related osteoid osteoma, is a fairly rare disease. The differential clinical-radiographic diagnostics and the results of surgical treatment of the disease are presented. The diagnosis is verified by histological examination.*

Key words: *osteoblastoma, differential diagnostics, surgical treatment.*

СЛУЧАЙ УСПЕШНОЙ ДИАГНОСТИКИ И ХИРУРГИЧЕСКОГО ЛЕЧЕНИЯ ОСТЕОБЛАСТОМЫ

Науменко Н.А., Калашников А.В., Сивак А.М., Григоровская А.В.

Резюме. *Представлено случай успешной диагностики и хирургического лечения остеобластомы бедренной кости, которая, в отличие от родственной с ней остеоид-остеомы, является довольно редким заболеванием. Представлена ее дифференциальная клинико-рентгенологическая диагностика и результаты оперативного лечения. Диагноз верифицирован гистологическим исследованием.*

Ключевые слова: *остеобластома, дифференциальная диагностика, хирургическое лечение.*