

© Ю.А. Калініченко, І.В. Бобришева, А.О. Бобришева

УДК 616.33+616.34+616.33-002

Ю.А. Калініченко, І.В. Бобришева, А.О. Бобришева

ОСОБЛИВОСТІ ЗМІН СЛИЗОВОЇ ОБОЛОНКИ ВЕРХНІХ ВІДДІЛІВ ШЛУНКОВО-КИШКОВОГО ТРАКТУ ЩУРІВ ПРИ ЕКСПЕРИМЕНТАЛЬНОМУ СТРЕСОВОМУ УРАЖЕННІ

ГЗ «Луганський державний медичний університет» (м. Луганськ)

Робота виконувалась в межах комплексної науково-дослідної роботи разом з «Інститутом стоматології» АМН України за темою «Удосконалення профілактики та лікування стоматологічних захворювань у пацієнтів з захворюваннями шлунково-кишкового тракту та ендокринною патологією» (АМН 079.10 ДР №0110U000271).

Вступ. Виразкові ураження (ВХ) шлунку та дванадцятипалої кишки - найбільш серйозні та небезпечні хронічні захворювання шлунково-кишкового тракту. Згідно сучасним епідеміологічним даним, на ці захворювання страждають до 10 % дітей із хронічною патологією шлунково-кишкового тракту [1], яка вже давно посідає перше місце за розповсюдженням в популяції дітей шкільного віку (72,3 - 87,5 %). Найчастіше ВХ формується у осіб підліткового віку чоловічої статі в період інтенсивного «стрибка росту» (12-15 років), коли відбувається нейроендокринна перебудова організму, на фоні хронічного гастриту та гастродуоденіту. Особливістю ВХ у підлітків є доведене превалювання стресових факторів формування захворювання та множинність локусів ураження слизової оболонки шлунку (СОШ).

Незалежно від багаторічного вивчення питань етіології та патогенезу ВХ підліткового віку клініцистами і патофізіологами, ця проблема залишається невирішеною тому, що під час формування і розвитку захворювання діють складні і багатофункціональні патогенетичні чинники, де провідними є порушення нервових, гормональних і місцевих механізмів регуляції травлення. Одними з таких чинників є неспецифічні протеїнази. Основним джерелом неспецифічних протеїназ у локусі запальної реакції є поліморфноядрові лейкоцити та макрофаги, що першочергово мобілізуються до вогнища запалення з метою захисту від пошкодження як епітелію, так і сполучнотканинних структур [2]. Визначення протектичної активності і протидіючого інгібіторного потенціалу в різних біологічних середовищах є раннім і достатньо чутливим тестом, що свідчить про патологічні зміни в тканинах, зокрема – про деструктивний компонент.

Мета дослідження. Довести значення активації неспецифічних протеїназ і пригнічення їх інгібіторів в патогенезі формування стресових виразкових ушкоджень слизової оболонки верхніх відділів шлунково-кишкового тракту (шлунку і дванадцятипалої кишки). Визначити морфологічні особливості змін слизових

оболонок верхніх відділів ШКТ при стресовій виразковій хворобі в експериментальній моделі.

Об'єкт і методи дослідження. Експериментальні дослідження нами були проведені на 16 білих щурах-самцях лінії Вістар вагою 150-200г, які перебували в стандартних умовах виварію. Були сформовані експериментальна і контрольна групи по 8 тварин в кожній. Експериментальну гастродуоденальну стресову виразку (СВ) моделювали за рахунок іммобілізації тварин, що голодували протягом 24 годин, в тісних клітках-пеналах в положенні на животі протягом 6 годин при температурі 8°C [4]. Стан протеїназ-інгібіторної системи вивчали в шлунковому змиві, супернатанті гомогената слизової оболонки шлунку. Експериментальні дослідження проводилися відповідно до вимог «Європейської конвенції про захист хребетних тварин, які використовуються в дослідницьких і інших наукових цілях» (Strasburg, 1986) [3]. Трипсіноподібну активність (ТПА) вимірювали методом спектрофотометрії, що заснований на вимірюванні швидкості відщеплення N-бензоіл-L-аргініна від синтетичного субстрату N-бензоіл-L-аргініна етилового ефіру. Вимірювання еластазоподібної активності (ЕПА) проводили за результатами гідролізу синтетичного субстрату N-т-бок-аланіл-п-нітрофінілового ефіру. Рівень кислотостабільних інгібіторів (КСІ) визначали за результатами розщеплювання синтетичного субстрату бензоіл-Д-аргініна-паранітроанілід-моноклориду [5], концентрацію білку визначали за методом Лоурі [6]. Отримані результати підлягали стандартній статистичній обробці.

Зрізи для мікроскопії готувалися за стандартною методикою. Зміни слизової оболонки спостерігали в зрізах, що забарвлювались гематоксилином і еозинном, з аналізом клітинного вмісту, оцінкою стану поверхневого епітелію, за наявністю і якісним складом клітин, що інфільтрують слизову оболонку шлунка.

Результати досліджень та їх обговорення. Експериментальна стресова модель ВХ у 37,5 % тварин зформувала морфологічні прояви гастродуоденіту без наявних ознак виразкової хвороби, а в 62,5% випадків була в вигляді фокального некрозу, який сприяє втраті захисно-бар'єрних властивостей слизовою оболонкою, десквамації епітелію і утворенню ділянок геморагічних ерозій і виразок. Наші дослідження шлункового змиву у щурів із СВ продемонстрували зростання ТПА (**табл. 1**), ТПА була вищою в 3,5 рази ($p < 0,05$) в порівнянні із результатами контрольної групи. Спостерігалось також значне зростання ЕПА

Таблиця 1

Місцевий неспецифічний протеїназ-інгібіторний потенціал в шлунковому змиві при моделюванні стресових виразкових пошкоджень

Показник	Абсолютні значення (M ± m)		
	ЕПА, нМ/мг/хв	ТПА, нМ/мг/хв	KCI, мЕ/мг
Контроль	32,26 ± 5,55	30,87 ± 4,97	10,03 ± 1,98
Стрессова виразка	138,57 ± 66,23*	103,15 ± 18,67*	5,95 ± 0,76

Примітка: * - (p) по відношенню до контрольної групи, p < 0,05.

в шлункових змивах щурів із стресовою виразкою. Важливим було, що в випадку СВ ЕПА перевищувала контрольні показники в 4 рази (p < 0,05).

Активність KCI була вірогідно нижчою щодо контрольних показників при стресовому пошкодженні слизової оболонки шлунку (СОШ) на 32,5%, проте ці зміни були невірогідними. Дослідження ТПА в супернатанті СОШ визначило зниження цього показника в порівнянні із показниками контролю

в моделі стресових виразково-некротичних ушкоджень слизової оболонки (**табл. 2**). При СВ рівень ТПА був нижчий на 48,7% від показників контролю (p < 0,05). При моделюванні виразкової поразки травного тракту стресового генезу ЕПА зростала на 54,1% (p < 0,05) в порівнянні із контролем. Рівень KCI поступово знижувався під дією стресового впливу, в порівнянні із показниками контрольної групи на 32,1% (p < 0,05).

Таблиця 2

Місцевий неспецифічний протеїназ-інгібіторний потенціал в супернатанті СОШ при моделюванні стресових виразкових пошкоджень

Показник	Абсолютні значення (M ± m)		
	ЕПА, нМ/мг/хв	ТПА, нМ/мг/хв	KCI, мЕ/мг
Контроль	100,13 ± 14,78	26,12 ± 6,02	20,89 ± 2,54
Стрессова виразка	155,32 ± 5,97*	13,06 ± 5,11*	15,21 ± 2,11

Примітка: * - (p) по відношенню до контрольної групи, p < 0,05.

Дослідження активності еластазоподібних, трипсіноподібних протеїназ та KCI визначило, що при моделюванні стресових виразкових ушкоджень травного тракту спостерігається значне зростання ТПА в шлунковому змиві та зниження вмісту ТПА в супернатанті СОШ. Рівень ЕПА значно зростає як в шлунковому змиві, так і в супернатанті СОШ в порівнянні із контрольними значеннями, що можна розцінювати як ознаку місцевої активації протеїназ. У супернатанті СОШ активність еластазоподібних протеїназ зростала значно більше, ніж активність трипсіноподібних, також спостерігалось зниження активності KCI в усіх випадках. Особливості виразкових поразок СОШ при моделюванні стресового виразкового пошкодження підтверджувались морфологічними дослідженнями, які визначили характерні мікроскопічні та ультраструктурні зміни.

При морфологічному дослідженні слизової оболонки шлунку у щурів, яким моделювали СВ, ми макроскопічно виявили набряк слизової оболонки, поодинокі виразки, що кровоточать, та множинні ерозії шлунку, що були найбільш скупчені у фундальному відділі. При мікроскопічному дослідженні слизової оболонки фундального відділу шлунку виявлялись місцеві поверхневі ерозії, які характеризувались некрозом і десквамацією поверхневого епітелію (**рис. 1**), порушення кровообігу у вигляді

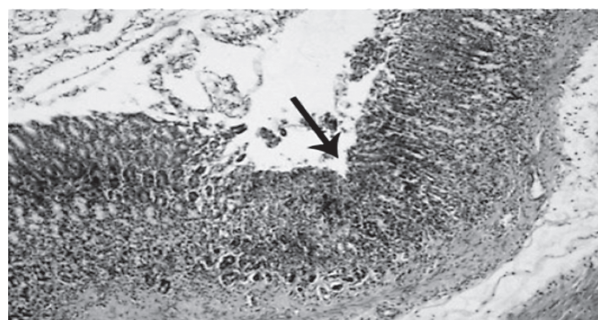


Рис. 1. Ерозія шлунку при моделюванні СВ (стрілка). Гематоксилін-еозин. Зб. х200.

переповнення кров'ю капілярів ворсин і судин власної оболонки та множинних периваскулярних крововиливів, значний інтерстиціальний набряк. В межах контурів дефекту були визначені дистрофічні зміни епітелію ворсин, які були представлені гідропічною дистрофією епітеліоцитів та пікнозом ядер, що були зсунуті в апікальному напрямі і набули овальної форми. Нами була визначена гіперсекреція келихоподібних клітин, що сприяють виділенню секрету, який вкриває поверхню епітелію. Це можна розцінити як початкову компенсаторно-приспосовну захисну реакцію на вплив шкідливого фактора. Залозистий епітелій перебував в стані підвищеної секреторної активності.

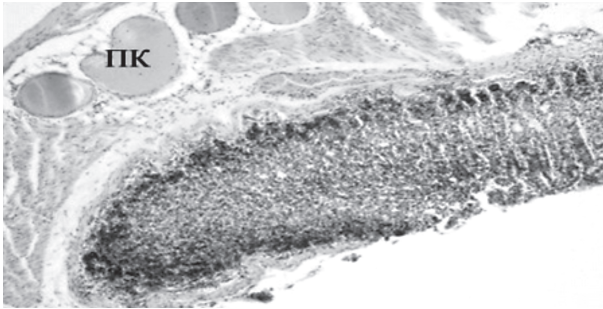


Рис 2. Стінка шлунку при СВ (капіляри, які переповнені кров'ю (ПК) та периваскулярний набряк). Гематоксилін-еозин. $\times 200$.

При морфологічному дослідженні слизових оболонок гастроудоденальної зони щурів, яким моделювали стресову виразку, в третині випадків зміни носили помірний дистрофічний характер. В більшості випадків зміни мали дистрофічний та деструктивний характер, пошкодження були поверхневими, за своєю глибиною не досягали м'язового шару (рис. 2). Так, при мікроскопічному дослідженні після моделювання стресової ситуації спостерігали помірні порушення гемодинаміки: переповнення кров'ю капілярів та периваскулярний набряк. Ворсини теж були значно набряклими, повнокровними, спостерігалась десквамація епітеліальних клітин. Можна визначити, що при моделюванні СВ на фоні не дуже значного підвищення еластазоподібної і трипсіноподібної активності із помірним зниженням КСІ спостерігались множинні, але поверхневі дефекти СОШ, а

в третині випадків морфологічні зміни відповідали запальним проявам гастродуоденіту.

Висновки. Таким чином, активація неспецифічних протеїназ і пригнічення системи їх інгібіторів відіграє важливу патогенетичну роль в формуванні виразкових ушкоджень слизової оболонки шлунку і дванадцятипалої кишки. Деструктивні ушкодження СОШ супроводжуються значним порушенням активності місцевих неспецифічних протеїназ з визначеним зростанням еластазоподібної активності і пригніченням активності їх інгібіторів під час формування стресової виразки. Визначення протеолітичної активності та інгібіторного потенціалу може використовуватись як ознака формування деструктивних змін на ранньому етапі.

Перспективи подальших досліджень. Визначення ступеню підвищення протеолітичної активності та пригнічення інгібіторного потенціалу може використовуватись як індикатор тяжкості деструктивних змін слизових оболонок травного тракту на ранньому етапі. Це є дуже важливим для вчасної діагностики та запобігання формуванню серйозних деструктивних ушкоджень у підлітків, особливо в випадках, коли інструментальні методи діагностики не можуть використовуватись (негативне відношення до інструментального обстеження з боку батьків, дитини; протипоказання за станом здоров'я, відсутність належного обладнання). Доцільним є подовження даного наукового дослідження з метою розробки алгоритму визначення наявності та тяжкості деструкції слизових оболонок верхніх відділів ШКТ.

Список літератури

1. Белоусов Ю.В. Педиатрическая гастроэнтерология: Новейший справочник / Белоусов Ю.В. - Київ: ВІНФО, 2006. – 704 с.
2. Європейська конвенція про захист хребетних тварин, що використовуються для дослідних та інших наукових цілей. Страсбург, 18 березня 1986 року: [Збірник рішень Ради Європи: українська версія]. — К. : Парламентське видавництво, 2000. - 654 с.
3. Кубишкін А.В. Методи визначення активності неспецифічних протеїназ та їх інгібіторів у сироватці крові і біологічних рідинах / А.В.Кубишкін, В.З. Харченко, П.Ф.Семенець. - Київ: Ексмед, 2010. – 28 с.
4. Скоупс Р. Методы очистки белков / Скоупс Р. [пер. с англ.] – М.: Мир, 1985. – 358 с.
5. Руденко В. Г. Протеолитические ферменты и их ингибиторы / В. Г. Руденко, Ю. В. Руденко // Ревматология. – 2008. – № 4. – С. 42 – 50.
6. Филаретова Л.И. Заживление острых эрозий и хронических язв слизистой оболочки желудка у крыс / Л. И. Филаретова, Т. Р. Багаева, Т. Т. Подвигина // Российский физиологический журнал им. И.М. Сеченова. – 2006. – № 9. - С. 1137 – 1146.

УДК 616.33+616.34+616.33-002

ОСОБЛИВОСТІ ЗМІН СЛИЗОВОЇ ОБОЛОНКИ ЩУРІВ ПРИ ЕКСПЕРИМЕНТАЛЬНОМУ СТРЕСОВОМУ УРАЖЕННІ ВЕРХНІХ ВІДДІЛІВ ШЛУНКОВО-КИШКОВОГО ТРАКТУ

Калініченко Ю.А., Бобришева І.В., Бобришева А.О.

Резюме. Експериментальне дослідження пошкоджень травного тракту шляхом моделювання іммобілізаційно-холодового стресу, проведене на 24 білих щурах-самцях лінії Вістар, виявило, що зростання активності місцевих неспецифічних протеолітичних ферментів (еластазо- і трипсиноподібних протеїназ) і зниження активності кислототривких інгібіторів, яскраво виражено при стресовій виразці. Посилення активності неспецифічних протеїназ і зниження рівня їх інгібіторів вказує на участь даних протеїназ і їх інгібіторів в механізмах деструкції слизової оболонки травного тракту і свідчить про патогенетичну значущість їх активації при цій патології.

Ключові слова: експериментальна стресова виразка, неспецифічні протеїнази, інгібітори неспецифічних протеїназ.

УДК 616.33+616.34+616.33-002

ОСОБЕННОСТИ ИЗМЕНЕНИЙ СЛИЗИСТОЙ ОБОЛОЧКИ КРЫС ПРИ ЭКСПЕРИМЕНТАЛЬНОМ СТРЕССОВОМ ПОРАЖЕНИИ ВЕРХНИХ ОТДЕЛОВ ЖЕЛУДОЧНО-КИШЕЧНОГО ТРАКТА

Калиниченко Ю.А., Бобришева И.В., Бобришева А.О.

Резюме. Экспериментальное исследование повреждений пищеварительного тракта путем моделирования иммобилизационно-холодового стресса, проведенное на 24 белых крысах-самцах линии Вистар, выявило, что рост активности местных неспецифических протеолитических ферментов (эластазо- и трипсиноподобных протеиназ) и снижение активности кислотоустойчивых ингибиторов, ярко выражено при стрессовой язве. Усиление активности неспецифических протеиназ и снижение уровня их ингибиторов указывает на участие данных протеиназ и их ингибиторов в механизмах деструкции слизистой пищеварительного тракта и свидетельствует о патогенетической значимости их активации при этой патологии.

Ключевые слова: экспериментальная стрессовая язва, неспецифические протеиназы, ингибиторы неспецифических протеиназ.

UDC 616.33+616.34+616.33-002

Changes In Rats Mucus Membranes After Experimental Stress Defeat Of Gastroenteric Overhead Parts

Kalinichenko Yu.A., Bobrisheva I.V., Bobrisheva A.A.

Summary. The experimental research of ulcer affections of digestive tract performed by simulation of immobilizationcold stress on 24 white male Wistar-rats has revealed the increase of local nonspecific proteolytic enzymes' (elastase- and trypsin-like proteinases) activity and the decrease of the acidproof inhibitor's activity. The increase of nonspecific proteinases' activity and reduction of their inhibitors' level attests to the participation of these proteinases and their inhibitors in the mechanisms of mucous layer's destruction and also is the evidence of pathogenic importance of their activation at this pathology.

Key words: experimental stress ulcer, heterospecific proteinases, inhibitirs of heterospecific proteinases.

Стаття надійшла 16.02.2012 р.