

**ВАРІАНТ ДОДАТКОВОЇ ЧАСТКИ ПРИВУШНОЇ СЛИННОЇ ЗАЛОЗИ У ПЛОДА  
7-го МІСЯЦЯ ВНУТРІШНЬОУТРОБНОГО РОЗВИТКУ****Буковинський державний медичний університет****(м. Чернівці)**

Дослідження є фрагментом планової комплексної міжкафедральної теми кафедр анатомії, топографічної анатомії та оперативної хірургії (зав. – проф. Ю.Т. Ахтемійчук) та анатомії людини імені М.Г. Туркевича зав. – проф. Б.Г. Макар) „Закономірності перинатальної анатомії та ембріотопографії. Визначення статевих особливостей будови і топографоанатомічних взаємовідношень органів та структур в онтогенезі людини” (№ державної реєстрації 01100003078.)

**Вступ.** Сьогодні все більше клінічних спеціальностей розвиваються як науки вікові, з прагненням строго враховувати анатомо-фізіологічні особливості віку, диференціювати відповідні методи діагностики і лікування [5]. Саме тому одним із провідних та актуальних завдань ембріологів, анатомів, тератологів, хірургів є вивчення розвитку, становлення топографо-анатомічних взаємовідношень органів в різні вікові періоди [8]. Однак на сьогодні найменш вивченими в плані вікової морфології є анатомічні та гістологічні особливості органів і структур в пренатальному онтогенезі, який доцільно розділити помісячно, а в найбільш гострі (критичні) періоди навіть потижево [9].

З'ясування розвитку та становлення топографії привушної слинної залози (ПСЗ) у пренатальному періоді онтогенезу людини має важливе значення для цілісного розуміння структурно-функціональної організації слиновидільного апарату та ротової порожнини в цілому. Для цього в даний час морфологи все частіше працюють спільно з біохіміками, біофізиками, генетиками, фізіологами і клініцистами різного профілю. Такий інтегруючий підхід привів до створення особливого стану наукового мислення, яке можна назвати «взаємодоповнюваність» або «міжпредметність» [10]. Вивчення взаємовідношення органів та структур в процесі гісто- і органогенезу, порушення яких лежать в основі формування різних варіантів та аномалій розвитку, є одним із фундаментальних завдань медичної ембріології [1, 12]. Залежно від тяжкості і виду природженої патології, як повідомляють Зубарева А.В. і Шкуратова І.А. (2011) [4], аномалії лицевої ділянки є, або можуть бути, причиною низки патологічних станів і захворювань як ротової порожнини, так і організму в

цілому. Згідно даних Денисова А.Б. (2003) частота захворювань слинних залоз у різних групах населення становить від 0,6 % до 1,5 % [3].

Аналіз наукової літератури показав, що вона містить фрагментарні та часом суперечливі дані про синтопію і хронологію топографоанатомічних змін ПСЗ впродовж плодового періоду онтогенезу [2]. Відомості про становлення топографії, варіанти розвитку та обґрунтування морфологічних передумов виникнення природжених вад ПСЗ людини фрагментарні та несистематизовані, а окремі аспекти їхнього морфогенезу (терміни та механізми розвитку вад) дискусійні [7]. Вивчення особливостей і закономірностей морфогенезу та динаміки просторово-часових змін ПСЗ дозволить виявити нові дані щодо виникнення варіантів їх будови, передумов розвитку природжених вад та набутих захворювань [6, 11].

**Мета дослідження.** Вивчення варіантів будови та ходу головної вивідної протоки ПСЗ у плодів людини 7-го місяця внутрішньоутробного розвитку (ВУР).

**Об'єкт і методи дослідження.** Дослідження проведено на 9-и плодах людини 230,0-270,0 мм тім'яно-куприкової довжини (ТКД). Матеріал одержували з акушерсько-гінекологічних відділень лікувальних закладів м. Чернівці та області. Плоди масою понад 500,0 г вивчали безпосередньо в Чернівецькій обласній комунальній медичній установі “Патолого-анатомічне бюро”. У ході дослідження використовували методи: тонкого препарування привушно-жувальної ділянки та ПСЗ під контролем бінокулярної лупи; макро- та мікроскопії; морфометрії; макрофотографії цифровим фотоапаратом “OLIMPUS μ 1000 All-weather 10,0 MPix”; мікрофотографії кольоровою цифровою CMOS камерою для мікроскопів “T 100 SCIENLAB 10,0 MPix” з мікрометром.

**Результати досліджень та їх обговорення.** Форма ПСЗ у семимісячних плодів людини (230,0-270,0 мм ТКД) дещо варіює: від овальної до неправильного багатокутника. Головна вивідна протока ПСЗ у даних плодів бере свій початок на передньо-внутрішній поверхні залоз, поблизу переднього їх краю (на межі нижньої і середньої його третин). У такому випадку головна вивідна протока ПСЗ утворюється шляхом злиття двох майже рівноцінних за

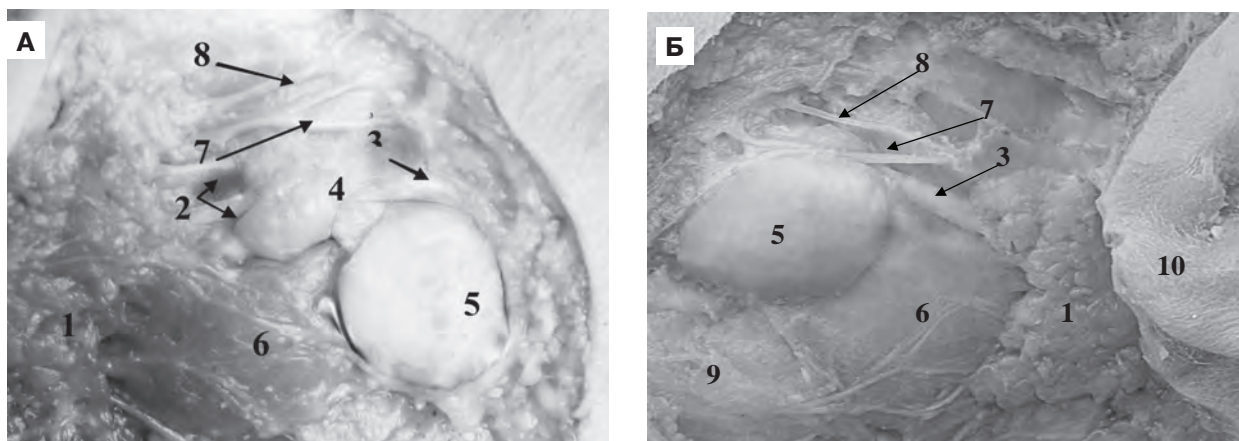


Рис. 1. (А – вид зліва; Б – вид справа). Макропрепарат привушних слинних залоз плода людини 250,0 мм ТКД (7-й місяць ВУР). Макрофото. Зб. 4,5<sup>х</sup>.

1 – привушна слинна залоза; 2 – міжчасткові вивідні протоки (дві); 3 – головна вивідна протока ПСЗ; 4 – додаткова частка ПСЗ (справа); 5 – жирове тіло щоки; 6 – жувальний м'яз; 7 – лицева артерія; 8 – гілка лицевого нерва; 9 – гілка нижньої щелепи; 10 – вушна раковина.

діаметром просвіту міжчасткових проток, що сходяться під кутом (рис. 1А). В інших випадках головна вивідна протока ПСЗ формується глибоко в речовині залози, йде косо-вверх-вентрально, приймає на своєму шляху (зверху і знизу) від 4 до 12 вивідних проток часток залози (рис. 1Б). По виході із залози головна вивідна протока і далі направляєтся косо-вгору-вперед, не доходячи на 10,0-18,0 мм до виличної дуги, повертає вперед і йде горизонтально по зовнішній поверхні жувального м'яза у супроводі поперечно спрямованої лицевої артерії (розташованої трохи вище головної вивідної протоки) і гілок лицевого нерва, які проходять: одна – над головною вивідною протокою ПСЗ, а інший – під нею. Далі в семимісячних плодів людини головна вивідна протока ПСЗ йде поверх жувального м'яза; по його передньому краю утворює вигин, обернений опуклістю до переду; завертає вентромедіально; пронизує жирове тіло щоки; косо проникає через щічний м'яз, йде 3,0-5,0 мм під слизовою і відкриваються в присінку рота на слизовій оболонці щоки у вигляді вузької щілини. Іноді цей отвір знаходиться на підвищенні у вигляді сосочка. Довжина головної вивідної протоки ПСЗ у семимісячних плодів 15,0-32,0 мм з діаметром прозору до 1,5-2,5 мм.

У ході проведення дослідження в плода 250,0 мм ТКД виявлено додаткову частку ПСЗ справа (рис. 1А). Зліва додаткову частку ПСЗ не виявлено (рис. 1Б). Власне ПСЗ у плода даного віку трапецієподібної форми. Додаткова частка ПСЗ розміром 0,9 x 0,6 x 0,5 см, розміщена на жувальному м'язі та прилягає (огортаючи) до головної вивідної протоки ПСЗ, що підтверджено гістологічним дослідженням (рис. 2).

Вивідна протока додаткової частки впадає в головну вивідну протоку ПСЗ, чому й слід вважати її не додатковою самостійною слинною залозою, а власне, додатковою часткою ПСЗ. Дослідження лівої

ПСЗ із прилеглою ділянкою у плода цього ж вікового періоду додаткової частки не виявило.

Проекція головної вивідної протоки ПСЗ на шкіру обличчя з обох боків проходить лінією від козелка вушної раковини до кута рота. Стінка головної вивідної протоки ПСЗ у семимісячних плодів складається зі сполучної тканини, багатой еластичними волокнами і епітелієм, що вистилає просвіт протоки. Епітелій складається з двох шарів – глибокого кубічного і поверхневого циліндричного. У місці впадіння в присінок ротової порожнини епітелій протоки набуває характеру епітелію слизової рота.

**Висновки.** Оскільки у плода 250,0 мм ТКД вивідна протока додаткової частки (підтверджено гістологічно) впадає в головну вивідну протоку привушної

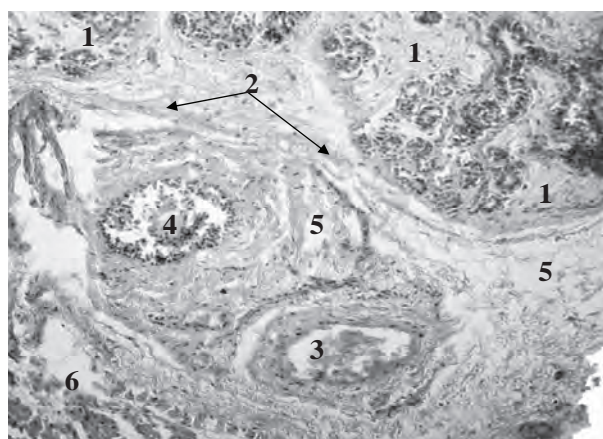


Рис. 2. Додаткова частка привушної слинної залози плода людини 250,0 мм ТКД (7-й місяць ВУР). Мікрофото. Зб. 400<sup>х</sup>. 1 – додаткова частка ПСЗ; 2 – капсула додаткової частки; 3 – головна вивідна протока ПСЗ; 4 – вивідна протока додаткової частки; 5 – прилегла до вивідних проток мезенхіма; 6 – жувальний м'яз (фрагмент).

слинної залози справа, то можна стверджувати, що виявлено окремо розміщену додаткову частку привушної слинної залози.

Морфологічні аспекти становлення структур та виникнення природжених вад привушної слинної залози в онтогенезі людини вивчені недостатньо або (у частині лектиногістохімічних особливостей) не досліджені зовсім, а деякі питання залишаються дискусійними (варіантна анатомія; причини, терміни і механізми розвитку вад привушної слинної залози). Для обґрунтування причин і механізмів виникнення природжених вад привушної слинної залози особливої актуальності набуває вивчення її морфологічних особливостей в період пренатального онтогенезу.

Активне впровадження перинатальної профілактики природжених вад потребує сучасних підходів та

методів дослідження ембріонального розвитку. Особливо значення нині набувають ембріотопографічні дослідження, які передбачають врахування органоспецифічних критичних періодів розвитку та особливостей просторових взаємовідношень з суміжними органами та структурами. Проблема обґрунтування критичних періодів у структурних перетвореннях органів і систем, зокрема, й привушної слинної залози людини розроблена недостатньо і потребує проведення подальших досліджень із застосуванням сучасних гістохімічних методик.

**Перспективи подальших досліджень** полягають у комплексному вивченні пренатального онтогенезу ПСЗ з дослідженням варіантів форми, топографічних та гістохімічних особливостей, причин, термінів і механізмів розвитку вад.

### Список літератури

1. Барсуков А.Н. Гистоморфологическая характеристика челюстно-лицевого аппарата на девятой неделе пренатального периода онтогенеза / А.Н. Барсуков // Клініч. анатом. і операт. хірургія. – 2010. – Т. 9, № 2. – С. 26-28.
2. Бернік Н.В. Морфологія людини і лектино-гістохімія / Н.В. Бернік, І.Ю. Олійник, Л.П. Лаврів // Клініч. та експерим. патологія. – 2010. – Т. 9, № 3 (33). – С. 142-147.
3. Денисов А.Б. Слюнные железы. Слюна / А. Б. Денисов. – М.: РАМН, 2003. – 132 с.
4. Зубарева А.В. Распространенность и структура зубочелюстных аномалий у студентов города Уфы / А.В. Зубарева, И.А. Шкуратова // Saratov J. of Medical Scientific Research. – 2011. – Vol. 7, № 1. – С. 291-292.
5. Колесник В.В. Тривимірне зображення та морфо-метричні параметри бічних шлуночків головно-го мозку новонароджених / В.В. Колесник, І.Ю. Олійник, О.В. Корнійчук // Вісн. проблем біол. і мед. – 2011. – Вип. 3, № 2 (88) – С. 88-92.
6. Лаврів Л.П. Макроскопічна характеристика привушної слинної залози у плодів 5-го місяця пренатального онтогенезу / Л.П. Лаврів // Забезпечення здоров'я нації та здоров'я особистості як пріоритетна функція держави: міжнар. наук.-практ. конф. Одеса, 27-28 квітня 2012 р.: матеріали конф. – Одеса: ГО „Південна фундація медицини”, 2012. – С. 79-80.
7. Лаврів Л.П. Морфологічні передумови розвитку природжених вад привушної слинної залози / Л.П. Лаврів, І.Ю. Олійник // Клініч. анат. та операт. хірургія. – 2012. – Т. 11, № 1 (39). – С. 91-94.
8. Нариси перинатальної анатомії / Ю.Т. Ахтемійчук, О.М. Слободян, Т.В. Хмара [та ін.]; за ред. Ю.Т. Ахтемійчука. – Чернівці: БДМУ, 2011. – С. 295-299.
9. Сапин М. Р. Сегодня и завтра морфологической науки / М.Р. Сапин // Морфология. – 2002. – Т. 117, № 3. – С. 6-8.
10. Шахламов В.А. Основные направления развития исследований по экспериментальной гистологии и цитологии в третьем тысячелетии / В. А. Шахламов // Морфология. – 2002. – Т. 122, № 5. – С. 15-18.
11. Lavriv L.P. Forming of the topography of the parotid salivary glands in fetuses of the second trimester of the intrauterine development / L.P. Lavriv, I.Yu. Olijnyk // Вплив медичної науки на розвиток медицини: міжнар. наук.-практ. конф. Львів, 18-19 травня 2012 р.: матеріали конф. – Львів: ГО “Львівська медична спільнота”, 2012. – С. 85-87.
12. Sadler T.W. Langman's medical embryology / Sadler T.W. – Philadelphia, Baltimore, New York, Toronto: Wippincott Williams Wilkins, 2004. – 534 p.

УДК 611.316.013

#### **ВАРІАНТ ДОДАТКОВОЇ ЧАСТКИ ПРИВУШНОЇ СЛИННОЇ ЗАЛОЗИ У ПЛОДА 7-ГО МІСЯЦЯ ВНУТРІШНЬОУТРОБНОГО РОЗВИТКУ**

**Лаврів Л.П.**

**Резюме.** За допомогою комплексу морфологічних методів дослідження вивчено варіанти будови та хід головної вивідної протоки привушної слинної залози у семимісячних плодів людини. Описано особливості просторових взаємовідношень привушної слинної залози з суміжними органами та структурами у вказаній віковій групі. Увагу акцентовано на виявленому і гістологічно доказаному варіанті додаткової частки привушної слинної залози в плоді 250,0 мм тім'яно-куприкової довжини.

**Ключові слова:** привушна слинна залоза, варіантна анатомія, додаткова частка, пренатальний онтогенез, людина.

УДК 611.316.013

### **ВАРИАНТ ДОПОЛНИТЕЛЬНОЙ ДОЛИ ОКОЛОУШНОЙ СЛЮННОЙ ЖЕЛЕЗЫ У ПЛОДА 7-го МЕСЯЦА ВНУТРИУТРОБНОГО РАЗВИТИЯ**

**Лаврив Л.П.**

**Резюме.** С помощью комплекса морфологических методов исследования изучены варианты строения и ход главного выводного протока околоушной слюнной железы у семимесячных плодов человека. Описаны особенности пространственных взаимоотношений околоушной слюнной железы со смежными органами и структурами в указанной возрастной группе. Внимание акцентировано на обнаруженном и гистологически доказанном варианте дополнительной доли околоушной слюнной железы у плода 250,0 мм теменно-копчиковой длины.

**Ключевые слова:** околоушная слюнная железа, вариантная анатомия, дополнительная доля, пренатальный онтогенез, человек.

UDC 611.316.013

### **Three-Dimensional Images And Morphometric Parameters Of Lateral Ventricles Newborn Brain**

**Lavriv L.P.**

**Summary.** With the help of a complex of the morphological methods of investigation examined variations of structure and major progress ductless parotid salivary glands in seven of the fruit man. Describes design features spatial relationships between the parotid salivary gland with adjacent organs and structures in that age group. The attention paid to found and histological proved version additional share of parotid salivary gland in the fetus 250,0 mm parietal-coccygeal length.

**Key words:** parotid salivary gland, variant anatomy, the additional share, prenatal ontogenesis, man.

*Стаття надійшла 5.06.2012 р.*

*Рецензент – проф. Шерстюк О.О.*