

## МОРФОМЕТРИЧЕСКИЕ ОСОБЕННОСТИ СТРОЕНИЯ КЛАПАНА АОРТЫ ПРИ АОРТАЛЬНОМ ПОРОКЕ

ВГУЗУ «Украинская медицинская стоматологическая академия» (г. Полтава)

Работа является фрагментом плановой НИР кафедры анатомии человека «Вивчення закономірностей структурної організації внутрішніх органів в нормі та при патології» (№ 0106U003236).

**Вступление.** Анализ данных литературы свидетельствует, что приобретенные пороки клапанов сердца человека, являются, в основном следствием эндокардитов, чаще всего ревматического происхождения. По частоте поражения первое место занимают поражения митрального клапана, второе – аортального клапана [5]. Изолированный аортальный стеноз чаще встречается у мужчин, тогда как сочетание этого порока с недостаточностью клапана аорты или пороками митрального клапана наблюдается одинаково часто и у мужчин, и у женщин [1]. В последние годы при эхокардиографическом исследовании сердца отмечается некоторый рост аортальных пороков при так называемой кальцинирующей болезни сердца на фоне возрастного склероза, особенно у людей от 65 до 85 лет [2, 7]. Недостаточность аортального клапана встречается довольно часто. Среди всех пороков сердца частота изолированной недостаточности клапана аорты составляет 14% [5]. Основные гемодинамические сдвиги при данном пороке объясняются значительным обратным током крови из аорты в левый желудочек в период его диастолы в результате неполного смыкания клапана аорты. Проводимые исследования, посвященные изучению строения клапанов сердца, помогают в решении проблем, связанных с нарушением гемодинамики в самом сердце, а также в большом и малом круге кровообращения. Полученные данные могут быть использованы при диагностике различной патологии сердца в целом и отдельных его структурах.

**Целью исследования** было уточнение особенности строения клапана аорты и левого желудочка сердца при аортальном пороке.

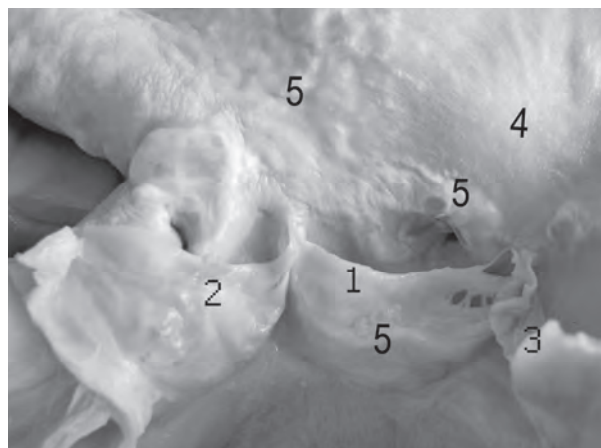**Объект и методы исследования.** Исследовали 17 сердец людей в возрасте от 36 до 83 лет. Из них 8 сердец получены от людей умерших от патологии аортального клапана. Работа основана на макроскопическом и морфометрическом анализе клапана аорты и левого желудочка сердца. Размеры полулунных створок клапана аорты измеряли после их отсечения от стенки аорты и расположения на миллиметровой бумаге. Определяли следующие параметры: длину свободного края створки, высоту створки – расстояние от узелка на свободном крае створки до места ее фиксации, а также величину длины устья аорты. Толщину стенки левого

желудочка сердца измеряли в ее нижней, средней и верхней (возле фиброзного кольца) части. Полученные данные обрабатывались с помощью программы Microsoft Office Excel 2003.

При макроскопическом исследовании визуально оценивали расположение единичных и сливающихся склеротических бляшек и кальцификатов на полулунных створках клапана аорты и ее стенке, утолщение свободного края створки, гипертрофию и дилатацию левого желудочка.

### Результаты исследований и их обсуждение.

При аортальной недостаточности вследствие атеросклероза мы наблюдали неравномерное склерозирование и наличие кальцификатов от начала створки до середины ее длины. Атеросклеротические бляшки имели светло-желтый цвет. Свободный край полулунных створок был значительно утолщен (**рис. 1**). Толщина свободного края задней полулунной створки аортального клапана колебалась от 1,5 мм до 1,8 мм, правой от 1 мм до 1,3 мм и левой от 0,8 мм до 1, 2 мм. Полученные нами результаты совпадают с мнением Ю. В. Федорова [8], который отмечает, что величина утолщения свободного края полулунных створок аортального клапана при пороке больше за величину возрастного физиологического утолщения. Автор Y. Sahasakul [9] исследовал 200 практически здоровых людей пожилого и старческого возраста и выявил равномерное утолщение свободного края задней створки аортального клапана до 1, 42 мм, правой до 1, 02 мм и левой до 0, 53 мм.



**Рис. 1.** Клапан аорты при его недостаточности вследствие атеросклероза. 1 – задняя полулунная створка, 2 – правая полулунная створка, 3 – левая полулунная створка, 4 – стенка аорты, 5 – атеросклеротические бляшки и кальцификаты.

Параметры аортального клапана

Параметры	Недостаточность клапана аорты (при атеросклерозе)			Сочетанный аортальный порок (при ревматизме)		
	задняя створка	правая створка	левая створка	задняя створка	правая створка	левая створка
Ширина свободного края (см)	2,53±0,03	2,23±0,03	2,0±0,05	2,12±0,11	2,02±0,19	2,65±0,29
Высота (см)	1,6±0,03	1,6±0,03	1,6±0,03	1,12±0,16	1,6±0,18	1,67±0,13

При морфометрическом исследовании клапанов аорты нами были установлены следующие параметры: величина ширины свободного края правой створки колебалась от 2,2 до 2,3 см, левой от 1,9 до 2,1 см и задней от 2,5 до 2,6 см; величина высоты правой, левой и задней створок от 1,6 до 1,7 см (табл. 1). А. А. Козловская [3] исследовала клапаны аорты у людей которые не страдали при жизни сердечно-сосудистой патологией. Полученные данные выше названным автором свидетельствуют о том, что в норме ширина свободного края полулунных створок клапана аорты и их высота больше.

В результате исследования нами было установлено, что величина длины окружности устья аорты колебалась от 6,6 см до 6,8 см (табл. 2). В норме длина окружности устья аорты у взрослых людей колеблется от 4,7 до 9,4 см [6]. Сопоставляя наши данные величины длины окружности устья аорты с данными С. С. Михайлова [6] видно, что при аортальном пороке сердца происходит уменьшение устья, что в свою очередь будет затруднять прохождение крови из левого желудочка в аорту.

Согласно данным литературы в норме размеры левого желудочка у взрослых людей составляют: длина (у медиальной стенки) 5,5 – 10,4 см, ширина (в основании) 2,1 – 4,7 см, переднезадний размер (у медиальной стенки) 3,6 – 6 см. Толщина стенки у верхушки сердца составляет 6,9 – 13 мм, в средней трети – 11 – 17 мм, вблизи фиброзного кольца – 10,6 – 16,9 мм [6].


На исследуемых нами сердцах при недостаточности аортального клапана вследствие атеросклероза стенка левого желудочка имела следующие размеры толщины: у верхушки сердца от 0,9 до 1,0 см, в средней трети – 2,0– 2,1 см, вблизи фиброзного кольца – 1,5 – 1,7 см (табл. 2). Наши данные свидетельствуют о гипертрофии миокарда и увеличение полости левого желудочка при недостаточности аортального клапана, что совпадает с мнением других исследователей [1, 5]. При недостаточности аортального клапана основные гемодинамические сдвиги объясняются значительным обратным током крови из аорты в левый желудочек в период его диастолы в результате неполного смыкания створок клапана аорты. Установлено, что в левый желудочек может возвращаться от 5 до 50 % и более систолического объема крови [1]. Обратный ток крови в

левый желудочек вызывает его расширение, степень которого пропорциональна объему возвращающейся крови. Вследствие усиленной работы по изгнанию увеличенного количества крови левый желудочек гипертрофируется. Таким образом, дилатация левого желудочка является компенсаторным механизмом при аортальной недостаточности. В условиях порока левое предсердие функционирует в нормальных условиях, однако с развитием декомпенсации или при значительном клапанном дефекте диастолическое давление в левом желудочке повышается и в среднем достигает 25 мм рт. ст. (в норме 4 мм рт. ст.), в связи, с чем возникает изометрическая гиперфункция левого предсердия. В дальнейшем возможно появление правожелудочковой недостаточности [5].

Л. Е. Кузьмишин и соав. [4] анализируя эхокардиографические данные больных с недостаточностью аортального клапана утверждают, что в отличие от больных с преобладающим аортальным стенозом увеличение общего размера сердца происходит за счет не только утолщения миокарда левого желудочка, но и увеличения его размеров, преимущественно диастолического, и полости левого предсердия.

При сочетанном аортальном пороке вследствие ревматизма макроскопически на створках аортального клапана определялись наросты (бородавки) со стороны полости левого желудочка. Свободный край всех створок был утолщен, завернут внутрь синуса, величина ширины и высоты створок была меньше от нормы. Кроме того правая и задняя створки клапана аорты часто были спаяны между собой и тем самым уменьшали величину аортального отверстия (рис. 2).

В. И. Маколкин [5] указывает, что при наличии препятствия к опорожнению левого желудочка включается ряд компенсаторных механизмов. Одним из них является удлинение систолы левого желудочка. Другой компенсаторный механизм – увеличение давления в полости левого желудочка. Удлинение систолы левого желудочка и рост давления в его полости обуславливает развитие выраженной гипертрофии левого желудочка, при этом существенного увеличения объема его полости не наблюдается. Дилатация левого желудочка наблюдается в период декомпенсации.



**Рис. 2.** Клапан аорты при сочетании его недостаточности и стеноза вследствие ревматизма.

1 – задняя полулунная створка, 2 – правая полулунная створка, 3 – левая полулунная створка, 4 – стенка аорты, 5 – устье левой венечной артерии, 6 – устье правой венечной артерии сердца, окруженное атеросклеротическими бляшками, 7 – наросты (бородавки) на полулунных створках аорты со стороны полости левого желудочка.

При морфометрическом исследовании клапанов аорты при сочетанном аортальном пороке вследствие ревматизма нами были установлены следующие параметры: величина ширины свободного края правой створки колебалась от 1,5 до 2,4 см, левой от 2,1 до 3,5 см и задней от 1,9 до 2,4 см; высота правой створки от 1,1 см до 2 см, левой от 1,4 до 2,0 см и от 0,9 см до 1,6 см задней (**табл. 1**). Полученные нами данные средней величины ширины свободного края створок и их высоты указывают на то, что при сочетанном аортальном пороке происходит уменьшение площади створок.

Толщина стенки левого желудочка у верхушки сердца составляла 0,3 – 1,2 см, в средней трети – 0,5 – 1,9 см, вблизи фиброзного кольца – 0,7 – 1,7 см. Величина длины окружности устья аорты колебалась от 5,0 см до 6,6 см (**табл. 2**). Из **табл. 2** видно, что средняя величина длины окружности устья аорты при сочетанном аортальном пороке вследствие ревматизма меньше от таковой при атеросклеротическом повреждении аортального клапана. Гипертрофия миокарда в стенке левого желудочка при недостаточности аортального клапана вследствие атеросклероза выражена больше чем при сочетанном аортальном пороке.

**Таблица 2**

**Параметры длины устья аорты и передней стенки левого желудочка**

Вид клапанного повреждения	Длина устья аорты	Толщина передней стенки левого желудочка		
		у верхушки	средней трети	у фиброзного кольца
Ревматизм	6,02±0,36см	0,72±0,20см	1,22±0,31см	1,27±0,23 см
Атеросклероз	6,66±0,06см	0,93±0,03см	2,0±0,03 см	1,56±0,06 см

**Выводы.** Анализ морфометрического изучения в сопоставлении с результатами клинических данных исследований других авторов позволяет нам выявить некоторые закономерности строения клапана аорты при аортальном пороке:

1. Чем больше степень кальциноза клапана аорты, тем больше деформированы его полулунные створки и уменьшена длина окружности устья аорты.

2. При нарушении функции клапана аорты как при сочетанном аортальном пороке вследствие

ревматизма так и при аортальной недостаточности вследствие атеросклероза нарушается гемодинамика вследствие обратного тока (регургитации) крови из аорты в левый желудочек во время его систолы, что в последующем влечет за собой гипертрофию миокарда левого желудочка и расширение его полости.

**Перспективы дальнейших исследований.** Полученные данные могут быть использованы при исследовании патологии сердца человека в кардиологической и терапевтической практике.

**Список литературы**

1. Василенко В. Х. Пороки сердца / Василенко В. Х., Фельдман С. Б., Могилевский Э. Б. – Ташкент: Медицина, 1983. – 366 с.
2. Гаврилина Т. Н. Клинико-морфологические особенности атеросклеротических пороков сердца у людей пожилого и старческого возраста / Т. Н. Гаврилина, Н. П. Воцанова, В. В. Соловьева // Кардиология. – 1988. – № 4. – С. 92 – 93.
3. Козловская А. А. Морфометрические особенности строения клапанов аорты и легочного ствола у людей второго периода зрелого возраста / А. А. Козловская // Вісник проблем біології і медицини. – 2006. – №3. – С. 102 – 107.
4. Кузьмишин Л. Е. Применение эхокардиографии для оценки ограничения трудоспособности больных аортальными пороками сердца / Л. Е. Кузьмишин, Л. Е. Комарова // Кардиология. – 1995. – № 4. – С. 38 – 40.
5. Маколкин В. И. Приобретенные пороки сердца / В. И. Маколкин. – М.: Медицина, 1986. – 256 с.
6. Михайлов С. Клиническая анатомия сердца: [монография] / Сергей Михайлов. – Москва: Медицина, 1987. – 288 с.
7. Титов В. И. Эхография аорты при систолической гипертонии / В. И. Титов, Ф. Ф. Щукина // Кардиология. – 1988. – № 7. – С. 76 – 77.

8. Федоров Ю. В. Патологічне склерозування як початкова стадія кальцинуючої хвороби клапанів серця, фактори ризику та критерії діагностики / Ю. В. Федоров // Український кардіологічний журнал. – 2002. - № 2. – С. 88 – 91.
9. Agerelated changes in aortic and mitral valve thickness: implitions for two-dimensional echocardiography bases on an autopsy study of 200 noemal human herts /Y. Sahasakul, W. D. Edwards, J. M. Naessens [et el.] // Amer. J. Cardiology. – 1988. – Vol. 62. – P. 424 – 430.

**УДК** 616.12 – 007.2 / 13

### **МОРФОМЕТРИЧЕСКИЕ ОСОБЕННОСТИ СТРОЕНИЯ КЛАПАНА АОРТЫ ПРИ АОРТАЛЬНОМ ПОРОКЕ**

**Степанчук А. П.**

**Резюме.** Исследовали 17 сердец людей в возрасте от 36 до 83 лет. Из них 8 сердец получены от людей умерших от патологии аортального клапана. Работа основана на макроскопическом и морфометрическом анализе клапана аорты и левого желудочка сердца. Чем больше степень кальциноза клапана аорты, тем больше деформированы его полулунные створки и уменьшена длина окружности устья аорты. При нарушении функции клапана аорты как при сочетанном аортальном пороке вследствие ревматизма так и при аортальной недостаточности вследствие атеросклероза нарушается гемодинамика вследствие обратного тока (регургитации) крови из аорты в левый желудочек во время его систолы, что в последующем влечет за собой гипертрофию миокарда левого желудочка и расширение его полости.

**Ключевые слова:** клапан аорты, левый желудочек, аортальный порок, атеросклероз, ревматизм.

**УДК** 616.12 – 007.2 / 13

### **МОРФОМЕТРИЧНІ ОСОБЛИВОСТІ БУДОВИ КЛАПАНА АОРТИ ПРИ АОРТАЛЬНІЙ ВАДІ**

**Степанчук А. П.**

**Резюме.** Досліджували 17 сердець людей у віці від 36 до 83 років. З них 8 сердець отримані від людей померлих від патології аортального клапана. Робота заснована на макроскопічному та морфометричному аналізі клапана аорти і лівого шлуночка серця. Чим більше ступінь кальцинозу клапана аорти, тим більше деформовані його півмісяцеві стулки і зменшена довжина окружності гирла аорти. При порушенні функції клапана аорти як при аортальному пороці внаслідок ревматизму так і при аортальній недостатності внаслідок атеросклерозу порушується гемодинаміка внаслідок зворотного потоку (регургітації) крові з аорти в лівий шлуночок під час його систоли, що в подальшому тягне за собою гіпертрофію міокарда лівого шлуночка і розширення його порожнини.

**Ключові слова:** клапан аорти, лівий шлуночок, аортальна вада, атеросклероз, ревматизм.

**UDC** 616.12 – 007.2 / 13

### **Morphometric Structural Peculiarities Aortic Valve In Aortic Defects**

**Stepanchuk A. P.**

**Summary.** We studied 17 hearts of people aged 36 to 83 years. Of these, 8 were obtained from the hearts of people who died of aortic valve disease. The work is based on the macroscopic and morphometric analysis of aortic valve and left ventricle. The greater the degree of aortic valve calcification, the more distorted it semilunar valves, and reduced the circumference of the mouth of the aorta. If any function as an aortic valve with concomitant aortic vice due to rheumatism and in aortic insufficiency due to atherosclerosis, impaired hemodynamic due to reverse current flow (regurgitation) of blood from the aorta into the left ventricle during systole to that later leads to left ventricular hypertrophy and increased its cavity.

**Key words:** aortic valve, left ventricle, aortic defect, atherosclerosis, rheumatism.

Стаття надійшла 25.05.2012 р.

Рецензент – проф. Проніна О.М.