

# МОРФОЛОГІЯ

© Абдул – Оглы Л. В., Демьяненко И. А., Козловская А. А., Зима А. Ф.

УДК 611.12:611.013.8:572.7

Абдул – Оглы Л. В., Демьяненко И. А., Козловская А. А., Зима А. Ф.

## МОРФОМЕТРИЧЕСКИЕ ПОКАЗАТЕЛИ ПУПОЧНОГО КАНАТИКА ПРИ НАРУШЕНИИ ФОРМИРОВАНИЯ ПЛАЦЕНТЫ

ГУ «Днепропетровская медицинская академия МОЗ Украины»

(г. Днепропетровск)

Работа является фрагментом научных разработок кафедры анатомии человека Днепропетровской государственной медицинской академии по темам: «Развитие и морфофункциональное состояние органов и тканей экспериментальных животных и человека в норме, в онтогенезе, под воздействием внешних факторов», № государственной регистрации: 0111U009598.

**Вступление.** В настоящее время установлено, что при задержке роста плода в плаценте существует дефицит развития терминальных пластин, что приводит к нарушению прохождения кислорода [1, 8, 9]. Возникает снижение васкуляризации ворсин с развитием дистрофических изменений стромы ворсин, что вызывает нарушение взаимодействия между артериальным и венозным руслом [3, 4, 7]. Среди морфометрических показателей длина канатика и количество завитков являются важным диагностическим критерием [2, 5]. Значение имеют как укорочение, так и чрезмерное удлинение пуповины. Чрезмерное удлинение пуповины, то есть более 62 см, короткой считают пуповину менее 30 см, так как она меньше длины родовых путей и не обеспечивает физиологическое течение родов. Известен редкий синдром уменьшения длины пупочного канатика до 8 см в сочетании с недоразвитием передней брюшной стенки (эвентрация или пупочно-фетальная дисплазия и вторичное поражение внутренних органов (сердца, конечностей, позвоночника, лёгких) [4].

На сегодня известно, что окончательное количество витков формируется в первом триместре и составляет приблизительно 13-15 витков [6].

**Цель исследования** – определить морфометрические показатели пупочного канатика при нарушении формирования плаценты.

**Объект и методы исследования:** Исследование проводилось на 80 эмбрионах, плодах человека в возрасте с 8-й – по 42-ю неделю пренатального онтогенеза. Тотальные препараты плаценты вместе с пупочным канатиком, были взяты на базе

родильного отделения МСЧ 56 и железнодорожной клинической больницы г. Днепропетровска, а также препараты анатомического музея для сравнительной характеристики и интерпретации данных нормы. С разрешения главных врачей в рамках договора о совместной работе между ДДМА и названными лечебными заведениями (от 05 мая 2007 года) о соблюдении этических и законодательных норм и требований в выполнении научных морфологических исследований.

Проведенные исследования полностью соответствуют законодательству Украины и отвечают принципам Хельсинкской декларации прав человека, Конвенции Союза Европы относительно прав человека и биомедицины (подтверждено заключением комиссии по биоэтике, протокол №3, 2006 г).

Работа была проведена в соответствии с требованиями «Инструкции о проведении судебно-медицинской экспертизы» (приказ МОЗ Украины №6 от 17.01.1995), в соответствии с требованиями и нормами, типичным положением по вопросам этики МОЗ Украины №690 от 23.09.2009 г.

**Результаты исследований и их обсуждение.** В результате исследований мы определили закономерности изменений морфометрических показателей пуповины при нарушении дифференцирования ворсин хориона как результат нарушения эпителиально-мезенхимных трансформаций. Начиная с плодного периода пренатального онтогенеза, пуповина приобретает спиралевидный ход и начинает быстро расти в длину (**рис. 1**). В результате исследований при развитии хориона в норме, к 9 – й неделе развития количество витков составляло 11, а к окончанию первого триместра (к 13-й неделе) – 14 завитков. То есть, в течение 4-х недель, в среднем наблюдалось формирование 5-ти завитков. Следует отметить, что в эмбриогенезе интенсивность формирования завитков более выражена, в сравнении с плодным периодом и с учётом морфометрических показателей. Но при нарушении формирования плаценты, что подтверждалось нарушениями

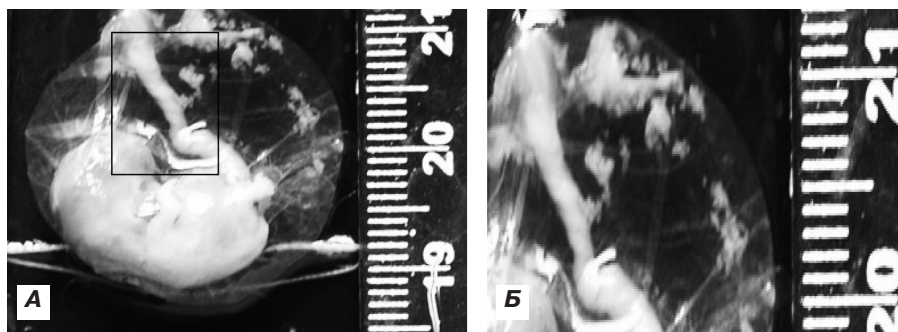


Рис. 1. Плод человека 9 недель развития при формировании плаценты в норме (А) и увеличенный фрагмент рис. 1-А (Б).

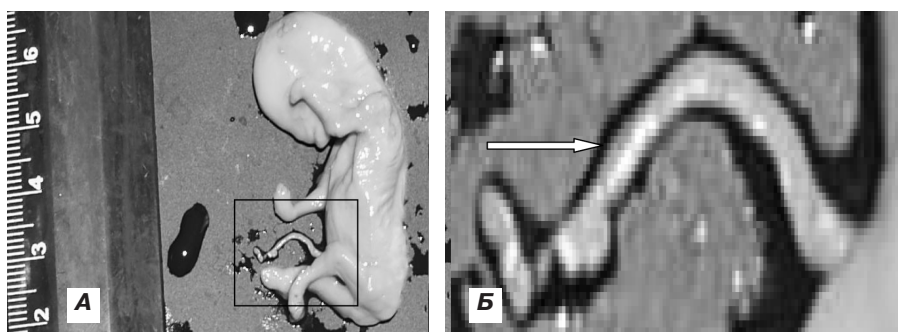


Рис. 2. Плод человека 10 недель развития при нарушении формирования плаценты (А) и увеличенный фрагмент рис. 2 – А (Б) при нарушении формирования плаценты (задержка роста, развития плода и его конечностей).

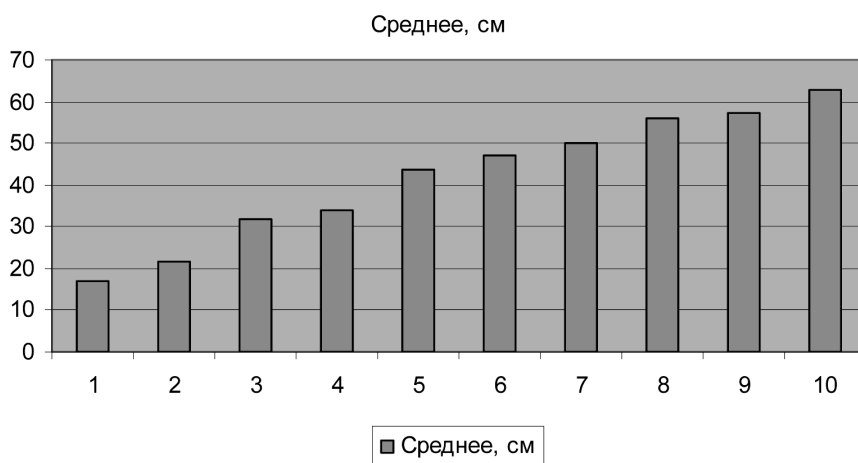


Рис. 3. Изменение длины пуповины плодов 13 – 42 недель пренатального развития.

диагностических критерий нормального хода пренатального развития (макро – и микроскопических: задержка роста, развития плода и его конечностей; дефект васкуляризации, преждевременное созревание и замедленное созревание плаценты), отмечалась тенденция к гипоизвитости, то есть уменьшения количества завитков. В результате наших исследований количество завитков варьировало от 8-9 в 9 недель до 11 в 13 недель.

На сегодня известно, что извитость пупочного канатика обратно пропорциональна его длине: чем более выражена длина канатика, тем меньше

количество завитков, что подтвердилось в результатах наших исследований. То есть наибольшая извитость наблюдается в эмбриональный период пренатального онтогенеза. Необходимо отметить, что при нарушении формирования плаценты происходит не только задержка развития плода в целом, но и изменения структурных особенностей строения пуповины, которая является неотъемлемой частью системы мать – эмбрион – плод – пуповина. В результате при нарушении формирования плаценты в пупочном канатике наблюдалось изменение длины с тенденцией к увеличению и гипоизвитость (рис. 2).

Так как сосуды в составе пупочного канатика и их нормоизвитость влияет на реципрокную пульсацию пупочных артерий – вены и, следовательно, на доставку артеризированной крови плоду, то изменения, связанные с нарушением спиралевидного хода сосудов и их количественного показателя завитков являются причиной гипоксических и, возможно, ишемических изменений, влияющих на развития плода и органов.

Однако нарушения развития и формирования пупочного канатика не исчерпывается гемодинамическими нарушениями. Существенное значение имеет такой

морфометрический показатель, как длина пуповины, который изменялся при нарушении формирования плаценты с тенденцией к увеличению на протяжении плодного периода. Длина пупочного канатика изменялась на протяжении плодного периода пренатального онтогенеза с  $17,0 \pm 1,3$  см в 13 – 15 недель до  $62,7 \pm 0,5$  см в 40 – 42 недели (рис. 3). Всего было выделено 10 групп с диапазоном в три недели в среднем по 8 эмбрионов или плодов в зависимости от срока гестации. В среднем наблюдалось увеличение длины при нарушении формирования плаценты по сравнению с нормой.

**Висновки.** В наших дослідженнях ми показали, що гемодинамічні процеси ранньої плаценти і пупочного канатика взаємопов'язані. Нарушення формування пупочного канатика в першу чергу пов'язані з розташованими в ньому судинами, які в залежності від повноцінного розвитку мають різний період закручування і, відповідно, реципрокної пульсації, забезпечують трофічну функцію для плаценти і, в подальшому для ембріона і плода. В результаті, важливим показателем розвитку пупочного канатика, як в нормі, так і при порушенні є дані довжини і кількісний показник завитків. Так,

при порушенні формування плаценти, що підтверджувалося порушеннями діагностичних критеріїв нормального ходу пренатального розвитку, відзначалася тенденція до гіпоізвитості, тобто зменшення кількості завитків. Так, довжина пупочного канатика змінювалася на протязі плодного періоду пренатального онтогенезу з  $17,0 \pm 1,3$  см в 13–15 тижнів до  $62,7 \pm 0,5$  см в 40–42 тижні, а кількість завитків збільшувалася від 8–9 в 9 тижнів до 11 в 13 тижнів.

**Перспективи подальших досліджень.** В подальшому будуть розглянуті показники діаметра пуповини і її судин в нормі і при порушенні формування ранньої плаценти.

### Література

1. Василенко І. В. Епітеліально-мезенхімальна і інші трансформації в нормі / І. В. Василенко, Б. Б. Брук, Ю. К. Гульков [і др.] // Патологія – 2009. – Т. 6, № 2. – С. 4–10.
2. Гагаєв Ч. Г. Динаміка росту діаметра пуповини і її судин при вагітності / Ч. Г. Гагаєв, Н. В. Калмыкова, К. К. Отарян [і др.] // Збірник тезисів Міжнародн. конф. по ультразвуковій діагностиці, приуроченій до десятиліття кафедри ультразвукової діагностики РМАПО МЗ РФ «Ультразвукова і функціональна діагностика». – Москва, 2002. – № 2. – С. 150–151.
3. Давиденко І. С. Використання теорії інформації для оцінки структурної організації різних типів хоріальних ворсин плаценти при фізіологічній вагітності / І. С. Давиденко // Вісник морфології. – 2005. – Т. 11, № 1. – С. 5–10.
4. Милованов А. П. Екстраембріональні і околоплодні структури при нормальній і ускладненій вагітності / А. П. Милованов, В. Е. Радзинський. – Москва, 2004. – 393 с.
5. Милованов А. П. Внутрішньоматочне розвиток людини / А. П. Милованов, С. В. Савельєв. – Москва, 2006. – 383 с.
6. Петренко В. М. Основи ембріології. Проблеми розвитку в анатомії людини / В. М. Петренко // Вид. друге исп. і доп. – СПб.: СПбГМА, Видавництво ДЕАН, 2004. – 400 с.
7. Цареградська Ж. В. Ребёнок від зачаття до року / Ж. В. Цареградська. – М.: ООО «Видавництво Астрель»: ООО «Видавництво АСТ», 2003. – 281 с.
8. Черкасов В. Г. Гемомікроциркуляторне русло плаценти при її структурних змінах у жінок з передчасними пологамі / В. Г. Черкасов, Т. М. Лизин // Вісник морфології. – 2007. – № 2. – С. 482.
9. Strong T. H. Jr The umbilical coiling index / T. H. Strong Jr, D. L. Jarles, J. S. Vega, D. B. Feldman // Amer. Journ. Obstet. Gynecol. – 1994. – Vol. 170, № 1, Pt. 1. – P. 29–32.

УДК 611.12:611.013.8:572.7

### МОРФОМЕТРИЧНІ ПОКАЗНИКИ ПУПКОВОГО КАНАТИКА ПРИ ПОРУШЕННІ ФОРМУВАННЯ ПЛАЦЕНТИ

**Абдул – Огли Л. В., Дем'яненко І. А., Козловська А. А., Зіма А. Ф.**

**Резюме.** Дослідження проводилося на ембріонах, плодах людини з 8-го по 42-ий тиждень пренатального онтогенезу. У наших дослідженнях ми показали, що гемодинамічні процеси ранньої плаценти та пупочного канатика взаємопов'язані. Порушення формування пупочного канатика в першу чергу пов'язані з розташованими в ньому судинами, які мають різний період закручування і реципрокної пульсації, яка, в свою чергу, забезпечує трофічну функцію для плаценти і, в подальшому, для ембріона і плода. Також важливими показниками розвитку пупочного канатика є його антропометричні дані.

В результаті досліджень при нормальному розвитку хоріона к 9-му тижню кількість витків складала 11, а до закінчення першого триместру (на 13 тижні) – 14 завитків. Тобто протягом 4 тижнів в середньому спостерігалось формування 5-ти завитків. Необхідно зазначити, що в ембріогенезі інтенсивність формування завитків більш виражена у порівнянні з плодним періодом і з урахуванням морфометричних показників. Але при порушеннях формування хоріона, що підтверджувалося діагностичними критеріями нормального ходу пренатального розвитку, спостерігалася тенденція до гіпозвивистості, тобто до зменшення кількості завитків. Так, довжина пупочного канатика змінювалася протягом плодного періоду пренатального онтогенезу з  $17,0 \pm 1,3$  см в 13–15 тижнів до  $62,7 \pm 0,5$  см в 40–42 тижні, а кількість завитків змінювалася від 8–9 в 9 тижнів до 11 в 13 тижнів.

**Ключові слова:** ембріогенез, морфологічні зміни хоріона, ворсинки хоріона, судинне русло хоріона, пупковий канатик.

УДК 611. 12:611. 013. 8:572. 7

### **МОРФОМЕТРИЧЕСКИЕ ПОКАЗАТЕЛИ ПУПОЧНОГО КАНАТИКА ПРИ НАРУШЕНИИ ФОРМИРОВАНИЯ ПЛАЦЕНТЫ**

**Абдул – Оглы Л. В., Демьяненко И. А., Козловская А. А., Зима А. Ф.**

**Резюме.** Исследования проводились на эмбрионах, плодах человека с 8-й – по 42-ю неделю пренатального онтогенеза. В наших исследованиях мы показали, что гемодинамические процессы ранней плаценты и пупочного канатика взаимосвязаны. Нарушения формирования пупочного канатика в первую очередь связаны с расположенными в нем сосудами, которые имеют различный период закручивания и, следовательно, реципрокной пульсации, обеспечивающей трофическую функцию для плаценты и, в дальнейшем для эмбриона и плода. Также важным показателем развития пупочного канатика являются его антропометрические данные.

В результате исследований при развитии хориона в норме к 9 – й неделе развития количество витков составляло 11, а к окончанию первого триместра (к 13-й неделе) – 14 завитков. То есть, в течение 4-х недель, в среднем наблюдалось формирование 5-ти завитков. Следует отметить, что в эмбриогенезе интенсивность формирования завитков более выражена в сравнении с плодным периодом и с учётом морфометрических показателей. Но при нарушении формирования хориона, что подтверждалось диагностическими критериями нормального хода пренатального развития, отмечалась тенденция к гипоизвитости, то есть уменьшения количества завитков. Так, длина пупочного канатика изменялась на протяжении плодного периода пренатального онтогенеза с  $17,0 \pm 1,3$  см в 13 – 15 недель до  $62,7 \pm 0,5$  см в 40 – 42 недели, а количество завитков увеличивалось от 8-9 в 9 недель до 11 в 13 недель.

**Ключевые слова:** эмбриогенез, морфологические изменения хориона, ворсинки хориона, сосудистое русло хориона пупочный канатик.

UDC 611. 12:611. 013. 8:572. 7

### **Morphometric Parameters of the Umbilical Cord at Infringement of the Formation of the Placenta**

**Abdul – Ogly L. V., Demjanenko I. A., Kozlovskaja A. A., Zima A. F.**

**Abstract.** A study extraembryonic organ was conducted on embryos 8 – 42 weeks. Research was conducted on embryos of man of prenatal ontogenesis. Infringements of the formation of the umbilical cord, first of all, are connected with the vessels, being located in it, which depending on the high-grade development have the various period of the torsion and, hence, the period of the reciprocal pulsation, providing the trophic function for a placenta and, further for an embryo and a fetus. As a result, the important indicator of the development of the umbilical cord is its anthropometrical data. As a result of researches we have defined laws of changes of morphometric parameters of the umbilical cord at the infringement of the differentiation of the chorionic villi as result of the infringement of epithelial-mesenchymal transformations. Since the fetal period of the prenatal ontogenesis, the umbilical cord gets a helicoid move and starts to grow quickly at length. As a result of researches at the development of the chorion in norm by the 9th week of the development the quantity of coils equals 11, and by the termination of the first trimester (by the 13th week) – 14 curls. Thus, within 4 weeks, the formation of 5 curls was on the average observed. It is necessary to notice, that in embryogenesis the intensity of the formation of curls is more expressed in comparison with the fetal period considering morphometric parameters. But at the infringement of the formation of the chorion, that was proved to be true diagnostic criteria of the normal course of the prenatal development, the tendency to the hypotortuosity, that is the reduction of the quantity of curls, was marked. As vessels as the part of the umbilical cord and their normtortuosity influences the reciprocal pulsation of the umbilical arteries – veins and, hence, the delivery of the arterial blood to a fetus, the changes, being connected with the infringement of the helicoid course of vessels and their quantity indicator of curls are the reason of hypoxic and, probably, ischemic changes, influencing the development of the fetus and organs. The tortuosity of the umbilical cord is inversely proportional to its length: the more the length of the cord is expressed, the less the quantity of curls one has, that has proved to be true in results of our researches. It is necessary to notice, that at the infringement of the formation of the placenta not only the retardation of the fetus occurs as a whole, but also changes of structural features of the umbilical cord occur which is an integral part of the system mother – an embryo – a fetus – an umbilical cord. As a result at infringement of the formation of the placenta in the umbilical cord the change of the length with the tendency to increase and hypotortuosity was observed. So, the length of the umbilical cord had been changed during the fetal period of the prenatal ontogenesis with  $17,0 \pm 1,3$  sm in 13 – 15 weeks up to  $62,7 \pm 0,5$  in 40 – 42 weeks, and the quantity of curls had varied from 8 – 9 in 9 weeks up to 11 in 13 weeks.

**Keywords:** embryogenesis, morphological changes in the chorion, fiber of chorion, the vascular channel of chorion, umbilical coiling.

*Рецензент – проф. Шерстюк О. О.*

*Стаття надійшла 11. 06. 2014 р.*