

## ГІСТОЛОГІЧНІ ТА ГІСТОХІМІЧНІ ЗМІНИ УШКОДЖЕНОЇ ДІЛЯНКИ ШКІРИ В ДИНАМІЦІ ПІСЛЯ ЕКСПЕРИМЕНТАЛЬНОЇ ТЕРМІЧНОЇ ТРАВМИ

ДВНЗ «Тернопільський державний медичний університет імені І. Я. Горбачевського

МОЗ України» (м. Тернопіль)

Робота є фрагментом міжкафедральної планової НДР «Ремоделювання кровоносних русел внутрішніх органів та тканин при різних патологічних станах в експерименті», № державної реєстрації 0111U008026.

**Вступ.** Аварії та пожежі на виробництві, транспорті, техногенні катастрофи, терористичні акти, збройні конфлікти, побутовий травматизм – все це невід’ємні складові сучасного життя. У зв’язку з цим кількість травм взагалі, а, зокрема, і термічних у світі зростає [2, 7]. Частота опіків у розвинутих країнах сягає 1:1000 населення в рік, а летальність коливається від 1,5 до 5,9% при цьому 85–90% постраждалих – це люди працездатного віку [5]. Безпосереднього ушкодження при опіках зазнає зовнішній покрив людини. У шкірі добре розвинені процеси регенерації, в основі яких лежать механізми міграції та мітотичного поділу клітин дерми та епідермальних клітин. Проблемою відновлення пошкоджених тканин займаються з давніх часів, оскільки тільки маючи точне уявлення про функції і механізми взаємодії клітин, що беруть участь в раневому процесі, можна розробити раціональні, високоефективні методи лікування ран та попередити виникнення ускладнень їх перебігу [3, 6, 8]. Але до цього часу патогенез опікової рани залишається не до кінця вивченим.

**Метою даної роботи** було встановлення гістологічного та гістохімічного стану епідермісу та дерми шкіри морських свинків в динаміці після експериментальної термічної травми.

**Об’єкт і методи дослідження.** Експериментальні дослідження виконано на 25 статевозрілих морських свинках. При проведенні досліджень дотримувалися міжнародних правил та принципів «Європейської конвенції про захист хребетних тварин, які використовуються для експериментів та з іншою науковою метою» (Страсбург, 1986) і «Загальних етичних принципів експериментів на тваринах» (Київ, 2001).

Опік III ступеня на епільовану поверхню шкіри спини тварини наносили водяною парою при температурі 96–97 °С протягом 60 секунд під загальним ефірним наркозом. Розміри ділянки ураження становили 18–20% поверхні тіла.

Для дослідження особливостей морфологічних та гістохімічних змін шкіри після опікової травми тварин декапітували за допомогою гільйотини під загальним ефірним наркозом на 1, 7, 14, та 21 доби досліді, що відповідає стадіям шоку, ранньої та пізньої токсемії та септикотоксемії опікової хвороби.

Забір матеріалу для мікроскопічних досліджень проводили згідно загальноприйнятої методики [1, 4]. Шматочки шкіри фіксували в 10% розчині формаліну, при цьому тривалість експозиції не перевищувала 1–2 доби. Застосований фіксуючий розчин запобігає процесу аутолізу та стабілізує клітини та тканини для їх подальшої обробки та використання в процедурах забарвлення. Далі проводили дегідратацію шматочків в спиртах зростаючої концентрації в автоматі для гістологічної обробки тканин АТ-4, заливали в парафінові блоки. Отримані на санному мікротомі МС-2 зрізи товщиною 5–6 мкм забарвлювали гематоксиліном і еозином, фуксиліном за Вейгертом та дофарбовували пікрофуксиліном за методом Ван Гізона (для виявлення еластичних та колагенових волокон); проводили ШИК+«Хейл» реакцію за методом Моурі (виявлення глікопротеїнів та глікозаміногліканів у міжклітинній речовині сполучної тканини) [4].

Гістологічні препарати вивчали за допомогою світлового мікроскопа MICROmed SEO SCAN та фотодокументували за допомогою відеокамери Vision CCD Camera з системою виводу зображення з гістологічних препаратів.

**Результати досліджень та їх обговорення.** Мікроскопічні дослідження уражених ділянок шкіри показали, що в експериментальних тварин у стадії шоку виникає сухий коагуляційний некроз епідермісу, дерми та її придатків. Спостерігається набряк сосочкового та сітчастого шарів дерми та їх інфільтрація лейкоцитами. У епідермісі порушується пошарове розташування кератиноцитів, немає чітких меж між ними (**рис. 1**).

У міжклітинній речовині сполучної тканини дерми наявний набряк і потовщення пучків колагенових волокон, їх гомогенізація, руйнування еластичних волокон. Зміни аморфної речовини дерми проявляються чітко вираженими ШИК-позитивними властивостями та незначним «Хейл»-позитивним забарвленням, що свідчать про збільшення кількості глікопротеїнів та розпад глікозаміногліканів (**рис. 2**).

Судинні розлади проявляються стазом, повнокрів’ям їх розширених просвіттів, а пошкодження стінки – крововиливами (**рис. 3**).

Ділянки глибокого ураження з некробіотичними змінами оточує зона опіку II ступеня.

У стадії ранньої токсемії (7 доба досліді) мікроскопічно чітко розрізняється межа між крайовими і центральними ділянками рани. Уражена опіком ділянка

шкіри закрита кірочкою струпа, що формується із зруйнованих епідермоцитів, клітин крові та фібрину. Під нею розташований щільний фібриноідно-некротичний шар. Відмічається також глибокий некроз дерми, який супроводжується значними структурними змінами волосяних фолікулів, потових та сальних залоз (рис. 4).

В цей термін експерименту значно пошкоджуються волокнисті структури сосочкового і сітчастого шарів дерми шкіри. У нижніх ділянках сполучної тканини рани зустрічаються поодинокі тонкі колагенові фібрили, які не мають орієнтованого напрямку. Еластичні волокна не виявляються (рис. 5).

Гістохімічно серед компонентів аморфної речовини сполучної тканини виявляється переважання глікопротеїнів, незначна кількість кислих глікозаміногліканів.

Як і у стадії шоку, наявне пошкодження багатьох судин, їх просвіти тромбовані, стінки зруйновані, що призводить до значних крововиливів. Порушення проникності гемокапілярів викликає набряк дерми та лейкоцитарну інфільтрацію сполучної тканини. На периферії рани відмічається формування мікросудин, які утворюються за рахунок проліферації ендотелію неушкоджених гемокапілярів. Ці судини складають основу майбутньої грануляційної тканини.

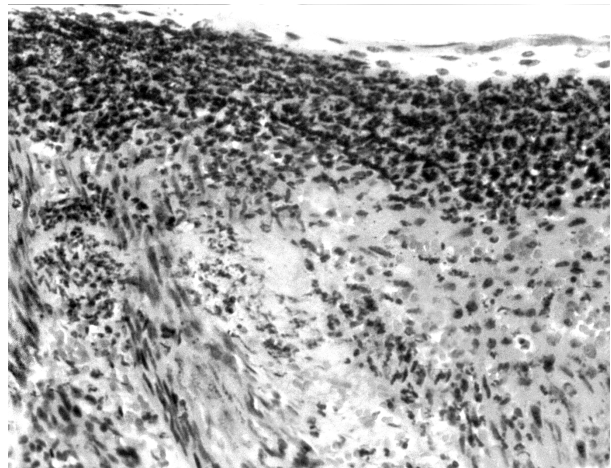
Таким чином, у центральній частині опікової рани наявні глибокі пошкодження тканин і судин, тому репаративні процеси на 7 добу досліду значно пригнічені. Цьому сприяють глибока деструкція фібробластів, фіброцитів, макрофагів, адвентиційних клітин сполучної тканини. Епідерміс по краю рани гіпертрофований, не диференціюється чітко на шари, спостерігається деструкція частини кератиноцитів.

Візуальні спостереження показали, що через 14 діб досліду (стадія пізньої токсемії) в ділянці опіку формується сухий щільний струп, під яким виявляються ділянки нагноєння. Мікроскопічні дослідження уражених ділянок шкіри встановили, що молода грануляційна тканина має незначну товщину, бідна на клітини фібробластичного ряду та лейкоцити. Синтетична діяльність фібробластів веде до збільшення кількості сульфатованих глікозаміногліканів у аморфній речовині сполучної тканини (рис. 6).

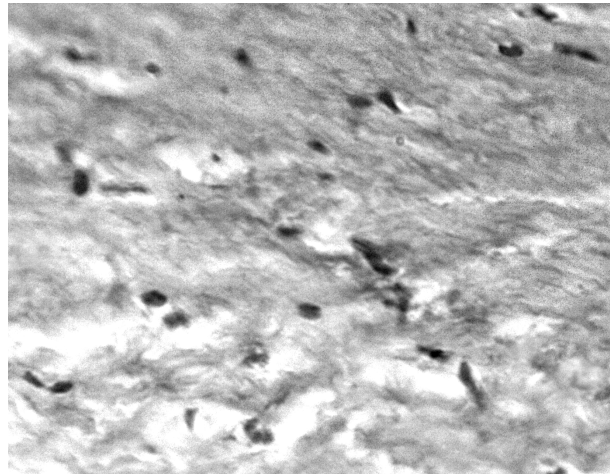
Пошкоджені і погано структуровані судини мікроциркуляторного русла. У периферійних зонах рани повільно протікає крайова епітелізація. Відмічено декілька рядів кератиноцитів, що мають направленість росту під струп (рис. 7).

В кінці третього тижня експерименту спостерігалось відшарування струпа, ранова поверхня на значних ділянках була вкрита тонким шаром гною.

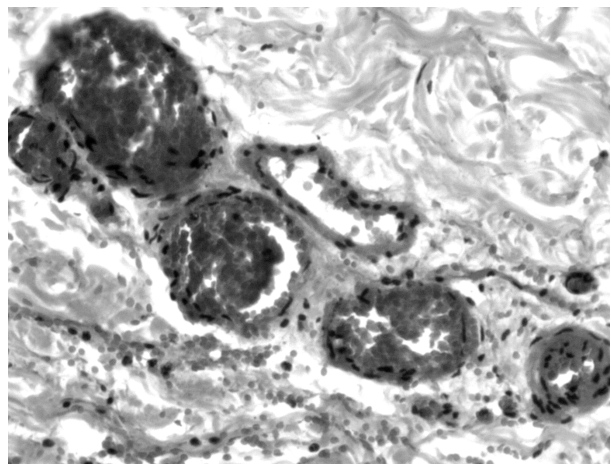
Гістологічно встановлено, що через 21 добу після термічної травми в крайових зонах опікової рани епітелізація слабо виражена, починає формуватися вузька смужка тканини сосочкового шару, проте вона не формує вп'ячування в епідерміс. Тонкий епідермальний регенерат розташовується на погано сформованій грануляційній тканині, в якій, як і в попередній термін, відмічається мало кровоносних капілярів, а також фібробластів та лейкоцитів. Відсутні придатки шкіри. Межі між клітинами епітеліального



**Рис. 1.** Мікроскопічні зміни шкіри морської свинки через 1 добу після термічної травми. Некроз епідермісу та дерми, лейкоцитарна інфільтрація. Забарвлення гематоксиліном і еозином. x 100.



**Рис. 2.** Гістохімічні зміни дерми шкіри тварини через 1 добу після термічної травми. Набряклі колагенові волокна з добре вираженими ШИК-позитивними властивостями. Забарвлення за методом Моурі. x 400.



**Рис. 3.** Мікроскопічні зміни судин сполучної тканини шкіри тварини в стадії шоку після опікової травми. Забарвлення гематоксиліном і еозином. x 200

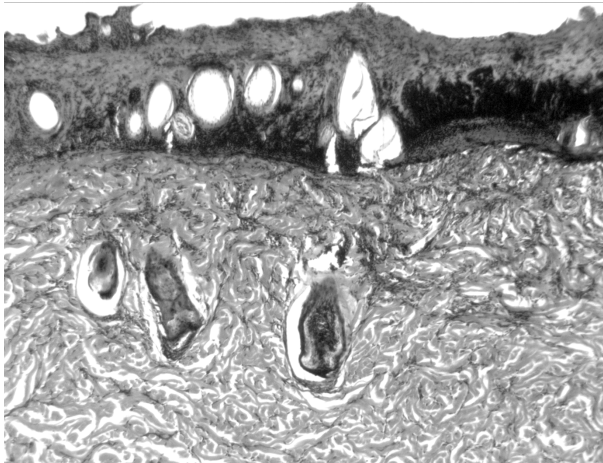


Рис. 4. Гістологічні зміни шкіри тварини через 7 днів після опікової травми. Кірочка струпа, некроз дерми, пошкоджені волосяні фолікули. Забарвлення гематоксилином і еозином. x 80

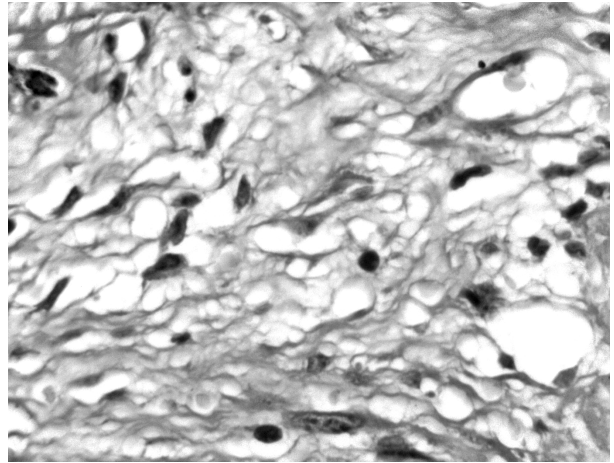


Рис. 5. Гістологічні зміни дерми шкіри тварини через 7 днів після термічної травми. Набряк сполучної тканини, тонкі колагенові волокна, змінені фібробласти. Забарвлення за методом Ван Гізон – Вейгерта. x 600

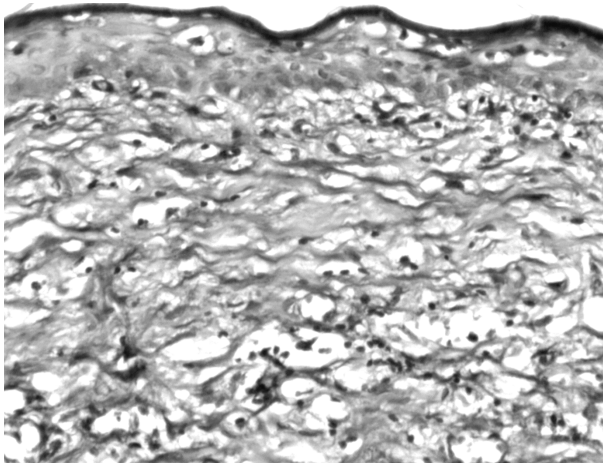


Рис. 6. Гістохімічна організація шкіри тварини через 14 днів після термічної травми. Грануляційна тканина з помірно вираженими ШИК- та «Хейл»-позитивними властивостями. Забарвлення за методом Моурі. x 100

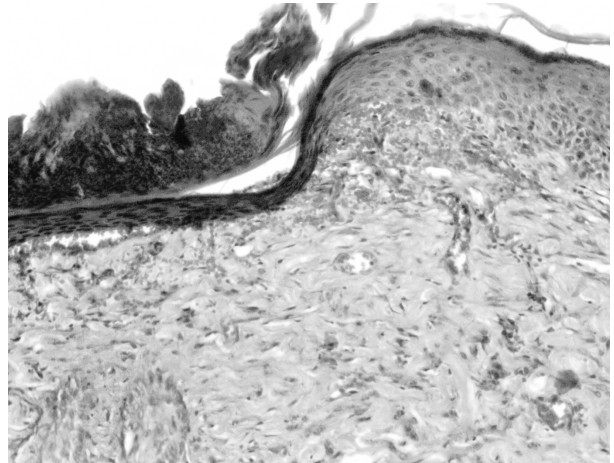


Рис. 7. Гістологічні зміни шкіри тварини через 14 днів після опікової травми. Відшарування струпа, крайова епітелізація. Забарвлення гематоксилином і еозином. x 100.

регенерату погано виражені, їх цитоплазма забарвлюється оксифільно. Проліферацію цих клітин гальмує відсутність добре розвинутої сполучної тканини та мікроциркуляторного русла. У крайовій ділянці рани відмічається утворення колагенових та еластичних волокон (рис. 8), а також збільшення кількості кислих глікозаміногліканів.

**Висновки.** Гістологічно в динаміці досліджуваного експериментальної термічної травми встановлений розвиток деструктивних змін в епідермісі та дермі шкіри, ступінь яких залежить від терміну експерименту. В центральній ділянці рани наявні некробіотичні зміни, а розвиток молоді грануляційної тканини, її дозрівання і перетворення в сполучну тканину погано виражені, гістохімічно встановлена значна реорганізація її міжклітинної речовини.

У крайових ділянках в пізні терміни експерименту епітелізація раневої поверхні та формування компонентів дерми відбувається повільно. Такий

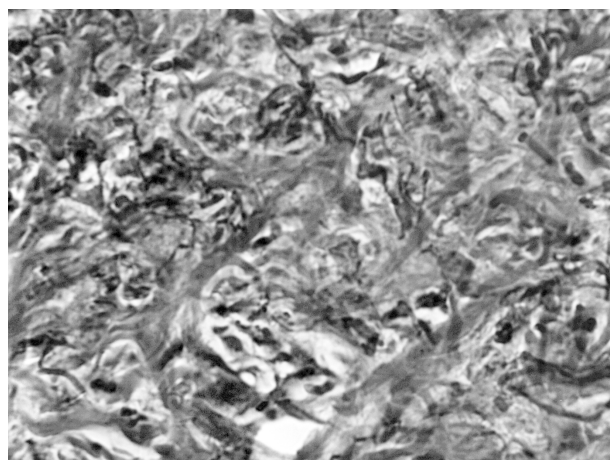


Рис. 8. Гістологічні зміни дерми шкіри тварини через 21 добу після термічної травми. Колагенові волокна та еластичні волокна в крайовій ділянці рани. Забарвлення за методом Ван Гізон – Вейгерта. x 400.

морфологічний та гістохімічний стан опікової рани свідчить про необхідність застосування коригуючих препаратів з метою пришвидшення регенерації в ділянці ураження шкіри.

**Перспективи подальших досліджень** у даному напрямку полягають у встановленні морфологічних змін структурних компонентів шкіри при термічній травмі за умов корекції.

### Література

1. Горальський Л. П. Основи гістологічної техніки і морфофункціональні методи дослідження у нормі та при патології / Л. П. Горальський, В. Т. Хомич, О. І. Кононський – Житомир: Полісся, 2005. – 284 с.
2. Динаміка клітинних популяцій при репарації опікових ран у хворих з субфасціальними опіками та оголенням кісток гомілки / Д. П. Подурець, Н. М. Фісталь, О. М. Зборовський [та ін.] // Клінічна хірургія. – 2007. – № 11–12. – С. 91–94.
3. Звягинцева Т. В. Морфологические изменения кожи морских свинок после локального ультрафиолетового облучения при применении лекарственных средств с фотопротекторной активностью / Т. В. Звягинцева, В. В. Гринь, О. В. Наумова // Медицина сьогодні і завтра. – 2013. – № 1 (58). – С. 59–63.
4. Микроскопическая техника: руководство / Под ред. Д. С. Саркисова и Ю. Л. Перова. – М.: Медицина, 1996. – 544 с.
5. Морфологические изменения в коже крыс при наружном применении экстракта пиявки медицинской при термическом ожоге / Н. С. Попов, М. А. Демидова, В. Г. Шестакова [и др.] // Верхневолжский медицинский журнал. – 2014. – Т. 12, Вып. 2. – С. 45–50.
6. Особливості морфогенезу опікової рани при застосуванні хітозанових мембран в різні вікові періоди / В. В. Корнієнко, О. В. Калінкевич, М. В. Погорєлов [та ін.] // Морфологія. – 2013. – Т. 7, № 4. – С. 42–50.
7. Современные подходы к лечению тяжелой термоингаляционной травмы / М. Ю. Тарасенко, И. Ф. Шпаков, С. А. Петрачков [и др.] // Скорая мед. помощь. – 2006. – Т. 7, № 3. – С. 90–91.
8. Фисталь Э. Я. Осложнение ожоговых ран: классификация, клиника, профилактика, лечение / Э. Я. Фисталь // Комбустиология. – 2003. – № 4. – С. 55–57.

УДК 616. 5-001. 17-091. 8-076]-092. 9

#### **ГІСТОЛОГІЧНІ ТА ГІСТОХІМІЧНІ ЗМІНИ УШКОДЖЕНОЇ ДІЛЯНКИ ШКІРИ В ДИНАМІЦІ ПІСЛЯ ЕКСПЕРИМЕНТАЛЬНОЇ ТЕРМІЧНОЇ ТРАВМИ**

**Крамар С. Б., Волков К. С.**

**Резюме.** В експерименті на морських свинках проведені гістологічні та гістохімічні дослідження ушкодженої ділянки шкіри в різні терміни після тяжкої термічної травми. Встановлено, що ступінь деструктивних змін епідермісу та дерми залежить від терміну після опіку. Значні судинні розлади та пошкодження структурних компонентів сполучної тканини, зміни її гістохімічних показників пригнічують регенераторні процеси як в центральній, так і в крайовій ділянці рани.

**Ключові слова:** гістологічні та гістохімічні зміни, шкіра, термічна травма.

УДК 616. 5-001. 17-091. 8-076]-092. 9

#### **ГИСТОЛОГИЧЕСКИЕ И ГИСТОХИМИЧЕСКИЕ ИЗМЕНЕНИЯ ПОВРЕЖДЕННОГО УЧАСТКА КОЖИ В ДИНАМИКЕ ПОСЛЕ ЭКСПЕРИМЕНТАЛЬНОЙ ТЕРМИЧЕСКОЙ ТРАВМЫ**

**Крамар С. Б., Волков К. С.**

**Резюме.** В эксперименте на морских свинках проведены гистологические и гистохимические исследования поврежденного участка кожи в различные сроки после тяжелой термической травмы. Установлено, что степень деструктивных изменений эпидермиса и дермы зависит от срока после ожога. Значительные сосудистые расстройства и повреждения структурных компонентов соединительной ткани, изменения ее гистохимических показателей подавляют регенераторные процессы как в центральной, так и в краевой области раны.

**Ключевые слова:** гистологические и гистохимические изменения, кожа, термическая травма.

UDC 616. 5-001. 17-091. 8-076]-092. 9

#### **Histological and Histochemical Changes of the Damaged Area of Skin in the Dynamics after Experimental Thermal Trauma**

**Kramar S. B., Volkov K. S.**

**Abstract.** Accidents and fires in the production, transport and man-made disasters, acts of terrorism, armed conflicts, domestic accidents – all integral parts of modern life. In this regard, the number of thermal injury in the world is growing.

*The aim* was to establish histological and histochemical state of epidermis and dermis of the skin of guinea pigs dynamics after experimental thermal injury.

*Object and methods.* Experimental studies performed on 25 mature guinea pigs.

Third degree burn on the back of the animal skin surface applied water vapor at a temperature of 96-97 °C for 60 seconds under the ether anesthesia. Lot Size lesions were 18-20 % of the body surface.

To study the characteristics of morphological and histochemical changes in the skin after burn injury animals taken out of the experiment under the ether anesthesia at 1, 7, 14 and 21 days of the experiment, corresponding stages of shock, early and late toxemia and septicoxemia burn disease.

Results and discussion. Microscopic examination of affected skin showed that in experimental animals in stage shock occurs dry coagulation necrosis of the epidermis, dermis and its appendages. There is edema of the papillary dermis and reticular layers and their infiltration of leukocytes.

In the early stage of toxemia (7 day experiment) microscopically clearly distinguished boundary between the edge and central areas of the wound. Significantly damaged fibrous structure papillary dermis and reticular layers of the skin. In the lower parts of the connective tissue of the wound meet single thin collagen fibrils, which are not oriented direction. Elastic fibers are not detected.

Microscopic examination of affected skin on 14 day of the experiment found that young granulation tissue thickness is small, poor in cells and fibroblastic number of white blood cells. Synthetic activity of fibroblasts leads to an increase in the number of sulfated glycosaminoglycans in the amorphous substance of connective tissue.

On 21 days after thermal injury in the marginal areas of burn wound epithelization poorly expressed, begins to form a narrow strip of fabric papillary layer, but it does not form *vp'yachuvannya* the epidermis. Thin regenerate epidermal is poorly formed granulation tissue, which, as in the previous period was marked blood capillaries and fibroblasts and leukocytes. There are no skin appendages.

Histologically in dynamics of experiment in experimental thermal injury established development of destructive changes in the epidermis and dermis of the skin, the degree of which depends on the duration of the experiment. In the central area of the wound existing necrobiotic changes and development of young granulation tissue, mature and transform into connective tissue poorly expressed, histochemical established a significant reorganization of intercellular substance.

In marginal areas in the later stages of the experiment epithelization of the wound surface and forming components of the dermis is slow. Such morphological and histochemical state of burn wounds demonstrates the need for corrective agents to accelerate the regeneration of skin lesions in the area.

**Keywords:** histological and histochemical changes, skin, thermal trauma.

*Рецензент – проф. Єрошенко Г. А.*

*Стаття надійшла 19. 09. 2014 р.*