

© Пентелейчук Н. П.

УДК 611.126.018:618.29

Пентелейчук Н. П.

МОРФОЛОГІЧНА БУДОВА СУХОЖИЛКОВИХ СТРУН МІТРАЛЬНОГО ТА ТРИСТУЛКОВОГО КЛАПАНІВ СЕРЦЯ ПЛОДІВ ЛЮДИНИ В НОРМІ

Буковинський державний медичний університет (м. Чернівці)

Зв'язок роботи з науковими програмами, планами, темами. Дана робота є фрагментом планової науково-дослідної роботи кафедри гістології, цитології та ембріології Буковинського державного медичного університету на тему: «Взаємозв'язок фізичних властивостей і морфологічних ознак біологічних тканин у нормі та при їх структурній реорганізації в контексті лазерної поляриметрії», № державної реєстрації 0111U006502.

Вступ. Опису клапанного апарату серця (КАС) присвячено багато фундаментальних робіт, як вітчизняних так і зарубіжних авторів [2,3,7,8], але залишається ряд невивчених питань, які пов'язані з віковими особливостями будови його структурних компонентів: стулок, соскоподібних м'язів (СМ) і сухожилкових струн [1,4,5]. Враховуючи той факт, що КАС несе велике функціональне навантаження та змінюється з часом, вивчення індивідуальних змін КАС, а також його компонентів є актуальним.

Дотепер немає однозначних даних про гістологічну будову СС, а також даних, що описують топографію та місця їх прикріплення. Деякі автори вказують на важливість геометричного підходу при описі розподілу СС, що впливає на нормальне функціонування КАС і дозволяє прогнозувати порушення кардіогемодинаміки.

Детальне макро-, мікроскопічне та просторове вивчення КАС може бути великим внеском при вирішенні питання оперативного лікування вроджених вад серця [6], оскільки сучасні дані про структурну організацію клапанів серця необхідні для удосконалення існуючих конструкцій протезів при операції протезування клапанів.

Мета дослідження – вивчення морфологічної будови сухожилкових струн передсердно-шлуночкових клапанів серця плодів у нормі, візуалізація просторової організації сухожилкової струни зі створенням її тривимірної моделі.

Об'єкт і методи дослідження. Дослідження сухожилкових струн (СС) мітрального та тристулкового клапанів були проведені на 80 передсердно-шлуночкових клапанах серця, взятих із 40 плодів 13-40 тижнів пренатального розвитку онтогенезу (81,0-375,0 мм тім'яно-куприкової довжини (ТКД)), які померли від причин, не пов'язаних із патологією серцево-судинної системи. Дослідження проведено з дотриманням основних біоетичних положень Конвенції Ради Європи про права людини та біомедицину (від 04.04.1997 р.), Гельсінської декларації

Всесвітньої медичної асоціації про етичні принципи проведення наукових медичних досліджень за участю людини (1964–2008 рр.), а також наказу МОЗ України №690 від 23.09.2009 р.

Одержаний матеріал фіксували у 10% розчині нейтрального формаліну. Після фіксації матеріал зневоднювали та заливали у парафін і виготовляли серійні зрізи товщиною 10 мкм. Для вивчення сполучнотканинних і м'язових елементів СС, проводили їх фарбування гематоксилином і еозином, Пікро-Маллорі та Вейгерт-Ван-Гізон за стандартними методиками. Імуногістохімічні реакції проводили на парафінових зрізах із використанням маркерів CD34, α SMA, NF і системи візуалізації LSAB (Labelled Streptavidin-Biotin) (Lab Vision). Для методу тривимірної комп'ютерної реконструкції виготовлялась серія послідовних зрізів, які в подальшому оброблялись комплексом програм Microsoft Office Picture Manager, та 3ds max 8.0.

Результати досліджень та їх обговорення.

Проведені макроскопічні дослідження показали, що у серці плодів 81,0-90,0 мм ТКД СС відсутні, до шлуночкової поверхні стулок ПШК серця прикріплюються СМ. На макроскопічному рівні СС ПШК починають відмічатися у серці плодів 130,0-135,0 мм ТКД у вигляді тонких поодиноких тяжів (**рис. 1**).

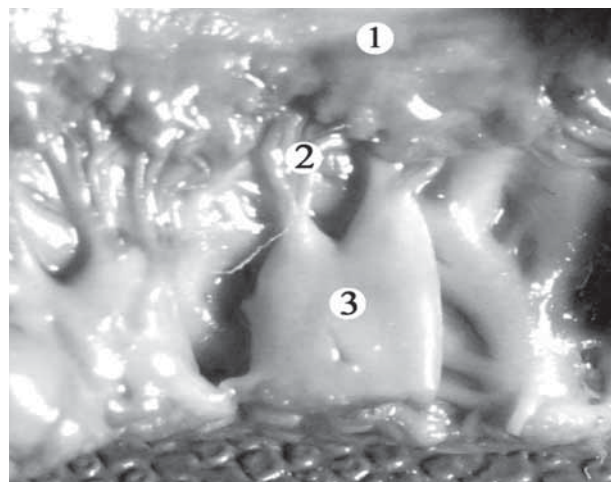


Рис. 1. Тристулковий клапан плода 135,0 мм ТКД.

Макропрепарат. 36. 20*:

1 – стулка клапана; 2 – сухожилкові струни;

3 – соскоподібні м'язи правого шлуночка.

СС МК та ТК серця плодів людини зазвичай відходять від верхівок СМ і фіксуються, як правило до відповідної стулки ПШК. Залежно від місця прикріплення виділено стулкові СС та СС комісуральних зон стулок.

Стулкові СС МК в залежності від фіксації діляться на СС передньої та задньої стулок. СС передньої стулки представлені двома типами СС: потовщеної зони, які фіксуються до шорсткої зони шлуночкової поверхні стулки та опорними що є найдовшими і найтовстшими серед усіх типів СС, які кріпилися до вільного краю і потовщеної зони стулки (рис. 2). СС задньої стулки плодів людини також представлені двома типами СС: потовщеної зони та СС розщеплень задньої стулки що є найтоншими і найніжнішими, які зазвичай віялоподібно кріпилися до розщеплень між її фестонами.

Комісуральні СС фіксуються до вільного краю комісуральних зон стулок та визначають ділянку поділу МК на передню та задню стулки. Комісуральні СС віялоподібно кріпляться до передньо-латеральної та задньо-медіальної комісуральних зон стулок МК

У ТК серця плодів людини спостерігається ще два типи додаткових СС: струни вільного краю та глибокі. СС вільного краю ниткоподібні досить довгі беруть початок від верхівок СМ і фіксуються до вільного краю передньої, задньої та перегородкової стулок ТК. Глибокі СС найдовші вони прикріплюються глибоко до вільного краю трьох стулок зі шлуночкової поверхні, в основному вони поодинокі.

Комісуральні СС віялоподібно кріпляться до комісуральних зон стулок ТК і визначають ділянку поділу ТК на стулки, серед них виділяють: передньо-задні, задньо-перегородкові та передньо-перегородкові.

На основі макроскопічного дослідження серцець плодів встановлено, що при з'єднанні зі стулкою клапана СС на своєму шляху галузяться на струни першого та другого порядку розсіпним або дихотомічним

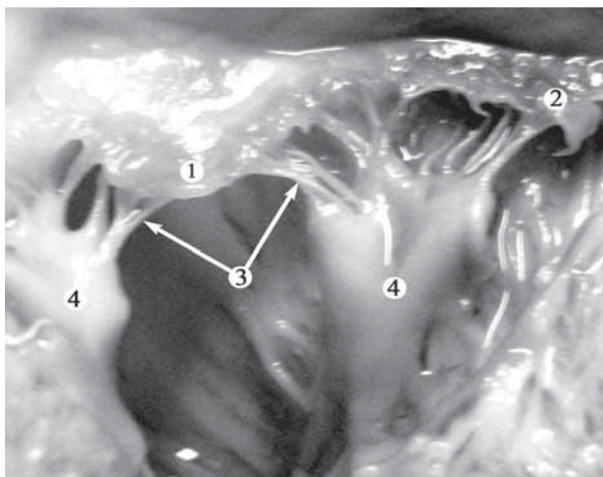


Рис. 2. Мітральний клапан плода 300,0 мм ТКД. Макропрепарат. 3б. 22х:

1 – передня стулка; 2 – задня стулка; 3 – опорні сухожилкові струни; 4 – соскоподібні м'язи лівого шлуночка.

способом. Тому до стулки клапана кріпиться значно більша кількість СС, ніж відходить від СМ.

У результаті проведених досліджень відмічено, що у лівому шлуночку серця плодів від переднього СМ до передньої стулки МК відходить в середньому $3,5 \pm 0,508$ СС першого порядку; СС другого порядку в середньому налічується $12,3 \pm 1,208$. СС першого порядку, що йдуть від заднього СМ до задньої стулки МК у середньому налічується $4,9 \pm 0,995$; СС другого порядку в середньому налічується $20,0 \pm 1,174$.

У правому шлуночку серця плодів від переднього СМ до передньої стулки ТК відходить в середньому $1,8 \pm 0,847$ СС першого порядку; СС другого порядку в середньому налічується $8,8 \pm 1,349$. СС першого порядку, що йдуть від заднього СМ до задньої стулки ТК у середньому налічується $2,2 \pm 1,126$; СС другого порядку у середньому налічується $6,2 \pm 1,375$. СС першого порядку, що відходять від перегородкового СМ до перегородкової стулки ТК, в середньому налічується $2,8 \pm 1,157$; СС другого порядку в середньому налічується $7,6 \pm 1,192$.

При вивченні довжини СС мітрального клапана плодів встановлено, що довжина СС першого порядку, що йдуть до передньої стулки МК, у середньому складає $2,63 \pm 0,718$ мм; довжина СС, що йдуть до задньої стулки – $2,43 \pm 0,626$ мм.

У ТК серця плодів, довжина СС першого порядку, що йдуть до передньої стулки клапана, у середньому складає – $2,97 \pm 0,718$ мм; довжина СС, що йдуть до задньої стулки – $2,93 \pm 0,691$ мм; довжина СС, що йдуть до перегородкової стулки – $2,67 \pm 0,711$ мм.

При світлооптичному дослідженні серцець плодів 81,0-120,0 мм ТКД було виявлено, що до шлуночкової поверхні стулок ПШК прикріплюються СМ, міокард яких плавно переходить у мезенхіму стулки.

В результаті проведення 3D моделювання клапанного апарату серця плода 90,0 мм ТКД виявлено, що СМ безпосередньо переходять у стулки лівого ПШК.

У плодів 125,0 мм ТКД між СМ та стулками ПШК спостерігаються первинні СС у вигляді тонких тяжів. Первинні СС утворені пластом щільно розташованих кардіоміоцитів і невеликою кількістю мезенхімальних клітин, які розташовуються у товщі СС з досить рівномірною щільністю.

У плодів 130,0-135,0 мм ТКД СС являють собою м'язові тяжі, які в подальшому перетворюються на СС у складі яких домінує щільна оформлена сполучна тканина.

За допомогою тривимірної реконструкції клапанного апарату серця плода 135,0 мм ТКД встановлено, що СМ з'єднуються із стулками правого ПШК за допомогою новоутворених СС (рис. 3).

СС ПШК серця у плодів 140,0-170,0 мм ТКД утворені м'язовою та сполучною тканиною, в якій колагенові волокна формуються єдиним пластом, що з'єднує міокард, стулку та СМ.

При вивченні СС ПШК серця плодів людини 180,0-375,0 мм ТКД встановлено, що поверхня СС вкрита ендокардом, що складається з поверхневого шару ендотеліоцитів, які лежать на базальній мембрані.




Рис. 3. Тривимірний модель тристулкового клапана серця плода 135,0 мм ТКД. Червоний колір – соскоподібні м'язи правого шлуночка; жовтий колір – стулки та сухожилкові струни клапана.

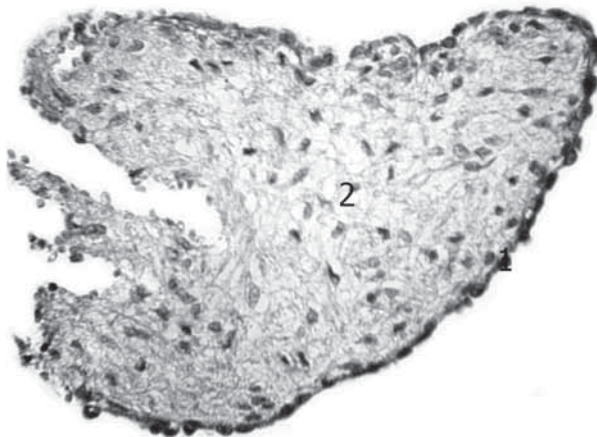


Рис. 4. Експресія CD34 (клон QBEnd 10, фірми DAKO) ендотеліоцитів сухожилкових струн мітрального клапана плода, 29 тижнів пренатального періоду розвитку. Мікрофотографія. 36. : об. 20 \times , ок. 10 \times : 1 – ендотелій; 2 – щільна оформлена волокниста сполучна тканин.

При проведенні імуногістохімічних досліджень СС із використанням антитіл до CD34 (клон QBEnd 10, фірми DAKO) мала місце яскраво виражена позитивна реакція (+++) ендотеліальних клітин, які розташовуючись одним шаром на базальній мембрані, надавали чіткий контур клапану (**рис. 4**).

Під ендотелієм у складі СС локалізувався під-ендотеліальний шар, в якому виявлялись еластичні

волокна у вигляді тонких смужок. Еластичні волокна мали хвилеподібний хід і розташовувались паралельно колагеновим волокнам, які в основі СС мали впорядковане розташування.

Основу СС складали щільно упаковані, прямо-лінійно спрямовані пучки колагенових волокон, між якими залягали густо розташовані клітини фібро-бластичного ряду. Розміщення клітин відносно поверхні сухожилкової струни було досить компактно. Клітини фібробластичного ряду мали рівні контури, неправильну видовжену форму з невеликою кількістю тонких відростків. Ядра клітин були здебільшого овальної або видовженої форми, фарбувалися базофільно (**рис. 5**).

Використання моноклональних антитіл до актину гладких міоцитів (клон 1A4, фірми DAKO) дало можливість виявити у товщі СС, у середній її частині видовжені клітини з тонкими відростками, які концентрувались групами по периферії СС або поодинокі у її товщі. Розташування антигенних детермінант α SMA в цитоплазмі цих клітин вказує на те, що вони містять скоротливі фібрили. Дані клітини мали морфологічну подібність як з гладкими міоцитами, так і з міофібробластиками.

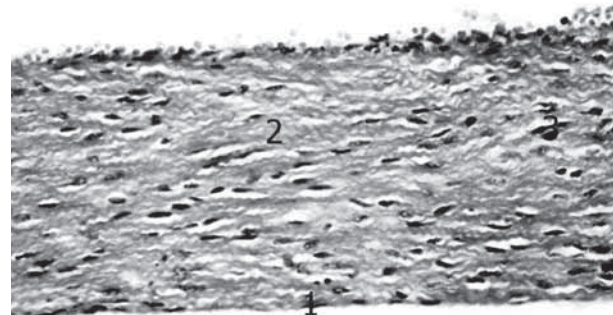


Рис. 5. Поздовжній зріз сухожилкової струни тристулкового клапана плода, 26 тижнів пренатального періоду розвитку. Забарвлення гематоксиліном і еозином. Мікрофотографія. 36. : об. 20 \times , ок. 10 \times : 1 – ендотелій; 2 – волокниста сполучна тканина; 3 – клітини фібробластичного ряду.

У результаті забарвлення гістологічних зрізів СС мітрального та тристулкового клапанів серця плодів за методом Пікро-Маллорі було виявлено, що у товщі СС локалізуються м'язові волокна, які у вигляді яскраво червоних тяжів пронизують всю товщу струни (**рис. 6**).

У місці переходу міокарду верхівки СМ у сполучну тканину СС спостерігались численні дугоподібні судини, які добре помітні на зрізах. Застосування моноклональних антитіл до актину гладких міоцитів (клон 1A4, фірми DAKO) виявило в стінці кровоносних судин гладкі міоцити.

За допомогою імуногістохімічного методу дослідження з використанням моноклональних антитіл до триплету білків нейрофіламентів NF (клон 2F11, фірми DAKO) у товщі СС було виявлено нервові волокна, які проникали у їх товщу за рахунок

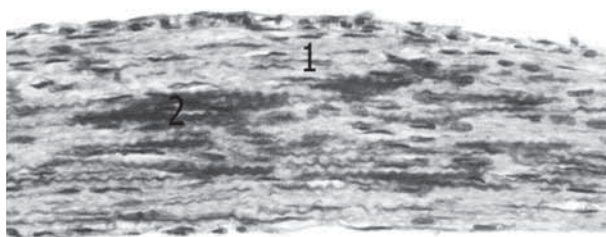


Рис. 6. Поздовжній зріз сухожилкової струни мітрального клапана серця плода, 36 тижнів пренатального періоду розвитку. Забарвлення за методом Пікро-Маллорі. Мікрофотографія. Зб. : об. 15 \times , ок. 10 \times : 1 – пучки колагенових волокон; 2 – м'язові волокна.

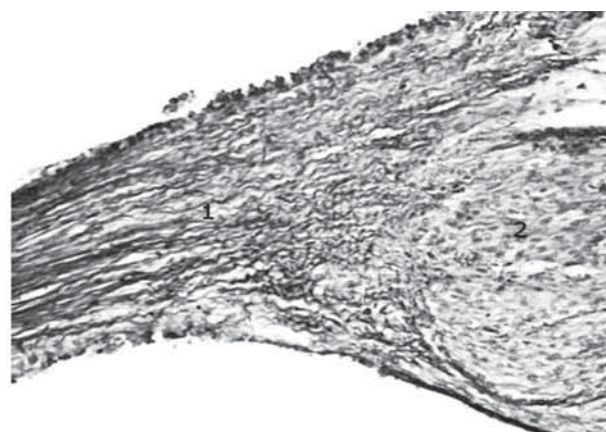


Рис. 7. Поздовжній зріз місця фіксації сухожилкової струни до соскоподібного м'яза мітрального клапана плода, 28 тижнів пренатального періоду розвитку. Забарвлення за методом Ван-Гізеном-Вейгертом. Мікрофотографія. Зб. : об. 10 \times , ок. 10 \times : 1 – колагенові волокна; 4 – м'язові волокна.

своєрідних інтерстиційних прошарків сполучної тканини між м'язовими волокнами. Рівень експресії триплету білків нейрофіламентів NF був незначний (+--).

При дослідженні місця фіксації СС до СМ на верхівці останнього спостерігалися поздовжньо розташовані колагенові волокна, які чергувалися з м'язовими волокнами і, не перериваючись, влітали у товщу СС. Колагенові волокна на верхівці СМ утворювали хвилеподібні пучки, які віялоподібно розходилися у різні напрямки, між ними стрічкоподібно влітали серцеві м'язові волокна (рис. 7).

Висновки. Таким чином, результати дослідження показали, що СС плодів мають вигляд сполучнотканинних тяжів, що відходять від верхівок СМ і фіксуються до стулок ПШК серця. Дослідження, виконані за допомогою світлової мікроскопії показали, що поверхня СС плодів вкрита ендотелієм, їх основу складають щільно упаковані пучки колагенових волокон, між якими залягає велика кількість клітин фібробластичного ряду та клітини поперечно-позмурованої м'язової тканини. Імуногістохімічний метод дослідження дозволив виявити позитивну реакцію на CD34+ ендотеліоцитів, α SMA+ гладких міоцитів та NF+ нейрофіламентів. Отже, сухожилкові струни передсердно-шлуночкових клапанів серця плодів належать до сухожилкових струн фіброзно-м'язового типу.

Перспективи подальших досліджень. Виконане дослідження дозволяє встановити особливості будови сухожилкових струн клапанного апарату серця в нормі, що в подальшому стане підґрунтям для диференціальної діагностики їх патології, зокрема патології клапанного апарату серця.

Література

1. Анатомия сосочковых мышц и сухожильных нитей у плодов / В. А. Козлов, Г. В. Довгаль, В. Ф. Шаторная [и др.] // Материалы IV международного конгресса по интегративной антропологии. – Санкт-Петербург, 2002. – С. 171–172.
2. Зозуля Е. С. Особенности строения предсердно-желудочковых клапанов сердца в онтогенезе человека / Е. С. Зозуля // Український морфологічний альманах. – 2006. – Т. 4, № 4. – С. 30–32.
3. Козлов В. О. Формування клапанного апарату серця в ембріогенезі / В. О. Козлов, В. Ф. Шаторна // Клінічна анатомія та оперативна хірургія. – 2004. – Т. 3, № 3. – С. 21–24.
4. Костиленко Ю. П. Трабекулярные образования и сухожильные хорды левого желудка сердца человека / Ю. П. Костиленко, А. П. Степанчук // Вісник морфології. – 2010. – № 16(1). – С. 66–70.
5. Лобко П. И. Микроскопическая анатомия мясистых трабекул, сосочковых мышц и сухожильных хорд желудочков сердца человека / П. И. Лобко, А. Р. Ромбальская // Клінічна анатомія та оперативна хірургія. – 2010. – Т. 9, № 1. – С. 60–63.
6. Трисветова Е. Л. Малые аномалии сердца / Е. Л. Трисветова, А. А. Бова // Клиническая медицина. – 2002. – Т. 80, № 1. – С. 9–15.
7. Anderson R. N. Anatomy of the human atrioventricular junctions revisited / R. N. Anderson, S. Y. Ho, A. E. Becker // Anatomical Record. – 2000. – Vol. 260. – P. 81–91.
8. Development of the atrioventricular valves: clinico-morphological correlations / M. Kanani, A. F. Moorman, A. C. Cook [et al.] // Ann. Thorac. Surg. – 2005. – Vol. 79, № 5. – P. 1797–1804.

УДК 611. 126. 018:618. 29

МОРФОЛОГІЧНА БУДОВА СУХОЖИЛКОВИХ СТРУН МІТРАЛЬНОГО ТА ТРИСТУЛКОВОГО КЛАПАНІВ СЕРЦЯ ПЛОДІВ ЛЮДИНИ В НОРМІ

Пентелейчук Н. П.

Резюме. Метою дослідження було вивчення морфологічної будови сухожилкових струн передсердно-шлуночкових клапанів серця плодів з використанням макроскопічного, світлооптичного, гістохімічного, імуногістохімічного методів і методу тривимірної комп'ютерної реконструкції.

Матеріалом для дослідження послужили 80 передсердно-шлуночкових клапанів серця плодів 13-40 тижнів пренатального розвитку (81,0-375,0 мм тім'яно-куприкової довжини). Нами встановлено, що місцем фіксації більшості сухожилкових струн у плодів є вільний край стулок передсердно-шлуночкових клапанів серця. Дослідження виконані за допомогою світлової мікроскопії показали, що основу сухожилкових струн складала щільна оформлена волокниста сполучна тканина та серцева м'язова тканина. При імуногістохімічному дослідженні сухожилкових струн спостерігалася позитивна реакція: CD34+; α SMA+ та NF+. У результаті графічної реконструкції отримана просторова модель сухожилкової струни, яка відображала її гістоархітектуру.

Ключові слова: сухожилкові струни, передсердно-шлуночкові клапани серця, плоди.

УДК 611.126.018:618.29

МОРФОЛОГИЧЕСКОЕ СТРОЕНИЕ СУХОЖИЛЬНЫХ ХОРД МИТРАЛЬНОГО И ТРЕХСТВОРЧАТОГО КЛАПАНОВ СЕРДЦА ПЛОДОВ В НОРМЕ

Пентелейчук Н. П.

Резюме. Целью исследования было изучение морфологического строения сухожильных хорд предсердно-желудочковых клапанов сердца плодов с использованием макроскопического, светооптического, гистохимического, иммуногистохимического методов и метода трехмерной компьютерной реконструкции.

Материалом для исследования послужили 80 предсердно-желудочковых клапанов сердца плодов 81,0-375,0 мм ТҚД. Исследования, выполненные с помощью световой микроскопии, показали что основу сухожильной хорды составляла плотная оформленная волокнистая соединительная ткань и сердечная мышечная ткань. При иммуногистохимическом исследовании сухожильных хорд наблюдалась позитивная реакция: CD34+; α SMA+ та NF+. Иммуногистохимический метод исследования сухожильных хорд позволил обнаружить позитивную реакцию CD34+, α SMA+ и NF+.

Ключевые слова: сухожильные хорды, предсердно-желудочковые клапаны сердца, плоды.

UDC 611.126.018:618.29

Morphological Structure of Tendinous Cords of the Mitral and Tricuspid Heart Valves in the Fetuses within the Norm

Peneteleychuk N. P.

Abstract. *Background.* Many fundamental works both of Ukrainian and foreign authors are devoted to the description of the heart valve apparatus, although still there is a number of unknown questions connected with age peculiarities of the structure of its components: cusps, papillary muscles and tendinous cords. Considering the fact that the valve apparatus possesses a big functional exertion and changes with time, learning individual changes of the heart valve apparatus and its components is of great importance.

Objective of the work was to study morphological structure of the tendinous cords of the atrioventricular heart valves in the fetuses using macroscopic, light optic, histochemical, immunohistochemical methods and three-dimensional computer reconstruction method.

Methods were 80 atrioventricular heart valves of the fetuses in 13-40 weeks of the prenatal period of human ontogenesis (81,0-375,0 mm of parietococcygeal length).

Results. The conducted macroscopic examination of the fetal hearts in 180,0-375,0 mm of parietococcygeal length week of the prenatal period of human ontogenesis has found that cusps of the mitral and tricuspid heart valves are connected with the appropriate papillary muscles by means of tendinous cords similar to thin fibrous threads.

The examinations conducted by means of light microscopy showed that the surface of tendinous cords was covered with the endothelium. Under the endothelium in the structure of tendinous cords the sudendothelial layer was localized, where elastic fibers in the shape of thin strips were found. The base of the tendinous cord was composed of close packed, straightly directed bundles of collagen. Immunohistological examination of the tendinous cords found a positive reaction: CD34+; α SMA+ та NF+.

Conclusion. Thus, the results showed that tendinous cords fruits have the form of connective tissue strands departing from the tops of papillary muscles and valves are fixed to the atrioventricular heart valves. The examinations conducted by means of light microscopy showed that the surface of tendinous cords was covered with the endothelium, their base is made by close packed bundles of collagen fibers. A great amount of fibroblastic cells and striated muscular cells is located between them. Immunohistochemical method of examination allowed detecting a positive reaction on CD34+ endotheliocytes, α SMA+ smooth myocytes and NF+ neurofilaments. So tendinous cords atrioventricular valvular fruits belonging to tendon strings fibro-muscular type.

Prospects of further research. The examination conducted allows detection of the structural peculiarities of the tendinous cords of the heart valve apparatus within the norm, which will form the base for differential diagnostics of their pathology, and pathology of the heart valve apparatus in particular.

Keywords: tendinous cords, atrioventricular heart valves, fetus.

Рецензент – проф. Костиленко Ю. П.

Стаття надійшла 05. 02. 2015 р.