

## ПАТОМОРФОЛОГІЯ

©<sup>1</sup>Марковский В. Д., <sup>1,2</sup>Куприянова Л. С.

© УДК 618. 14-053. 18-091. 8-02:618. 3-06:616. 8-009. 24

<sup>1</sup>Марковский В. Д., <sup>1,2</sup>Куприянова Л. С.

## МОРФОЛОГИЧЕСКИЕ ОСОБЕННОСТИ СТРОЕНИЯ МАТКИ ПЛОДОВ ОТ МАТЕРЕЙ С ФИЗИОЛОГИЧЕСКОЙ БЕРЕМЕННОСТЬЮ В РАЗЛИЧНЫЕ СРОКИ ГЕСТАЦИИ

<sup>1</sup>Харьковский национальный медицинский университет МОЗ Украины (г. Харьков)

<sup>2</sup> Харьковский национальный университет внутренних дел МВД Украины (г. Харьков)

Настоящее исследование является фрагментом комплексной научно-исследовательской работы кафедры патологической анатомии Харьковского национального медицинского университета МОЗ Украины «Патологическая анатомия отдельных систем плода и новорожденного от матерей с осложненной беременностью» (№ государственной регистрации 0105U002760), которая входит в координационный план приоритетных направлений, утвержденный Министерством здравоохранения Украины.

**Вступление.** Улучшение репродуктивного здоровья женщин и повышение уровня рождаемости является первостепенной задачей современной медицины [9, 13]. В 1995 году в Украине была разработана программа «Планирование семьи», в рамках которой изучались факторы, способствующие нарушению репродуктивной функции женского организма [11]. Однако основное внимание уделялось влиянию внешней среды, условиям производства и социальным факторам. В 1996 году была разработана «Национальная программа» «Дети Украины», основным направлением которой являлось выявление нарушений нормального развития плода и использование полученных данных в пренатальной диагностике в дальнейшем [12].

Как известно, матка плода структурно и функционально сформирована на ранних этапах органогенеза [5]. Нарушению строения и функционированию органа в дальнейшем могут способствовать заболевания матери и внешние факторы, оказывающие влияние как на организм беременной, так и на плод [1, 2, 3, 7]. Учитывая вышесказанное, необходимо отметить, что ведущей причиной первичного женского бесплодия является нарушение закладки и формирования женских половых органов плода, в частности матки.

Для выявления нарушений в структурной организации и функциональной активности матки плода необходимо изучить морфологические особенности строения органа в различные сроки гестации у плодов от матерей с физиологической беременностью.

**Цель исследования** – выявление морфологических особенностей строения матки плодов от матерей, беременность у которых протекала физиологично в различные сроки гестации.

**Объект и методы исследования.** Объектом исследования послужили 47 наблюдений интранатальной гибели плодов от матерей, беременность у которых протекала физиологично (по данным медицинских карт развития беременности). Все плоды погибли интранатально вследствие острого нарушения маточно-плацентарного кровообращения (преждевременная отслойка нормально расположенной плаценты), а также патологии пуповины (абсолютная короткость пуповины, истинные узлы пуповины, обвитие пуповины вокруг шеи и туловища плода).

В соответствии со сроком гестации материал разделен следующим образом: 20 плодов в сроке 21-28 недель гестации и 27 плодов в сроке 29-40 недель внутриутробного развития.

Проведенные исследования полностью соответствуют законодательству Украины и отвечают принципам Хельсинкской декларации прав человека, Конвенции Союза Европы относительно прав человека и биомедицины (подтверждено заключением комиссии по биоэтике, протокол № 3, 2006 г).

Работа была проведена в соответствии с требованиями «Инструкции о проведении судебно-медицинской экспертизы» (приказ МОЗ Украины № 6 от 17.01.1995), в соответствии с требованиями и нормами, типичным положением по вопросам этики МОЗ Украины № 690 от 23.09.2009 г.

Методы исследования: антропометрический, макроскопический, органометрический, гистологический, гистохимический, морфометрический, статистический.

Антропометрическим методом установлены показатели массы и длины тела плодов. Органометрическим методом определяли длину и массу матки плодов исследуемых групп. После взвешивания и измерения из органов вырезали по три кусочка, которые фиксировали в 10% растворе нейтрального формалина и заливали в парафин.

С приготовленных блоков производили серийные срезы толщиной 1-3 мкм [8], которые окрашивали гистологическим (гематоксилином и эозином) и гистохимическим методом (пикрофуксином по ван-Гизон, ШИК-реакция) [6, 8, 10]. Морфометрическим методом изучены показатели толщины стенки матки, а также основных ее структурных компонентов (эндометрия, миометрия, периметрия). Статистическое исследование проводилось на микроскопе Olympus BX-41 с использованием программ DP-Soft 4 (Version 3:1) и Microsoft Excel [4]. Полученные цифровые данные были обработаны методами вариационной статистики с вычислением: средней арифметической, среднеквадратичного отклонения, достоверности разницы, средней ошибки средней арифметической [14].

**Результаты исследования и их обсуждение.**

Антропометрические показатели плодов в соответствии со сроком гестации представлены в **таблице 1**.

Анализируя данные **таблицы 1**, можно прийти к выводу, что антропометрические показатели плодов, в зависимости от срока гестации, соответствуют физиологической норме [5].

Вне зависимости от срока гестации матка плода располагалась в брюшной полости так, что область наружного маточного зева находилась на уровне линии, соединяющей нижний край лобкового симфиза и наиболее выдающуюся точку мыса крестца. Во всех случаях отмечалось четкое разделение на тело и шейку матки. Тело матки было чечевицеобразным, дно – седловидной формы. Усредненный показатель соотношения длины тела и шейки матки исследуемых плодов составил 1:2,7.

Усредненные показатели массы органа представлены в **таблице 2**.

Анализируя данные **таблицы 2**, можно прийти к выводу, что усредненные показатели массы и длины матки плодов, в зависимости от срока гестации, соответствуют физиологической норме [5].

Обзорное микроскопическое исследование не выявило существенных различий в строении стенки матки плодов в различные сроки гестации. Так, стенка органа была представлена эндометрием, миометрием и периметрием. Граница между слоями четко определялась.

Усредненные показатели толщины стенки матки плодов, а также ее структурных компонентов, в соответствии со сроком гестации, представлены в **таблице 3**.

Анализируя данные **таблицы 3**, можно прийти к выводу, что усредненные показатели толщины стенки, а также основных ее компонентов, в зависимости от срока гестации плода, соответствуют физиологической норме [5].

**Строение стенки матки у плодов в сроке гестации от 21-ой до 28-ми недель.**

Эндометрий матки выстлан однослойным призматическим

**Таблица 1**

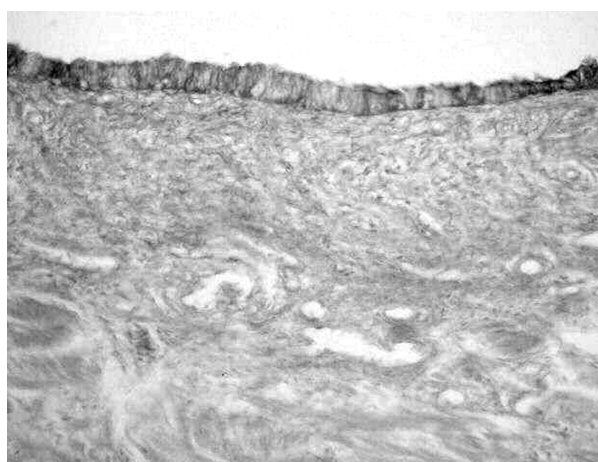
**Антропометрические показатели плодов в соответствии со сроком гестации**

Срок гестации	Масса тела, кг	Длина тела, м
21-28 недель	$535,79 \pm 18,75 \times 10^{-3}$	$26,95 \pm 0,65 \times 10^{-2}$
29-40 недель	$2,71 \pm 0,94$	$47,86 \pm 1,67 \times 10^{-2}$

**Таблица 2**

**Показатели массы и длины матки плодов в соответствии со сроком гестации**

Срок гестации	Масса матки плода, кг	Длина матки плода, м
21-28 недель	$3,28 \pm 0,11 \times 10^{-3}$	$2,69 \pm 0,09 \times 10^{-2}$
29-40 недель	$4,87 \pm 0,17 \times 10^{-3}$	$3,88 \pm 0,14 \times 10^{-2}$



**Рис. 1.** Эндометрий дна тела матки представлен высоким однослойным эпителием с наличием ШИК–положительных включений в базальных отделах цитоплазмы. Интенсивность реакции умеренно выражена. ШИК–реакция, x 200.

эпителием, с умеренным содержанием в цитоплазме ШИК–положительных включений. Интенсивность реакции умеренно выражена (**рис. 1**).


Собственная пластинка образована рыхлой соединительной тканью. В базальном слое эндометрия определяются единичные железы без явлений пролиферации, распространяющиеся на 1/3 от всей толщины эндометрия. Железы покрыты цилиндрическим эпителием, в клетках которого определяются гетерохроматин содержащие ядра.

Миометрий состоит из гладкой мышечной ткани, между пучками которой имеют место мелкие

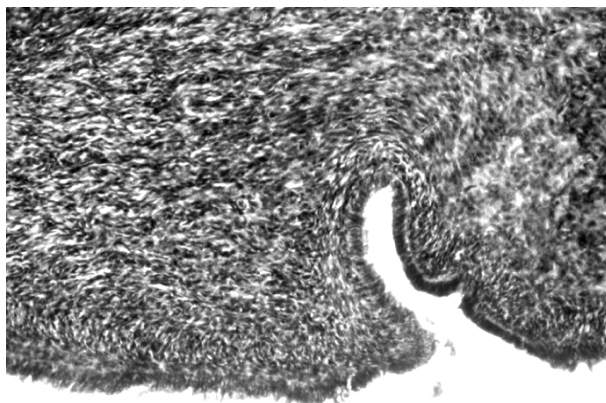
**Таблица 3**

**Показатели толщины стенки матки и ее основных структурных компонентов в соответствии со сроком гестации плодов, м**

Срок гестации	Толщина стенки матки	Толщина эндометрия	Толщина миометрия	Толщина периметрия
21-28 недель	$5,25 \pm 0,18 \times 10^{-3}$	$1,79 \pm 0,06 \times 10^{-3}$	$2,14 \pm 0,07 \times 10^{-3}$	$1,14 \pm 0,04 \times 10^{-3}$
29-40 недель	$7,91 \pm 0,27 \times 10^{-3}$	$2,77 \pm 0,09 \times 10^{-3}$	$3,43 \pm 0,12 \times 10^{-3}$	$1,71 \pm 0,05 \times 10^{-3}$



**Рис. 2.** Хаотичное расположение мышечных волокон в миометрии. Тонкостенные артериолы. Окраска гематоксилином и эозином, х 200.



**Рис. 3.** Компактное расположение мышечных волокон, покрытых высоким цилиндрическим эпителием, с гетерохроматин содержащими, вытянутой формы ядрами. Окраска гематоксилином и эозином, х 100.

соединительнотканые прослойки, окрашенные по ван-Гизон в красноватый цвет. Тонкие мышечные волокна переплетены между собой и располагаются хаотично. Спиралевидные артерии матки с тонкой стенкой, отдельные сосуды слегка спазмированы (рис. 2).

Периметрий представлен рыхлой волокнистой соединительной тканью, местами сращенной с мезотелием.

### **Строение стенки маточной трубы у плодов в сроке гестации от 29-ти до 40-а недель**

Слизистая оболочка дна тела матки представлена базальным слоем, который расположен на внутреннем слое миометрия. В базальном слое эндометрия выявляются железы, покрытые высоким цилиндрическим эпителием. Клетки эпителия содержат вытянутой формы ядра, интенсивно окрашенные гематоксилином.

Миометрий состоит из гладкомышечных волокон, которые, в сравнении с предыдущим сроком гестации, густо расположены и имеют более четкую

направленность. Несмотря на то, что мышечные волокна переплетены между собой, представляется возможным выделить внутренний подслизистый, средний и наружный слои миометрия, а также направление мышечных пучков в них: в подслизистом слое мышечные волокна направлены продольно, в среднем слое – в круговом и косом направлениях. Преобладающая часть мышечных волокон наружного слоя расположена продольно, небольшая часть – циркулярно (рис. 3).

Между мышечными пучками имеют место нежные соединительнотканые прослойки. Спиралевидные артерии матки с тонкой стенкой, отдельные сосуды слегка спазмированы.

Периметрий представлен рыхлой волокнистой соединительной тканью, окрашенной пикрофуксинном по ван-Гизон в красноватый цвет.

По данным современной литературы в сроке гестации 21-28 недель матка плода структурно сформирована полностью. А в более поздние сроки наблюдается становление функциональной активности, что проявляется пролиферативными изменениями в железах, а также формировании слоев миометрия [2, 3].

Проведенное исследование позволило выявить особенности строения матки плода в соответствии со сроком гестации. Установлено, что вне зависимости от срока гестации, стенка матки представлена основными компонентами: эндометрием, миометрием и периметрием. Структурная организация органа завершается к 21-28 неделям гестации, а в сроке 29-40 недель наблюдается становление функциональной активности матки.

### **Выводы.**

1. Выявленные особенности строения стенки матки плодов от матерей с физиологической беременностью соответствуют нормальной гистологической структуре органа плода в сроках гестации 21-28 и 29-40 недель.

2. Установленные особенности строения стенки матки плодов от матерей, беременность у которых протекала физиологично, можно использовать в качестве группы контрольных наблюдений при изучении строения матки плодов от матерей с осложненной беременностью.

3. Учитывая описанные этапы становления структурной зрелости и функциональной активности матки плода в различные сроки гестации, можно сказать, что влияние патологии матери в сроке до 20 недель будет способствовать развитию более грубых изменений в строении стенки матки плода.

4. Вне зависимости от срока гестации, влияние патологии матери, а также повреждающих факторов внешней среды может проявиться в дальнейшем онтогенезе развитием первичного бесплодия.

**Перспективы дальнейших исследований.** В дальнейшем планируется иммуногистохимическим методом выявить особенности строения соединительной ткани в составе основных структурных компонентов стенки матки у плодов в различные

сроки гестации; также установит особенности морфологические особенности строения матки эндотелин-продуцирующей активности сосудистого компонента матки плодов в соответствии с периодом внутриутробного развития; изучить плодов в различные сроки гестации от матерей с осложненной беременностью.

### Литература

1. Апресян С. В. Беременность и роды при экстрагенитальных заболеваниях / С. В. Апресян; под ред. В. Е. Радзинского. – М. : ГЭОТАР-Медиа, 2009. – 457 с.
2. Башмакова Н. В. Роль прогнозирования интранатальных факторов риска / Н. В. Башмакова, Е. Н. Кравченко, В. Г. Лопушанский // Акушерство и гинекология. – 2008. – №3. – С. 57-61.
3. Бодяжина В. И. Гинекология / В. И. Бодяжина, К. Н. Жмакин, Е. И. Кватер [и соавт.]. – Москва : «Медгиз», 1957. – 605 с.
4. Боровков А. А. Математическая статистика / А. А. Боровков. – Москва : «Наука», 1984. – 286 с.
5. Данилов Р. К. Гистология человека в мультимедиа. Учебник для студентов медицинских вузов / Р. К. Данилов, А. А. Клишов, Т. Г. Боровая. – СПб. : ЭЛБИ-СПб., 2004. – С. 306-315.
6. Жакота Д. А. Модернизация методов взятия и подготовки тканей для гистологического исследования / Д. А. Жакота, А. С. Тертычный, Е. А. Рыжов [и соавт.] // Архив патологии. – 2010. – №6. – С. 52-54.
7. Запорожан В. М. Оперативна гінекологія / В. М. Запорожан. – Одеса : Одес. держ. мед. ун-т, 2006. – 448 с.
8. Кононский А. И. Гистохимия / А. И. Кононский. – Киев : «Вища школа», 1976. – 277 с.
9. Лехан В. М. Медико-соціальне обґрунтування, розробка та впровадження інтегрованої системи організації перинатальної допомоги / В. М. Лехан, В. Г. Гінзбург // Вісник проблем біології і медицини. – 2014. – Вип. 4, Т. 4 (116). – С. 277-282.
10. Меркулов Г. А. Курс патогистологической техники / Г. А. Меркулов. – Ленинградское отделение : «Медгиз», 1961. – 339 с.
11. Національна програма «Планування сім'ї», затверджена Постановою Кабінету Міністрів України від 13. 09. 1995 р., № №736.
12. Національна програма «Діти України», затверджена Указом Президента України №63/96 від 18. 01 1996 р.
13. Парашук Ю. С. Бесплодие в браке / Ю. С. Парашук. – Київ «Здоров'я», 1994. – 202 с.
14. Райскина М. Е. Статистическая обработка медицинских данных / М. Е. Райскина, Д. -М. А. Ацялене. – Вильнюс : «Мокслас», 1989. – 102 с.

УДК 618. 14-053. 18-091. 8-02:618. 3-06:616. 8-009. 24

### МОРФОЛОГІЧНІ ОСОБЛИВОСТІ БУДОВИ МАТКИ ПЛОДІВ ВІД МАТЕРІВ З ФІЗІОЛОГІЧНОЮ ВАГІТНІСТЮ У РІЗНІ СТРОКИ GESTAЦІЇ

Марковський В. Д., Купріянова Л. С.

**Резюме.** В ході комплексного дослідження встановлено, що у плодів в терміні гестації 21-28 тижнів матка плода структурно сформована повністю, а на більш пізніх термінах відзначається становлення її функціональної активності. Це свідчить про те, що вплив патології матері на ранніх термінах вагітності призведе до більш грубих порушень в структурі матки. Вплив патології матері або ушкоджуючих факторів зовнішнього середовища, незалежно від строку гестації, може сприяти у подальшому розвитку первинного безпліддя. Описані морфологічні особливості будови маткових труб плодів від матерів з фізіологічною вагітністю відповідно до терміну гестації можна використовувати в якості групи контрольних спостережень при вивченні будови органів плодів від матерів з ускладненою вагітністю.

**Ключові слова:** фізіологічна вагітність, плод, матка, морфологічні особливості будови.

УДК: 618. 14-053. 18-091. 8-02:618. 3-06:616. 8-009. 24

### МОРФОЛОГИЧЕСКИЕ ОСОБЕННОСТИ СТРОЕНИЯ МАТКИ ПЛОДОВ ОТ МАТЕРЕЙ С ФИЗИОЛОГИЧЕСКОЙ БЕРЕМЕННОСТЬЮ В РАЗЛИЧНЫЕ СРОКИ GESTAЦИИ

Марковский В. Д., Куприянова Л. С.

**Резюме.** В результате проведенного комплексного исследования морфологического строения матки плодов в различные сроки гестации от матерей с физиологической беременностью было показано, что в сроке 21-28 недель внутриутробного развития структурно орган сформирован полностью, а в дальнейшем – в сроке от 29 до 40 недель происходит становление функциональной активности матки плода. Выявленные особенности строения фетальной матки свидетельствуют о том, что влияние патологии матери в сроке до 20 недель будет способствовать развитию более грубых изменений в строении стенки органа плода. Однако вне зависимости от срока гестации, влияние патологии матери, а также повреждающих факторов внешней среды может проявиться в дальнейшем онтогенезе развитием первичного бесплодия. Описанные морфологические особенности строения матки плодов от матерей с физиологической беременностью в соответствии со сроком гестации можно использовать в качестве группы контрольных наблюдений при изучении строения органов плодов от матерей с осложненной беременностью.

**Ключевые слова:** физиологическая беременность, плод, матка, морфологические особенности строения.

UDC 618. 14-053. 18-091. 8-02:618. 3-06:616. 8-009. 24

### **The Morphological Features of the Structure of the Uterus Fetuses from Mothers with Physiological Pregnancy at Different Stages of Gestation**

**Markovskiy V. D., Kupriyanova L. S.**

**Abstract.** *The purpose of research* – identification of morphological features of uterine fetuses from mothers whose pregnancies proceeded at different physiological stages of gestation.

*The object of the study* were 47 cases of intrapartum fetal deaths to mothers whose pregnancies proceeded physiological (according to the medical records of the pregnancy). All fetuses have died due to acute intrapartum violation uteroplacental circulation (abruptio placentae), and umbilical cord pathology (absolute short umbilical cord, true knots of the umbilical cord, cord entanglement around the neck and body of the fetus). In according with gestational age material is divided as follows: 20 fetuses at term 21-28 weeks of gestation and 27 fetuses at term 29-40 weeks of fetal development.

*Methods:* anthropometric, macroscopic, organometric, histologic, histochemical, morphometric, statistical.

*Results and discussion* – anthropometric indices fetuses, depending on the gestational age, the normal physiological range. Regardless of the gestational age of the fetus uterus was placed in the abdominal cavity. Averages of weight and length of the fetuses of the uterus, depending on gestational age, the normal physiological range. Wall body was presented the endometrium, myometrium and the perimetrium. The boundary between the layers clearly defined.

The study revealed the structural features of the uterine fetus according to gestational age. It was found that, regardless of gestational age, the wall of the uterus shows the main components: endometrium, myometrium and perimetrium.

Averages wall thickness, as well as its main components, depending on the gestational age of the fetus, the normal physiological range

The structural organization of the body is completed by 21-28 weeks of gestation, and in the period 29-40 weeks observed the formation of the functional activity of the uterus.

According to current literature in the 21-28 weeks of gestation fetal uterus structurally fully developed. And in later periods observed the formation of functional activity, which is manifested proliferative changes in the glands, as well as the formation of the layers of the myometrium.

*Conclusions.* 1. Identified structural features of the uterine wall fruit from mothers with physiological pregnancy correspond to normal histological structure of the body of the fetus in gestation 21-28 and 29-40 weeks. 2. Established by the structural features of the uterine wall fruit from their mothers, pregnancy who proceeded physiological, can be used as a control group of observations in the study of the structure of the uterus fetuses of mothers with pregnancy complications. 3. In consideration of the maturity stages of formation of structural and functional activity of the fetus in the uterus different stages of gestation, we can say that the impact of disease in the mother for up to 20 weeks will help to develop a more gross changes in the structure of the wall of the uterus fetus. 4. Regardless of gestational age, the influence of pathology mother, as well as damaging environmental factors may occur in the future development of the ontogeny of primary infertility.

**Keywords:** normal pregnancy, the fetus, the uterus, the morphological features of the structure.

*Рецензент – проф. Старченко І. І.*

*Стаття надійшла 06. 02. 2015 р.*