

СИСТЕМНАЯ СКЛЕРОДЕРМИЯ У ДЕТЕЙ: ДВА КЛИНИЧЕСКИХ СЛУЧАЯ

Запорожский государственный медицинский университет

(г. Запорожье)

elenafpo@gmail.com

Системная склеродермия (ССД), или системный склероз, относится к склеродермической группе болезней. Представляет собой прогрессирующее полисиндромное заболевание с характерными изменениями кожи, опорно-двигательного аппарата, внутренних органов (легкие, сердце, пищеварительный тракт, почки) и распространенными васоспастическими нарушениями по типу синдрома Рейно [3].

Этиология ССД сложна и недостаточно изучена. Предполагается мультифакториальный генез патологии, обусловленный взаимодействием неблагоприятных экзо- и эндогенных факторов (инфекции, охлаждение, вибрации, травмы, стресс, эндокринные нарушения, химические агенты, лекарственные препараты) с генетической предрасположенностью к заболеванию.

В патогенезе ССД решающую роль играют нарушения иммунитета (клеточного и гуморального), что ведет к повышению коллагено- и фиброзообразования и нарушению микроциркуляции с активацией и пролиферацией эндотелия и гладкомышечных клеток, редупликацией базальных мембран, утолщением стенки и сужением просвета микрососудов, вазоспазмом, агрегацией форменных элементов, стазом, развитием облитерирующей микроангиопатии. Последнее, в свою очередь, приводит к дальнейшей активации иммунной системы и фибробластов, замыкает порочный круг прогрессирования болезни.

В классификации выделяют 5 клинических форм ССД [1]:

1. диффузную (генерализованное поражение кожи и висцеральные поражения – ЖКТ, сердце, легкие и почки);

2. лимитированную (повреждение кожи преимущественно на кистях и лице), или CREST-синдром (кальциноз, синдром Рейно, эзофагит, склеродактилия, телеангиэктазии);

3. overlap-, или перекрестный, синдром – сочетание ССД с признаками дерматомиозита, ревматоидного артрита или системной красной волчанки;

4. преимущественно висцеральную (доминирует поражение сердца, легких, ЖКТ, почек и сосудов, а изменения кожи минимальны или отсутствуют);

5. ювенильную с началом заболевания до 16 лет [4]. Эта форма имеет особую клиническую картину и проявляется очаговым поражением кожи и гемиформой, стертым синдромом Рейно, суставным синдромом с развитием контрактур, формированием аномалии развития конечности. Висцеральная патология не выражена, преобладают функциональные нарушения. Течение заболевания хроническое, у 2/3 больных благоприятная его эволюция.

Варианты течения ССД:

– *острое* – стремительный фиброз кожи, подлежащих тканей и внутренних органов наряду с сосудистой патологией, в т. ч. по типу острой нефропатии;

– *подострое* – проявляется плотным отеком кожи, рецидивирующим полиартритом, полимиозитом, полисерозитом, висцеральной патологией; обнаруживается увеличение СОЭ, содержания С-реактивного белка, фибриногена, а2- и у-глобулинов, положительные антинуклеарный и ревматоидный факторы;

– *хроническое* – прогрессирует на протяжении ряда лет, проявляется синдромом Рейно, постепенно развивающимися уплотнениями кожи и периартикулярных тканей, образованием контрактур, остеолизом, склеротическими изменениями внутренних органов; лабораторные показатели остаются в пределах нормы.

Выделяют 3 стадии ССД: I – начальная (выявляются 1–3 локализации болезни); II – генерализации (полисиндромная); III – поздняя (терминальная, при формировании недостаточности органов и систем)

Степени активности заболевания: I – минимальная (преимущественно хроническое течение заболевания), II – умеренная (подострое течение и обострения хронического течения), III – максимальная (острое и подострое течение).

Клиническая картина ССД полиморфна и полисиндромна, развивается чаще исподволь в виде синдрома Рейно, артралгий, уплотнения кожи и подлежащих тканей.

Клинические проявления ССД:

1. Поражение кожи – очаговые или тотальные отек, индурация, атрофия дистальных отделов конечностей, лица; сосудистые и трофические нару-

Классификационные критерии ювенильной ССД (Zulian F. соавт., 2007)

Большой критерий – обязательный	Проксимальный склероз/индурация кожи
Малые критерии	
Кожные проявления	Склеродактилия
Периферические сосуды	Синдром Рейно, дигитальные язвы кончиков пальцев, типичные изменения при капилляроскопии
Поражение ЖКТ	Дисфагия, гастроэзофагеальный рефлюкс
Вовлечение сердца	Аритмия, сердечная недостаточность
Почечные проявления	Острый склеродермический криз, вновь начавшаяся артериальная гипертензия
Респираторный тракт	Легочной фиброз (КТВР/рентгенография), легочная гипертензия, снижение диффузионной функции легких
Скелетно-мышечная система	Крепитация сухожилий, артрит, миозит
Неврологические проявления	Синдром карпального канала, невропатии
Серологические маркеры	АНФ, специфичные для ССД аутоантитела, АЦА, антифибриллиновые, анти-РНК-полимераза I и III

шения, телеангиэктазии, склеродактилия; гиперпигментация и сухость кожи, гиперкератоз, поражение слизистых оболочек (конъюнктивит, атрофический ринит, стоматит, фарингит) и желез. В зависимости от степени индурации выделяют 2 клинические формы ССД: лимитированную (при которой поражаются кисти и лицо) и диффузную (при которой процесс распространяется также и на туловище).

2. Синдром Рейно в 95% первоначальный симптом ССД.

3. Поражение опорно-двигательного аппарата – полиартралгии, полиартриты с преобладанием фиброзных изменений и отсутствием выраженной деструкции суставов; фиброзный интерстициальный миозит или миопатии; остеолит чаще ногтевых фаланг и кальциноз мягких тканей преимущественно в области пальцев рук и периартикулярно (синдром Тибьержа-Вейссенбаха). Кальциноз мягких тканей является частью CREST-синдрома, обозначающего сочетание кальциноза, синдрома Рейно, поражения пищевода, склеродактилии, и телеангиэктазии как вариант ССД с хроническим течением и лимитированным поражением кожи.

Висцеральная патология:

- поражение ЖКТ в виде эзофагита (с дисфагией, диффузным расширением пищевода, сужением в нижней трети, ослаблением перистальтики и ригидностью стенок), стриктур, грыж пищеводного отверстия, дуоденита, синдрома нарушения всасывания;

- поражение органов дыхания в виде фиброзирующего альвеолита и диффузного пневмофиброза с преимущественной локализацией в базальных отделах легких, а также наличием спаечного процесса и утолщением плевры;

- поражение сердца в виде кардиомегалии, нарушения ритма и проводимости, снижение сократительной функции миокарда, инфарктоподобные изменения на ЭКГ, поражения эндокарда клапанов, перикардита;

- поражение почек в виде острой или хронической нефропатии;

- поражение нервной системы в виде полинейропатии.

Лабораторные исследования имеют относительную диагностическую ценность, кроме специфических для ССД aNTH-Scl-70-антител (острое течение заболевания), ALIA (лимитированная форма и хроническое течение ССД) и анти-РНК-антител (подострое течение и перекрестные формы ССД).

Для диагностики ювенильной ССД существуют отдельные критерии [5,7] (табл.). У больного в возрасте до 16 лет ювенильная ССД может быть диагностирована, если в клинике присутствуют большой

критерий и как минимум два малых. Специфичность критериев – 96%, чувствительность – 90%. Критерии диагноза ювенильной ССД – более «жесткие», чем диагностические критерии у взрослых. Для установления диагноза ювенильной ССД обязательным является не только наличие проксимальной склеродермы, но и двух малых признаков. Это связано с необходимостью исключать состояния, при которых у детей может встречаться диффузное уплотнение кожи, – эозинофильный фасциит, прогерия, фенилкетонурию или пансклеротическую морфею. В этом плане важную роль играют серологические аутоиммунные маркеры.

Прогноз ССД зависит от формы и течения заболевания, возраста начала болезни.

Лечение больных ССД [5,6] должно быть ранним, патогенетическим, комплексным, длительным. В терапии используют антифиброзные (D-пеницилламин, унитиол, лидаза, глюкокортикоиды), сосудистые (нифедипин, каптоприл, вазапостан), противовоспалительные, иммуносупрессивные препараты (циклофосфан, метотрексат), дезагреганты (трентал, курантил), локальное, реабилитационное и симптоматическое лечение.

У детей истинная частота ССД не известна. Несмотря на отсутствие официальных статистических данных, можно утверждать, что больных с таким аутоиммунным заболеванием, как очаговая склеродермия, становится все больше и протекает это заболевание агрессивнее [2]. В г. Запорожье в настоящее время на учете состоит 4 ребенка с диагнозом ССД. Несмотря на то, что в медицинской литературе опубликовано много работ, посвященных ССД, диагностика заболевания в детском возрасте

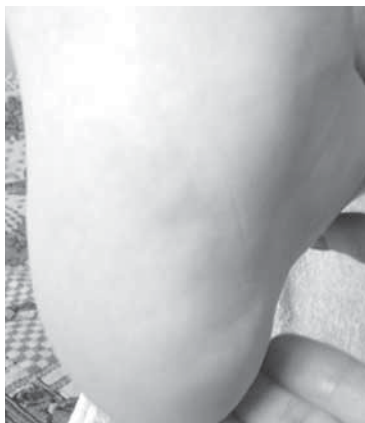

Рис. 1.

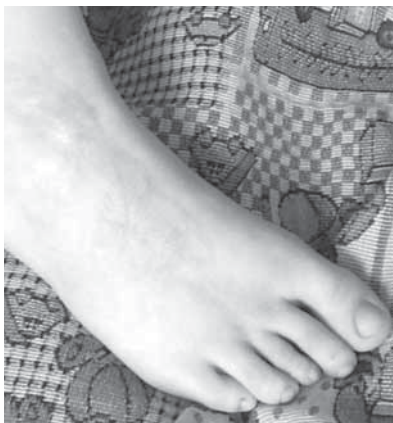

Рис. 2.

продолжает вызывать трудности у практических врачей. В связи с чем мы представляем вниманию читателей два клинических случая ССД у детей.

Клинический пример 1. Мальчик М, 8 лет поступил в ревмокардиологическое отделение с жалобами на боль в правой пятке при ходьбе, уменьшение размеров и деформацию 3 пальца правой стопы, пятна гиперемии на стопе.

Из анамнеза: родители обратили внимание, что с 3-хлетнего возраста у ребенка 3 палец правой стопы отстает в развитии, кожа над этим пальцем сухая. Мальчик осмотрен педиатром, хирургом, дерматологом, генетиком в поликлинике. Выставлен диагноз: Атопический дерматит. Получал местное лечение. Позже на тыле стопы появилось пятно гиперпигментации и уплотнения кожи линейной формы, затем – такие же пятна, но округлой формы на пятке и в области «подушечки» стопы. За 2 мес. до госпитализации ребенок стал прихрамывать на правую ногу из-за возникшей болезненности в области пятки. Осмотрен ортопедом, заподозрена склеродермия, направлен в стационар.

При объективном осмотре: Температура 36,6 С. Психо-моторное и физическое развитие соответствует возрасту, кожные покровы розовые, на правой стопе обнаруживаются участки гиперпигментации и уплотнения кожи округлой формы до 4 см в диаметре в области плюсны и на пятке (рис. 1), на тыле – участок линейной формы длиной до 10 см (рис. 2). 3 палец правой стопы розовый, уменьшен в размере, деформирован (рис. 2), положительный симптом трения сухожилий этого пальца – крепитация при активниx сгибательно-разгибательных движениях. В легких везикулярное дыхание. Границы сердца в пределах возрастной нормы. Тоны сердца ритмичны, четкие ЧСС 84 уд/мин. Живот мягкий, безболезненный. Рентгенологически: акроостеолиз фаланг 3 пальца.

Результаты лабораторных исследований (клинический анализ крови, мочи, биохимический анализ крови, острофазовые показатели) в пределах нормы. Креатинкиназа общая – 169,66 ЕД/л (норма < 247). Антитела к центромере В – 1,65 ЕД/мл (норма < 10). На ЭКГ – вольтаж достаточный,

ритм синусовый, нарушение процессов реполяризации в миокарде желудочков. УЗИ сердца, органов гепатобилиарной системы (ГБС) – без патологии. Рентгенография стоп в прямой проекции: остеопороз и атрофия средней фаланги 3 пальца правой стопы на фоне склеродермии. Рентгенография органов грудной клетки: признаки склеротических изменений в легких (рис. 3). Согласно рабочей классификации (Zulian F. соавт. 2007) больному выставлен диагноз: Системная склеродермия, ювенильная форма, хроническое течение, начальная стадия,

1 ст. активности. Назначено лечение – нифедипин, трентал, унитиол, купренил, мазь «Контрактубекс», электрофорез с лидазой на тыл стопы, массаж. При амбулаторном обследовании через 2 месяца – динамика слабopоложительная, новых кожных изменений нет, кожа в области гиперпигментации и фиброза на тыле стопы эластичнее, движения в 3 пальце правой стопы в полном объеме.

Клинический пример 2. Девочка О., впервые поступила в стационар в 5 лет с жалобами на очаговые изменения на коже в виде уплотнений, атрофии, гиперпигментации, боли в суставах с нарушением их функции. Болеет в течение года, за помощью

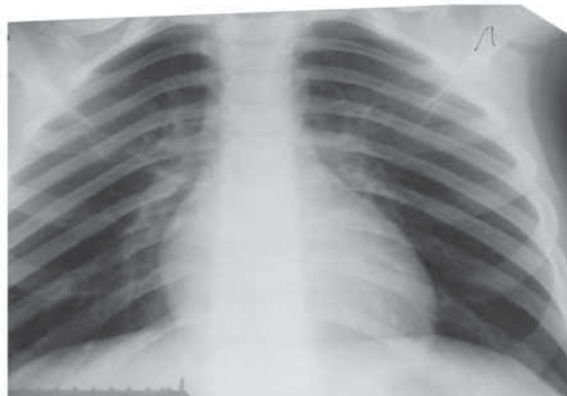


Рис. 3.

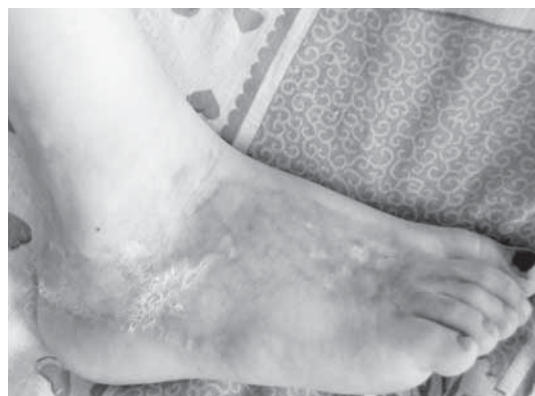

Рис. 4.

не обращались. Результаты лабораторных исследований выявили отклонение от нормы: СОЭ 30 мм/ч, тимоловая проба – 17,9 ед, С-реактивный белок+++, КФК 991,0 нМ/(с. л)(норма до 100), ревмофактор++, антитела к ДНК суммарные – 91,3 МЕ/мл (норма до 25), антинуклеарные антитела суммарные 3,52 ЕД (норма до 0,9). На ЭКГ вольтаж достаточный, ритм синусовый, метаболические изменения в миокарде. УЗИ органов ГБС – гепатомегалия. На рентгенограмме органов грудной клетки – легочной рисунок усилен, корни тяжисты, справа (S10) участок пневмофиброза.

Выставлен диагноз: Системная склеродермия, ювенильная форма, диффузное поражение кожи, суставной синдром, стертый синдром Рейно, очаговый пневмофиброз справа (S 10), реактивный гепатит, подострое течение. Назначено лечение: преднизолон, диклофенак, нифедипин, дипиридабол, лидаза, унитиол, массаж, лечебная физкультура.

Повторные плановые госпитализации в возрасте 6 и 7 лет. Сохранялись прежние жалобы, появилось ограничение движений в межфаланговых суставах кистей. В результатах лабораторных исследований продолжали выявлять умеренное повышение тимоловой пробы до 4,3 ед., ревмофактора++, суммарных антител к ДНК – 82,6 МЕ/мл (норма до 25) и суммарных антинуклеарных антител 1,82 ЕД (норма до 0,9). На ЭКГ регистрировались умеренные метаболические изменения в миокарде, на УЗИ органов ГБС – умеренная гепатомегалия, на рентгенограмме органов грудной клетки – признаки пневмофиброза. Продолжала получать метипред, купренил, унитиол, нифедипин, нейровитан, мазь «Контрактубекс». В терапию добавлен метотрексат.

Последняя госпитализация в возрасте 8 лет с прежними жалобами. Динамика заболевания слабоотрицательная. Объективно: очаговые множественные изменения кожи (рис. 4-7) в виде уплотнений, участков гипо- и гиперпигментации, кератоза, плотных отеков, нарушение эластичности кожи, рубцовые изменения, умеренные мышечно-сухожильные контрактуры в межфаланговых суставах кистей, стоп, лучезапястных суставах. В легких дыхание везикулярное, деятельность сердца ритмичная, тоны приглушены, живот мягкий, безболезнен, печень не увеличена. Лабораторные исследования: сохраняется повышение тимоловой пробы до 5,4 ед, суммарных антител к ДНК – 109,7 МЕ/мл (норма до 25) и суммарных антинуклеарных антител 5,93 ЕД (норма до 0,9). ЭКГ: вольтаж достаточный, ритм синусовый, нарушение процессов реполяризации в миокарде желудочков. УЗИ органов ГБС – патологии не выявлено. На рентгенограмме органов грудной клетки – локальный пневмофиброз S10 с двух сторон (рис. 8). Продолжает получать комплексную терапию.

Вывод. Представленные случаи ювенильной формы ССД показательны, представляют два варианта течения и активности патологического процесса. Учитывая редкую встречаемость ССД у детей, сложность диагностики, описанные примеры будут полезны врачам различных специальностей, расширит их представление о патологии, насторожит в отношении ее своевременной диагностики.

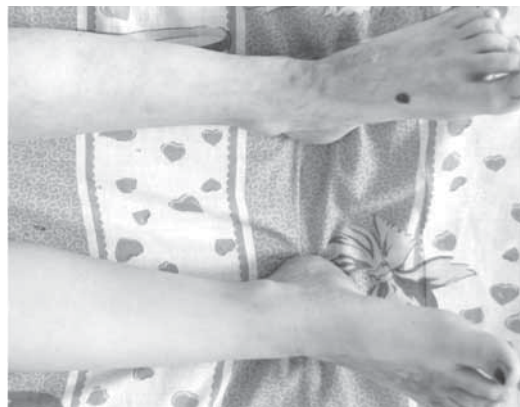

Рис. 5.

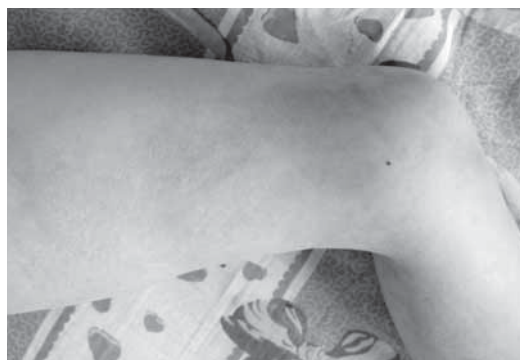

Рис. 6.

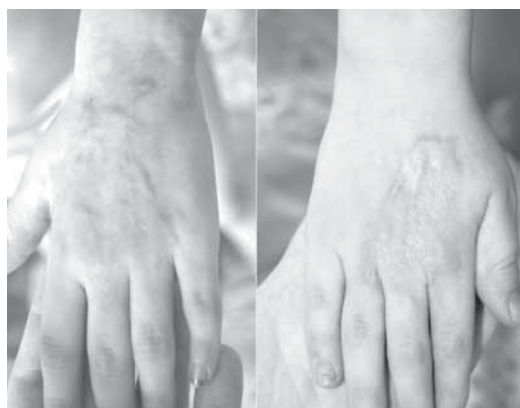

Рис. 7.

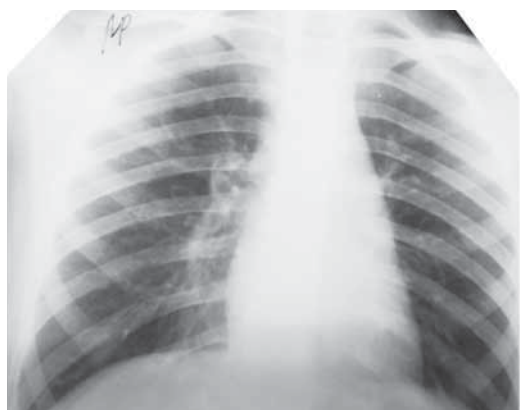

Рис. 8.

Литература

1. Ананьева Л. П. Основные формы системной склеродермии : особенности клиники и диагностики / Л. П. Ананьева // Русский мед. журнал. – 2013. – № 6. – С. 320-321.
2. Галямова Ю. А. Очаговая склеродермия / Ю. А. Галямова // Леч. врач. – 2008. – № 05/08.
3. Гусева Н. Г. Системная склеродермия. В кн. : Ревматология. Национальное руководство / Н. Г. Гусева. М. : 2008. – С. 447–466.
4. Panda S. Scleroderma in children : emerging management issues / S. Panda // Indian J. Dermatol. Venereol. Leprol. – 2010. – Vol. 76 (4) . – P. 348-356.
5. Rosenkranz M. E. Systemic and localized scleroderma in children: current and future treatment options / M. E. Rosenkranz, L. M. Agle, P. Efthimiou, T. J. Lehman // Paediatr. Drugs. – 2006. – Vol. 8 (2). – P. 85-97.
6. Zandman-Goddard G. New therapeutic strategies for systemic sclerosis--a critical analysis of the literature / G. Zandman-Goddard, N. Tweezer-Zaks, Y. Shoenfeld // Clin. Dev. Immunol. – 2005. – Vol. 12 (3). – P. 165-173.
7. Zulian F. The Pediatric Rheumatology European Society/American College of Rheumatology/European League against Rheumatism provisional classification criteria for juvenile systemic sclerosis / F. Zulian, P. Woo, B. H. Athreya [et al.] // Arthritis Rheum. – 2007 – Vol. 57 (2). – P. 203-212.

УДК 616. 5-004-053. 2

СИСТЕМНА СКЛЕРОДЕРМІЯ У ДІТЕЙ: ДВА КЛІНІЧНІ ВИПАДКИ

Подліанова О. І.

Резюме. У статті викладені сучасні дані про клінічні прояви та діагностику системної склеродермії. Описано два клінічних випадка ювенільної форми системної склеродермії, що представляють два варіанти перебігу та активності патологічного процесу. Враховуючи не високу розповсюдженість патології у дітей, складність діагностики, описані приклади будуть корисні лікарям різних спеціальностей.

Ключові слова: ювенільна системна склеродермія, діти.

УДК 616. 5-004-053. 2

СИСТЕМНАЯ СКЛЕРОДЕРМИЯ У ДЕТЕЙ: ДВА КЛИНИЧЕСКИХ СЛУЧАЯ

Подлианова Е. И.

Резюме. В статье изложены современные данные про клинические проявления и диагностику системной склеродермии. Описаны два клинических случая ювенильной формы системной склеродермии, представляющие два варианта течения и активности патологического процесса. Учитывая редкую встречаемость патологии у детей, сложность диагностики, описанные примеры будут полезны врачам различных специальностей.

Ключевые слова: ювенильная системная склеродермия, дети

UDC 616. 5-004-053. 2

Systemic Sclerosis in Children: Two Clinical Cases

Podlianova E. I.

Abstract. Systemic sclerosis (SS) is a progressive disease with polysyndrom characteristic changes in the skin, locomotor system, internal organs and widespread violations of the type of vasospastic Raynaud's phenomenon. It is assumed there is multifactorial genesis of pathology due to the interaction of adverse exogenous and endogenous factors with a genetic predisposition to the disease. In the pathogenesis of SS the key role is played by impaired immunity, leading to the increase in collagen and fibroformations, changes in the microcirculation with the activation and proliferation of endothelial and smooth muscle cells, obliterating the development of microangiopathy. This in turn leads to a further activation of the immune system and fibroblasts that vicious circle of disease progression. From 5 clinical forms of SS in pediatrics the most common is with juvenile onset before 16 years of age, focal lesions of skin and gemiforms, erased by Raynaud's phenomenon, articular syndrome with the development of contractures, the formation of abnormal development of limbs, unexpressed visceral pathology. They distinguish acute, subacute and chronic course; three stages and the degree of disease activity. To put the diagnosis of juvenile SS for the patient under the age of 16 the presence of proximal scleroderma and two small signs of the following are obligatory: sclerodactyly, Raynaud's phenomenon, digital tip ulcers, dysphagia, gastroesophageal reflux, arrhythmias, pulmonary fibrosis et al. Serological markers of autoimmunity play the important role here too: antinuclear antibodies, sc-selective autoantibodies (anticentromere, anti-topoisomerase I [Scl-70], antifibrillar, anti-PM-Scl, antifibrillin or anti-RNA polymerase I or III).

In children, the true frequency of SS is not known. In Zaporozhye 4 children with the diagnosis of SS are currently registered. Despite the fact that in medical literature there are a lot of published works on the SS, the diagnosis of this illness in children continues to cause difficulties for doctors-practitioners. Therefore we are presenting to our readers the two clinical cases of SS in children. The first example is the story of the boy's (M., 8 years old) illness. He appealed with the complains of pain in his right heel while walking, reduced size and deformation of the

third finger on his right foot, redness and hyper pigmentation of round and linear form on the foot. As the result of the examination the diagnosis is the following: Systemic scleroderma, juvenile form, a chronic course, the initial stage, 1 degree activity. Noteworthy that the serological autoimmune markers were negative. During the therapy he received antifibrotic, cardiovascular, anti-inflammatory drugs, disaggregants, local treatment. The second example -a girl, O., 8 years old. Complaints against multiple focal changes in the skin in the form of seals, areas of hypo- and hyperpigmentation, keratosis, dense edema, skin elasticity, scarring, moderate muscle-tendon contracture in the interphalangeal joints of the hands, feet, wrist joints. The chest radiograph shows local fibrosis S10 on both sides. She is being monitored for 5 years with the diagnosis of Systemic scleroderma, juvenile form, diffuse lesion of the skin, joints syndrome, Raynaud's phenomenon, focal fibrosis (S10) on both sides, reactive hepatitis, subacute course. During the entire observation period the increased rates of autoimmune markers are preserved: total antibodies to DNA 3-4 times higher and total antinuclear antibodies by 5-6 times. In contrast to the first patient, the girl's treatment includes corticosteroids and immunosuppressants.

The presented cases of juvenile SS are indicative. They represent the two variants of the pathological process activity and flow. Taking into consideration the rare occurrence of SS in children and the complexity of the diagnosis the described examples will be useful for doctors of various specialties.

Keywords: juvenile systemic sclerosis, children.

*Рецензент – проф. Пеший М. М.
Стаття надійшла 27. 02. 2015 р.*