ПАТОМОРФОЛОГІЯ

© Вотева В. Е.

УДК: 616.831 – 006 – 018.5

Вотева В. Е.

ОСОБЕННОСТИ РАСПРЕДЕЛЕНИЯ ОПУХОЛЬ-АССОЦИИРОВАННЫХ МАКРОФАГОВ В МЕНИНГИОМАХ ГОЛОВНОГО МОЗГА

Запорожский государственный медицинский университет (г. Запорожье)

vanda.voteva@yandex.ru

Проведенное исследование является частью комплексной научно-исследовательской работы кафедры патологической анатомии и судебной медицины Запорожского государственного медицинского университета по теме «Новые технологии ранней диагностики онкологических, нейро-эндокринных, сердечно-сосудистых, церебро-васкулярных, аутоиммунных и инфекционных заболеваний», № государственной регистрации 0106U003709.

Вступление. Менингиомы головного мозга являются одними из наиболее распространенных опухолей ЦНС у взрослого населения [1,7]. Необходимость поиска новых стратегий лечения менингиом привела к исследованиям в области взаимодействия опухоли и иммунной системы [1,3,10]. Ранее сообщалось, что присутствие иммуноклеточных инфильтратов в таких опухолях, как рак легкого, меланома, рак яичника и колоректальный рак, может существенно влиять на клинический прогноз заболевания [9]. Среди других первичных опухолей мозга экспериментальные исследования в области применения иммунотерапии проводятся в глиомах [5].

Хотя сами менингиомы в основном состоят из опухолевых клеток, имеются сведения о наличии инфильтрации воспалительными и нормальными реактивными клетками (например, макрофагами/клетками микроглии и лимфоцитами) в опухолевой ткани менингиом [1,3,8]. В свою очередь, необходимо принять во внимание, что поведение опухоли зависит не только от цитогенетики, но также от опухолевого микроокружения, представленного иммунными клетками, которые могут как поддерживать рост опухоли, так и угнетать его. В этом отношении изучение роли инфильтрирующих опухоль иммунных клеток становится особенно актуальным в плане определения прогноза и возможного внедрения методов иммунотерапии.

Результаты исследований зарубежных авторов подтверждают гетерогенность клеточного состава менингиом, где вместе с основной фракцией опухолевых клеток систематически обнаруживается вариабельная инфильтрация тканевыми макрофагами, которые называют опухоль-ассоциированными макрофагами (ОАМ) и, в меньшей степени, Т-лимфоцитами, НК-клетками и небольшим количеством В-лимфоцитов [1,4]. Иммунные клетки хорошо адаптируются к окружающей среде, и реагируют на сигналы от окружающих клеток, заставляя их менять свое поведение. Макрофаги могут либо усиливать, либо подавлять рост опухоли, в зависимости от сигналов, получаемых от окружающей их среды. Считается, что опухолевые клетки сами могут влиять на поведение моноцитарных клеток, что делает их потенциальной терапевтической мишенью [2,6].

Несмотря на то, что множество исследователей описывают инфильтрацию ОАМ разных типов опухолей, данные об их фенотипе и функциональных свойствах в менингиомах крайне ограниченные. Понимание роли инфильтрирующих иммунных клеток в менингиомах, среди которых важная роль принадлежит ОАМ, имеет решающее значение для будущего применения иммунотерапии.

Цель работы. Изучить выраженность инфильтрации и особенности распределения ОАМ в опухолевой ткани доброкачественных и злокачественных менингиом головного мозга.

Объект и методы исследования. В работе изучен операционный материал – удаленные во время нейрохирургических операций менингиомы головного мозга у 30 больных, в возрасте от 25 до 67 лет. В соответствии с гистологической классификацией ВОЗ (2007), среди доброкачественных менингиом (grade I) были изучены менинготелиоматозные варианты менингиом (n = 6), переходные (n=6), фибробластические (n=6) и ангиоматозные (n= 2). Группу анапластических менингиом (grade III) составили 10 случаев (n = 10), в 5 из которых наблюдался рецидив опухоли. Среди доброкачественных менингиом 85% имели конвекситальную локализа-

цию, 10% – субтенториальную и 5% локализовалось в области фалькса. В группе анапластических менингиом 10% опухолей локализовалось в области передней черепной ямки, 10% – субтенториально и 80% имели конвескитальную локализацию.

После фиксации опухолевой ткани в нейтральном забуференном 10% формалине образцы менингиом заливали в парафин и изготавливали серийные срезы толщиной 4 мкм для последующего гистологического и иммуногистохимического (ИГХ) исследования. Для ИГХ исследования проводили температурную демаскировку антигенов путем нагревания на водяной бане в Трис-ЭДТА буфере (pH=9,0) и подавляли активность эндогенной пероксидазы 3% раствором перекиси водорода в соответствии со стандартизированными протоколами. В парафиновых срезах проводили ИГХ исследование с использованием моноклональных антител *MoHu anti-CD68, Ab-4, Clone PG-1*, ready-to-use. Для визуализации связывания антител в качестве хромогена применяли диаминобензидин (система EnVision + «DAKO», – Дания). Результаты каждой ИГХ реакции оценивали количественным методом путем подсчета позитивно окрашенных клеток в поле зрения микроскопа Axioplan 2 («Carl Zeiss», Германия) при увеличении x600. Статистическую обработку результатов исследования проводили с помощью непараметрического U-критерия Манна-Уитни, результаты считали достоверными при $p<0,05$.

Результаты исследований и их обсуждение

Во всех исследованных образцах менингиом, как в доброкачественных, так и в злокачественных, нам удалось обнаружить ОАМ. Количество ОАМ в проанализированных менингиомах варьировало от случая к случаю, в частности отмечалась выраженная инфильтрация CD68+ макрофагами в анапластических опухолях. Ранее в менингиомах были идентифицированы две основных группы клеток: $CD45^-$ опухолевые клетки и $CD45^+$ инфильтрирующие иммунные клетки. Среди последних, большинство имело фенотип HLA- DR+CD14+CD68+CD16-/+CD33-/+, соответствующий моноцитарно/макрофагальному происхождению, что также подтверждалось их высокой фагоцитарной и эндоцитарной активностью и их морфологией, вместе с меньшей популяцией цитотоксических лимфоцитов, в основном CD8+ Т-клеток и НК-клеток [4].

Опухолевая ткань менинготелиоматозных вариантов доброкачественных менингиом была представлена эпителиоидными клетками округлой или полигональной формы с эозинофильной цитоплазмой и ядрами округлой или овальной формы. Опухолевые клетки местами формировали солидные поля, местами группировались в виде микроконцентрических структур. Встречалось большое количество сосудов различного калибра, которые были равномерно распределены в поле зрения микроскопа. При ИГХ-исследовании отмечалось значительное и равномерное накопление ОАМ в поле зрения микроскопа, среднее количество CD68+ макрофагов составило 76,77±2,85 клеток в поле зрения.

Фибробластические менингиомы были представлены удлиненными клетками, расположенными пучками, чередующимися с коллагеновыми волокнами. Преобладающим типом клеток в этом варианте менингиом являются фибробластоподобные арахноидэндотелиоциты с удлиненным ядром. В этих опухолях обнаруживалось большое количество ОАМ, которые диффузно располагались в поле зрения микроскопа, цитоплазматическое окрашивание анти-CD68 выявлялось как в перикарионе, так и в цитоплазматических отростках. В местах скопления микрососудов наблюдалось некоторое увеличение плотности их расположения. Среднее количество CD68+ макрофагов составило 100,4±3,14 клеток в поле зрения, что было достоверно выше, чем количество ОАМ в менинготелиоматозных вариантах ($p=0,001$).

Переходные менингиомы характеризовались смешанными или переходными чертами менинготелиоматозных и фибробластических менингиом. Концентрические структуры и псаммомные тельца особенно часто встречались при этом варианте, который является наиболее классическим среди всех менингиом. Концентрические структуры из клеток эпителиоидной формы были окружены по периферии удлиненными фибробластоподобными клетками. Среднее количество CD68+ макрофагов составило 95,05±5,98 клеток в поле зрения. ОАМ в основном располагались диффузно, в периваскулярных областях наблюдалась тенденция к их более плотному расположению **(рис. 1А).** Количество ОАМ в переходных менингиомах было достоверно больше, чем в менинготелиоматозных ($p=0,034$) и статистически не отличалось ($p=0,239$) от количества ОАМ в фибробластических вариантах.

В ангиоматозных вариантах менингиом grade I наблюдалось преобладание кровеносных сосудов над количеством опухолевых клеток. Большинство из них были небольшого диаметра с выраженным гиалинозом, также определялись сосуды малого или среднего калибра, с тонкой или толстой стенкой. По сравнению с другими вариантами доброкачественных менингиом, в ангиоматозных вариантах количество ОАМ было незначительным. Среднее количество CD68+ макрофагов составило 17,1±2,71 в поле зрения. Встречались участки опухоли с единичными ОАМ, в большинстве же полей зрения CD68+ макрофаги были связаны с кровеносными сосудами. Считается, что ОАМ расположенные в периваскулярных областях способствуют метастазированию опухолевых клеток в различных опухолях путем секреции таких факторов, как EGF [6]. Количество ОАМ в ангиоматозных вариантах было достоверно меньше ($p=0,001$), чем во всех остальных проанализированных вариантах доброкачественных менингиом **(табл.).**

Для многих опухолей была установлена корреляция между числом ОАМ и прогнозом заболевания, причем в большинстве случаев такая связь указывала на снижение выживаемости пациентов [2,6]. Большое количество ОАМ выступало в качестве независимого прогностического фактора в различных опухолях [6]. Считается, что ОАМ секре-

тируют различные протеазы, которые разрушают базальные мембраны вокруг очагов пролиферации опухолевых клеток, побуждая их распространяться в окружающую строму. В участках временного отсутствия кровоснабжения и хронической опухолевой гипоксии в перинекротических участках, макрофаги кооперируются с опухолевыми клетками и индуцируют кровоснабжение этих очагов путем повышения секреции ангиогенных ростовых факторов и ферментов (VEGF, MMP9, uPA), которые диффундируют от гипоксических областей и вместе с другими проангиогенными стимулами в опухолевом микроокружении стимулируют миграцию и пролиферацию эндотелиальных клеток соседних васкуляризованных участков с последующей их ферментов (VEGF, MMP9, uPA), которые диффундируют от гипоксических областей и вместе с другими проангиогенными стимулами в опухолевом микроокружении стимулируют миграцию и пролиферацию эндотелиальных клеток соседних васкуляризованных участков с последующей их дифференцировкой в новые сосуды [2,6].

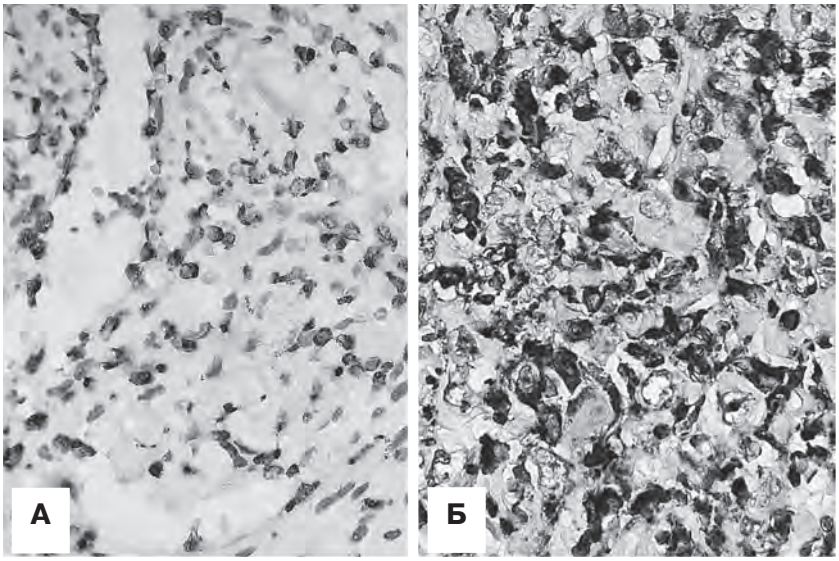

Рис. 1 А – диффузная инфильтрация ОАМ в ткани переходных менингиом. Ув х600.
Рис. 1 Б – выраженная инфильтрация ОАМ в анапластических менингиомах с рецидивом. Ув х600. Метод ИГХ к *anti-CD68*.

Для анапластических менингиом было характерно наличие двухмерных пластов с утратой нормальной схемы роста в виде завитков и/или пучков, которое определяется как расслаивающий рост (sheeting), с наличием скоплений лимфоцитоподобных опухолевых клеток с заметной утратой цитоплазмы (то есть высоким ядерно-цитоплазматическим соотношением). Клетки анапластических менингиом отличались от других большими размерами, значительным ядерним полиморфизмом, повсеместно определялись патологические митозы. Для этих опухолей были характерны очаги некрозов различной формы и величины. Плотные инфильтраты из ОАМ располагались диффузно в поле зрения, в некоторых менингиомах их равномерное распределение чередовалось с увеличенным их количеством в участках со значительным количеством микрососудов. Наибольшее количество ОАМ было обнаружено в рецидивирующих случаях **(рис. 1Б)**. Среднее количество CD68+ макрофагов составило 75,45±7,89 в поле зрения. При сравнении количе-

Таблица.

Сравнительная оценка количества ОАМ в доброкачественных (grade I) и злокачественных (grade III) менингиомах головного мозга (M±m)

Гистологический вариант и стадия (grade) менингиомы	Количество ОАМ (M±m)	P	Гистологический вариант и стадия (grade) менингиомы	Количество ОАМ (M±m)	P
Переходные (grade I)	95,05±5,98	0,034*	Фибробластические (grade I)	100,4±3,14	0,001*
Менинготелиоматозные (grade I)	76,77±2,85		Ьенинготелиоматозные (grade I)	76,77±2,85	
Переходные (grade I)	95,05±5,98	0,239	Ангиоматозные (grade I)	17,1±2,71	0,001*
Фибробласти-ческие (grade I)	100,4±3,14		Переходные (grade I)	95,05±5,98	
Ангиоматозные (grade I)	17,1±2,71	0,001*	Ангиоматозные (grade I)	17,1±2,71	0,001*
Менинготелио-матозные (grade I)	76,77±2,85		Фибробластические (grade I)	100,4±3,14	

Примечание: * – достоверность отличий на основании U-критерия Манна-Уитни, p<0,05.

ства ОАМ в доброкачественных и злокачественных менингиомах было обнаружено, что их количество практически не отличалось (p=0,591), что совпадает с данными других авторов [1,10].

Выводы

1. Во всех доброкачественных менингиомах выявлялась инфильтрация ОАМ, количество которых варьировало в различных гистологических вариантах, при этом наибольшее количество определялось в переходных и фибробластических менингиомах. Количество ОАМ достоверно отличалось между различными вариантами менингиом grade I.

2. Анапластические менингиомы характеризовались выраженной диффузной инфильтрацией CD68+ макрофагами; значительное количество ОАМ в микроокружении рецидивирующих менингиом может способствовать прогрессии опухолевого роста.

3. При сравнении количества ОАМ в менингиомах grade I и grade III нам не удалось выявить достоверных отличий, что может быть связано с небольшим количеством исследованных случаев и требует дальнейшего детального изучения роли ОАМ в менингиомах на более обширном материале.

Перспективы дальнейших исследований. Исследование роли макрофагов, как главных клеток опухолевого микроокружения в менингиомах, является перспективным направлением для разработки антимакрофагальной терапии, которая могла бы воздействовать на специфические пути, связанные с ангиогенезом и опухолевой прогрессией, а также явиться теоретической основой для дополнения и расширения имеющегося арсенала средств борьбы с данными опухолями.

Литература

1. Association between Inflammatory Infiltrates and Isolated Monosomy 22/del(22q) in Meningiomas / P. H. Domingues, C. Teodosio, A. Otero [et al.] // PLoS ONE. – 2013. – Vol. 8, № 10. – e74798.
2. Condeelis J. Macrophages: Obligate Partners for Tumor Cell Migration, Invasion, and Metastasis / J. Condeelis, J. W. Pollard // Cell. – 2006. – Vol. 124, № 2. – P.263-266.
3. Fang L. The immune cell infiltrate populating meningiomas is composed of mature, antigen-experienced T and B cells / L. Fang, D.E. Lowther, M. L. Meizlish // Neuro-Oncology. – 2013. – Vol. 15, № 11. – P.1479-1490.
4. Immunophenotypic identification and characterization of tumor cells and infiltrating cell populations in meningiomas / P.H. Domingues, C. Teodosio, J. Ortiz [et al.] // Am. J. Pathol. – 2012. – Vol. 181, № 5. – P.1749-1761.
5. Kennedy B. C. Tumor-Associated Macrophages in Glioma: Friend or Foe? / B. C. Kennedy, C. R. Showers, D. E. Anderson // Journal of Oncology. – 2013. -Article ID 486912, doi.org/10.1155/2013/486912.
6. Lewis C. E. Distinct Role of Macrophages in Different Tumor Microenvironments / C. E. Lewis, J. W. Pollard // Cancer Res. – 2006. – Vol. 66, № 2. – P.605-612.
7. Mawrin C. Pathological classification and molecular genetics of meningiomas / C. Marwin, A. Perry // J. Neurooncol. – 2010. – Vol. 99, № 3. – P.379-391.
8. The microglial/macrophagic response at the tumour brain border of invasive meningiomas / S. Grund, J. Schittenhelm, F. Roser [et al.] // Neuropathol. Appl. Neurobiol. – 2009. – Vol. 35, № 1. – P.82-88.
9. Tumor infiltration by T lymphocytes expressing chemokine receptor 7 (CCR7) is predictive of favorable outcome in patients with advanced colorectal carcinoma / P. Correale, M. S. Rotundo, C. Botta [et al.] // Clin. Cancer Res. – 2012. – Vol. 18, № 3. – P.850-857.
10. Relationships between tumor microenvironment and clinicopathological parameters in meningioma / Y. Ding, L. Qiu, Q. Xu [et al.] // Int. J. Clin. Exp. Pathol. – 2014. – Vol. 7, № 10. – P.6973-6979.

УДК: 616.831 – 006 – 018.5

ОСОБЛИВОСТІ РОЗПОДІЛУ ПУХЛИНО-АСОЦІЙОВАНИХ МАКРОФАГІВ В МЕНІНГІОМАХ ГОЛОВНОГО МОЗКУ.

Вотєва В. Є.

Резюме. З метою визначення наявності і особливостей розподілу пухлино-асоційованих макрофагів (ПАМ) в менінгіомах головного мозку було проведене імуногістохімічне дослідження операційного матеріалу 30 випадків менінгіом, з яких 20 випадків становили grade I менінгіоми і 10 випадків – grade III. Встановлено, що ПАМ зустрічаються як в доброякісних, так і в анапластичних менінгіомах, при чому їх кількість достовірно відрізняється у різних варіантах доброякісних менінгіом. Анапластичні менінгіоми характеризуються вираженою дифузною інфільтрацією ПАМ, з найбільшою кількістю в рецидивуючих пухлинах. Достовірних відмінностей при порівнянні кількості ПАМ в менінгіомах grade I та grade III нам встановити не вдалося.

Ключові слова: менінгіома, пухлино-асоційовані макрофаги.

УДК: 616.831 – 006 – 018.5

ОСОБЕННОСТИ РАСПРЕДЕЛЕНИЯ ОПУХОЛЬ-АССОЦИИРОВАННЫХ МАКРОФАГОВ В МЕНИНГИОМАХ ГОЛОВНОГО МОЗГА

Вотева В. Е.

Резюме. С целью определения наличия и особенностей распределения опухоль-ассоциированных макрофагов (ОАМ) в менингиомах головного мозга было проведено иммуногистохимическое исследование операционного материала 30 случаев менингиом, из которых 20 случаев были представлены grade I менингиомами и 10 случаев – grade III. Установлено, что ОАМ встречаются как в доброкачественных,

так и в анапластических менингиомах, при чем их количество достоверно отличается в различных вариантах доброкачественных менингиом. Анапластические менингиомы характеризуются выраженной диффузной инфильтрацией ОАМ, с наибольшим количеством в рецидивирующих опухолях. Достоверных отличий при сравнении количества ОАМ в менингиомах grade I и grade III нам установить не удалось.

Ключевые слова: менингиома, опухоль-ассоциированные макрофаги.

UDC: 616.831 – 006 – 018.5

PECULIARITIES OF TUMOR-ASSOCIATED MACROPHAGES DISTRIBUTION IN MENINGIOMAS OF THE BRAIN

Voteva W. E.

Abstract. Immunohistochemical study was performed on 30 cases of surgically treated meningiomas in order to determine the presence and peculiarities of tumor-associated macrophages (TAM) distribution in meningiomas of the brain. According to the WHO criteria (2007) 20 cases comprised grade I meningiomas, corresponding to 6 meningothelial meningiomas, 6 transitional, 6 fibroblastic and 2 angiomatous, grade III meningiomas consisted of 10 cases. The age range was 25 to 67 years. Immunostaining of macrophages was performed with the anti-CD68 antibody (*Clone PG-1*, ready-to-use). TAM were enumerated under 600Ч magnification within 10 fields. Statistical significance was determined through the non-parametric Mann-Whitney U test. P-values < 0,05 were considered to be associated with statistical significance. Quantitative data were processed in a computer program, (SPSS statistical software version 17.0; SPSS Inc., Chicago, IL, USA).

Obtained *results and discussion.* In all investigated samples of meningiomas, both benign and malignant, we found tumor-associated macrophages (TAM). Number of TAM varied from case to case in all represented specimens, particularly a conspicuous infiltration of CD68+ macrophages was revealed in anaplastic tumors. Among benign meningiomas the highest quantity of TAM was observed in fibroblastic subtypes, brownish cytoplasmic staining was revealed in the cytoplasm and elongated processes of tumor cells. These cells were evenly distributed along the tissue specimen with tendency of clustering in the perivascular spaces. The number was 100,4±3,14 cells in the field of vision, their quantity was significantly higher than in meningothelial subtypes (76,77±2,85, p=0,001). Transitional subtypes were characterized by marked diffuse infiltration of TAM with clustering in the perivascular spaces, the mean number was 95,05±5,98 in the field of vision, it was statistically higher than in meningothelial subtypes (76,77±2,85, p=0,034). Number of TAM did not differ significantly between fibroblastic and transitional subtypes (p=0,239). In angiomatous meningiomas number of blood vessels exceeded quantity of tumor cells. Comparing with the other benign meningiomas this subtype was characterized by sparse infiltration of TAM. The mean number was 17,1±2,71 in the field of vision, it was significantly lower than in other variants of grade I meningiomas (p=0,001). There were areas with sporadic TAM in the field of vision, majority of CD68 + macrophages have been associated with blood vessels.

Histological picture of anaplastic (grade III) meningiomas was characterized by two-dimensional sheets, lacking typical meningioma growth pattern defined as sheeting, small cell formations, interpreted as tumor cells with increased nuclear/cytoplasmic ratio, high frequency of pathological mitoses. Dense infiltration with TAM was evenly distributed through tissue specimen, brisk infiltration was found in recurrent cases, the mean number was 75,45±7,89 cells in the field of vision. It is believed that TAM are responsible for destruction of basal membranes around clusters of tumor cells by secreting different proteases, prompting rapid invasion of tumor into surrounding tissues. Also they support tumor vasculature acquiring proangiogenic properties, thereby triggering so called angiogenic switch in the tumor through secretion of angiogenic molecules. However we could not find any significant differences in the number of TAM between grade I and grade III meningiomas.

Prospects for further research in this area include development and clinical application of immunotherapy which could target specific pathways linked with angiogenesis and tumor progression in meningiomas.

Рецензент – проф. Старченко І. І.

Стаття надійшла 29.09.2015 р.