© [1]Гуменюк А. В., [2]Рибалко С. Л., [1]Савосько С. І., [2]Порва Ю. І., [1]Чайковський Ю. Б.

**УДК** 616.831-005.1-022.6-06

***[1]Гуменюк А. В., [2]Рибалко С. Л., [1]Савосько С. І., [2]Порва Ю. І., [1]Чайковський Ю. Б.***

# ГЕРПЕСВІРУСНА ІНФЕКЦІЯ ЗА УМОВ ІНСУЛЬТУ ТА ФАРМАКОКОРЕКЦІЇ В ЕКСПЕРИМЕНТІ

**[1]Національний медичний університет імені О. О. Богомольця (м. Київ)**

**[2]ДУ «Інститут епідеміології та інфекційних хвороб ім. Л. В. Громашевського НАМН України» (м. Київ)**

**savosko_s@ukr.net**

Дослідження є фрагментом комплексної науково-дослідної роботи кафедри гістології та ембріології Національного медичного університету імені О.О. Богомольця: «Органи нервової, імунної та сечостатевої системи в умовах експериментального пошкодження», № державної реєстрації 0112U001413.

**Вступ.** Одними з найбільш серйозних медико-соціальних проблем сучасності є вірусні захворювання. Інфекція, зумовлена вірусом простого герпесу (ВПГ), займає одне з провідних місць. Це визначається повсюдним поширенням вірусу (90% інфікуванням популяції), довічною персистенцією ВПГ в організмі інфікованих, ускладненнями інших соматичних хвороб [4,5]. У ряді наукових робіт показано зв'язок ВПГ I і II типу з менінгітом, енцефалітом і інсультом [2,7]. Як зазначають автори, репродукція віріонів відбувається у досить короткі терміни (поява IgM і IgG через 16 днів після інсульту), а застосування ацикловіру, не завжди запобігає розвитку нейроінфекції при інсульті [8].

Не менш критичною проблемою є рання діагностика нейроінфекції спричиненої ВПГ [9]. Проблема оцінки ролі герпесвірусної інфекції у розвитку інсульту обумовлена особливостями верифікації вірусу у біологічних зразках (плазмі і ліквoрі). ВПГ виявляють методом ПЛР, ІФА, по титру специфічних IgM і IgG, але їх діагностична цінність обумовлюється різною чутливістю. Так, методом ПЛР вірус у плазмі крові виявляють у 29%, а у ліквoрі у 59% [6].

**Мета дослідження** – дослідити явище розвитку герпесвірусної інфекції при інсульті, як чинник ускладнення основного патологічного процесу та можливість його корекції.

**Об'єкт і методи дослідження.** В експериментальному дослідженні поставлено задачу встановити роль ВПГ як чинника ускладнення нейродегенеративного процесу на тлі порушеного мозкового кровообігу. Для цього лабораторних тварин (білі миші вагою 18-20 г.) було інфіковано ВПГ I типу та відтворено локальний геморагічний інсульт. У головному мозку тварин носіїв ВПГ I типу розвивається запальний процес на рівні оболонок та тканини мозку (модель менінгоенцефаліту). Дана модель зручна для оцінки вираженості симптоматики, відрізняється 100% відтворюваністю і не вимагає застосування додаткових методів контролю. Вірусний матеріал вводили мишам в мозок в обсязі 0,03 мл, що дорівнювало 1-10 $LD_{50}$ (мишачих летальних доз). Розвиток симптомів інфекційного стану в контролі відмічається на 5-6-у добу з моменту інфікування і досягає максимуму до 13-14 доби, а далі відзначається зменшення вираженості проявів інфекції, тварини видужують. З цього часу вважається, що ВПГ I типу переходить у латентну форму.

Експерименти проведені у відповідності з положенням Європейської конвенції щодо захисту хребетних тварин, яких використовують в експериментальних та інших наукових цілях (Страсбург, 1986), Директиви Ради Європи 86/609/EEC (1986 р.), Закону України № 3447 – IV «Про захист тварин від жорстокого поводження», Загальних етичних принципів експериментів на тваринах, ухвалених Першим національним конгресом України з біоетики (2001 р.).

Для відтворення моделі використовували ліофілізований ВПГ I типу антигенного типу, штам VC. Інфекційний титр по ЦПД в культурі клітин RK13 становив 4,0-5,0 lg $ТЦД_{50}$/0,1 мл, при внутрішньомозковому зараженні білих мишей – 4,0-4,5 lg $LD_{50}$/0,03 мл.

На 30-40 добу після редукції проявів вірусної інфекції (слабкість, малорухомість, зменшення потреби у їжі і воді) у тварин моделювали геморагічний інсульт. Відтворення обмеженого крововиливу у головному мозку тварин досягали шляхом введення 0,15-0,2 мл аутокрові у праву гемісферу (L=1,5; H=3,0; AP=1,0) [1,3]. Впродовж 10 діб після відтворення інсульту тваринам вводили противірусні препарати ацикловір (і.р., 50 мг/кг), альтабор (і.р., 5 мг/кг) і неофлазід (і.р., 37,2 мг/кг).

Розподіл лабораторних тварин за групами та схему проведення досліду наведено у **таблиці 1 і рисунку 1.**

**Таблиця 1.**

**Дослідні групи тварин**

| Група | Кількість тварин |
|---|---|
| Контроль | 10 |
| ВПГ-I | 154 |
| Інсульт | 15 |
| ВПГ-I+інсульт | 37 |
| ВПГ-I+інсульт+ацикловір | 48 |
| ВПГ-I+інсульт+альтабор | 32 |
| ВПГ-I+інсульт+неофлазід | 37 |

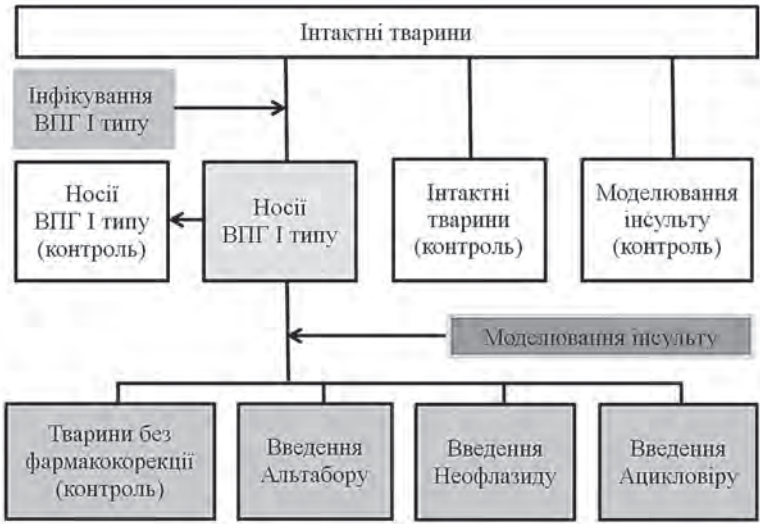


**Рис. 1. Схема проведення експериментального дослідження.**

Після завершення курсу введення лікарських засобів здійснено забір біологічного матеріалу для вірусологічного і гістологічного дослідження.

Для якісної і кількісної оцінки рівня репродукції вірусу у зразках біологічного матеріалу (сироватка крові) використані методи ПЦР, точковий імуноферментний аналіз (dot-ELISA), метод визначення вірусних антигенів у культурі клітин Vero.

***Методика ПЛР.*** Виявлення ДНК ВПГ І та ІІ типів в біологічному матеріалі методом полімеразної ланцюгової реакції (ПЛР) з гібридизаційно-флуоресцентною детекцією з використанням набору реагентів «АмплісенсСенс$^R$ ВПГІ, ІІ-FL». Для екстракції ДНК використовується комплект реагентів «ДНК-сорб-АМ». Екстракція ДНК з кожного досліджуваного зразка відбувається в присутності внутрішнього контрольного зразку (ВКО-FL).

**Точкова реакція ензиммічених антитіл на нітроцеллюльозі**

В пронумеровані попередньо лунки на нітроцеллюльозних фільтрах наносили по 1 мкл досліджуваної проби. Фільтри з нанесеними зразками підсушували та занурювали в розчин, який містить 30 мг/мл БСА в буфері 0,01 М Трис pH 7,5 – 0,15М NaCl, інкубували протягом 2 год при температурі 37°С. Потім фільтри виймали, підсушували, занурювали в робочий буферний розчин і занурювали в розчин, який містить специфічні антитіла. Фільтр залишали зануреним в розчин гіперімунних кролячих антитіл на 2 години при температурі 37°С. Після чого його виймали, відмивали від залишка антитіл протягом 30 хвилин, шестиразово міняючи робочий буфер в чашці Петрі і занурювали в розчин антитіл до глобулинів кроля. Фільтри інкубували в розчині протягом 2 годин при температурі 37°С, а потім відмивали і занурювали на одну годину в підготовлений розчин білку А, міченого пероксидазою. Після інкубації при 37°С в розчині кон'югату повторювали шестиразову відмивку і занурювали фільтр в субстрат для проявлення ферменту: 3,8 мл ДАВ (diaminobenzidine tetrachloride) + 0.2 мл 0,1% $H_2O_2$. Облік реакції проводили за жовтим забарвленням в центрі лунок. Для перевірки специфічності реакції ставили наступні контролі:

1/ контроль без кон'югату білку А, міченого пероксидазою;

2/ контроль антигену без специфічних сироваток;

3/ контроль с нормальною кролячою сироваткою;

4/ контроль зразка без антигену.

***Методика культури клітин.*** Клітинну культуруVero вирощували в стерильних плашках («Nunc»). Інкубація заражених плашок проводилася у культуральному середовищі (88% середовища RPMI 1640 («Sigma») з додаванням 12% інактивованої прогріванням сироватки ембріона корови («ПанЭко» Москва) і антибіотиків при 37°С з 5% $CO_2$. Маркером репродукції вірусу була цитопатична дія (ЦПД) – утворення синцитіїв. Облік ЦПД проводили протягом 6-7 діб.

***Методика гістологічного дослідження.*** Фрагменти головного мозку мишей фіксували у 10% розчині формаліну на 0,1М фосфатному буфері (pH 7,4), зневоднювали у висхідних концентраціях етанолу і заливали у парафін за стандартною методикою. Парафінові зрізи товщиною 6-8 мкм профарбовували гематоксиліном і еозином.

Морфометричне дослідження полягало в оцінці змін кількості ушкоджених нейронів у фронтальних зрізах гіпокампу. Мікрофотографії отримували на мікроскопі Olympus BX 51. Морфометричний аналіз проведено за допомогою програмного забезпечення CarlZeiss (AxioVision SE64 Rel.4.9.1), збільшення х400.

Статистичну обробку отриманих вибірок даних проводили із застосуванням програми Statistica 6.0. Вибірки порівнювали за допомогою t-критерію Стьюдента.

**Результати досліджень та їх обговорення.** Методами молекулярної біології було підтверджено наявність ВПГ у досліджуваних експериментальних зразках **(табл. 2).** Методом dot-ELISA у 100% зразків встановлено наявність ВПГ І типу у сироватці крові та гомогенатах головного мозку мишей усіх дослідних груп, яким здійснено зараження вірусним матеріалом.

Методом ПЛР підтверджено репродукцію ДНК ВПГ-І у групах дослідних тварин у гострому (5 доба) та відтермінованому (30 доба) періодах герпесвірусної інфекції. Після моделювання інсульту у тварин, що успішно перенесли нейроінфекцію (тобто носіїв латентної інфекції), також у 100% зразків підтверджено наявність ВПГ-І.

Визначення ЦПД в культурі Vero дозволило кількісно оцінити рівень репродукції ВПГ-І у біологічних зразках. У 100% зразків біологічного матеріалу підтверджено репродукцію ВПГ 1 типу вищезазначеними методами. Встановлено зміну інфекційного титру у дослідних мишей: у сироватці крові тварин-носіїв ВПГ на 5 добу – 2,0 lg $ID_{50}$, головному мозку – 3,2 lg

**Таблиця 2.**

**Результати молекулярно-біологічного дослідження репродукції ВПГ І типу**

| Група | ПЛР | dot-ELISA | Інфекційний титр, lg $ID_{50}$ | |
|---|---|---|---|---|
| | | | Сироватка крові | Гомогенат тканини мозку |
| Група з ВПГ-І, 5 доба | + | + | 2,0±0,0 | 3,2±0,2 |
| Група з ВПГ-І, 30 доба | + | + | 1,2±0,2 | 2,0±0,0 |
| ВПГ-І+інсульт, 5 доба | + | + | 1,4±0,2 | 1,4±0,2 |
| ВПГ-І+інсульт, 30 доба | + | + | 3,0±0,3 | 3,0±0,3 |
| ВПГ-І+інсульт+ацикловір | - | + | 0,4±0,2* | 1,2±0,2 |
| ВПГ-І+інсульт+альтабор | - | + | 0,4±0,2* | 1,4±0,2 |
| ВПГ-І+інсульт+неофлазід | - | + | 0,4±0,2* | 1,4±0,2 |

**Примітка:** * – до групи ВПГ- І+інсульт (30 доба)($p<0,05$).

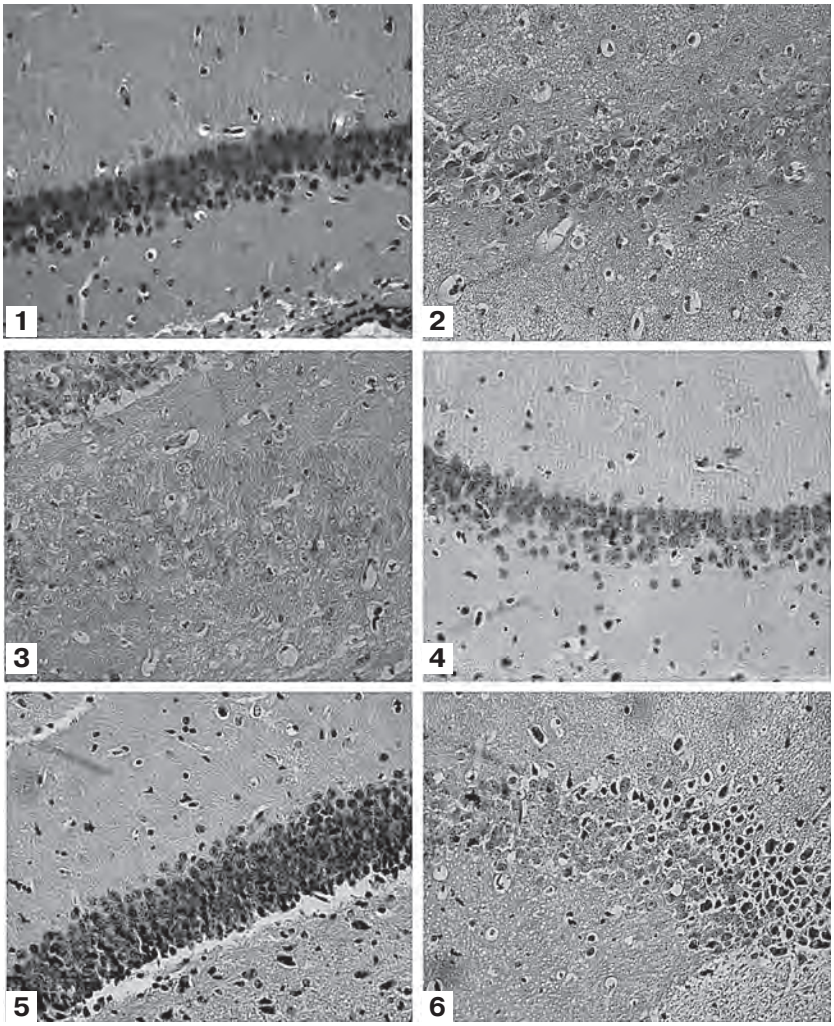


**Рис. 2. Гіпокамп щурів контрольної та дослідних груп. Збільшення ступеня нейродегенеративних змін нейронів гіпокампу при моделюванні інсульту у тварин з герпесвірусною інфекцією.**
**1 – контроль;**
**2 – інсульт;**
**3 – ВПГ- І+інсульт;**
**4 –ВПГ- І+інсульт+ацикловір;**
**5 – ВПГ- І+інсульт+альтабор;**
**6 – ВПГ- І+інсульт+неофлазід.**
**Гематоксилін-еозин. Об. 40, ок. 10.**

$ID_{50}$; на 30 добу – зменшення до 1,4 lg $ID_{50}$; у тварин після інсульту встановлено зміну інфекційного титру у сироватці крові та тканині мозку з 1,4 lg $ID_{50}$ на 5 добу до 3,0 lg$LD_{50}$ на 30 добу. Зниження інфекційного титру ВПГ у тканині мозку у перші доби після інсульту пояснюється загибеллю значного обсягу тканини мозку та подальшою активною репродукцією вірусу у збережених клітинах.

Гістологічним методом підтверджено збільшення обсягу нейродистрофічного вогнища у структурах головного мозку та цитопатологічні зміни нейронів і гліоцитів – каріопікноз, апоптоз, багатоядерцеві ядра нейронів **(рис. 2).** На гістологічному рівні проявом герпесвірусної інфекції були збільшення щільності мікрогліоцитів, вогнищева інфільтрація макрофагів/мікрогліоцитів головним чином вздовж мікросудин та епендими шлуночків мозку.

Для гострого порушення мозкової гемодинаміки морфологічними проявами були набряк тканини мозку, гідропічна дистрофія нейронів, ангіонекроз, периваскулярний набряк. У дослідній групі з комбінованою моделлю, тобто реактивації ВПГ на тлі інсульту, ступінь зазначених змін був значно більш вираженим.

У дослідних групах, яким після відтворення інсульту на тваринносіїв ВПГ, встановлено зменшення ступеня нейродистрофічного процесу на тлі введення противірусних лікарських засобів **(табл. 3).** Морфометричний аналіз засвідчив зменшення кількості нейронів з ознаками апоптозу у групі з ацикловіром і альтабором, нейронів в стані гідропічної дистрофії у групах з ацикловіром і неофлазідом. Загальна кількість уражених клітин статистично значимо була меншою порівняно з групою без введення досліджуваних лікарських засобів. Одержану міжгрупову різницю можна пояснити різним механізмом метаболічного і противірусного впливу, особливостями розвитку цитопатологічних змін в перифокальній зоні крововиливу.

В основі противірусної дії досліджуваних лікарських засобів лежать наступні механізм їх впливу. Ацикловір, будучи аналогом

Таблиця 3.

**Морфометричні показники нейронів гіпокампу СА1 секторана 30 добу досліду**

| Група | Площа ядер нейронів, мкм² | Кількість ушкоджених нейронів, % | | |
|---|---|---|---|---|
| | | загальна кількість | з ознаками гідропічної дистрофії | з ознаками апоптозу |
| Контроль | 87,6±2,0 | 5,6±0,1 | 2,2±1,7 | 3,0±0,4 |
| ВПГ-І | 54,4±1,7 | 25,2±8,8 | 4,9±0,6 | 20,2±8,9 |
| Інсульт | 103,4±2,4 | 25,2±2,2 | 17,1±1,1 | 8,0±1,1 |
| ВПГ-І+інсульт | 63,9±2,7 | 62,0±4,2 | 29,4±2,2 | 32,5±4,3 |
| ВПГ-І+інсульт+ацикловір | 70,9±3,1 | 28,7±0,7* | 16,1±1,8* | 12,5±1,4* |
| ВПГ-І+інсульт+альтабор | 69,4±1,9 | 38,6±2,7* | 23,9±1,3 | 14,7±2,7* |
| ВПГ-І+інсульт+неофлазід | 52,7±1,6* | 44,8±0,8* | 8,6±3,2* | 36,2±3,6 |

**Примітка:** * – до групи ВПГ- І+інсульт (p<0,05).

пуринових нуклеозидів, вступає у взаємодію з вірусною ДНК-полімеразою і викликає обрив синтезуючого ланцюга вірусного геному. Альтабор (комплекс елаготанінів) і неофлазід (фармацевтична субстанція протефлазіду) пригнічують тимідинкіназну та ДНК-полімеразну активність вірусу, індукують утворення ІФН-$\alpha$ та ІФН-$\gamma$.

Таким чином, результати проведених досліджень дають підставу розглядати герпесвірусну інфекцію однією з терапевтичних мішеней у боротьбі з ускладненнями гострого порушення мозкового кровообігу, а противірусні препарати – в якості засобів пригнічення реактивації латентного ВПГ і розвитку нейроінфекції, особливо за умов імунодефіциту у гострому періоді патологічного процесу.

**Висновки.** Гостре порушення мозкового кровообігу є чинником реактивації латентної герпесвірусної інфекції і прогресування нейродистрофічного процесу. Кількісні і якісні показники репродукції ВПГ І типу можна визначити методами ПЦР, ІФА і у клітинній культурі Vero, що дає можливість оцінити фармакологічну дію противірусних лікарських засобів на моделі локального інсульту та інших уражень нервової системи.

**Перспективи подальших досліджень.** Отримані експериментальні дані є перспективними для досліджень нейроімунологічної відповіді на вірусні нейроінфекції і можуть бути використані для розробки алгоритму ранньої діагностики вірусних інфекцій та імунодефіциту.

## Література


1. Метод моделирования локального кровоизлияния в различных структурах головного мозга у экспериментальных животных / А.Н. Макаренко, Н.С. Косицын, Н.В. Пасикова [и др.] // Журнал высшей нервной деятельности. – 2002. – Т. 52, № 6. – С. 765-768.
2. Are morphological or functional changes in the carotid artery wall associated with Chlamydia pneumoniae, Helicobacter pylori, Cytomegalovirus, or Herpes Simplex Virus Infection? / C. Espinola-Klein, H.-J. Rupprecht, S. Blankenberg [et al.] // Stroke. – 2000. – Vol. 31 (9) – P. 2127-2133.
3. Franklin K. The mouse brain in stereotaxic coodinates / K. Franklin, G. Paxinos. – San Diego: Academic Press, 2001. – 320 p.
4. Hemorrhagic and ischemic stroke secondary to herpes simplex virus type 2 meningitis and vasculopathy / S.B. Snider, C.S. Jacobs, P.S. Scripko [et al.] // J. Neurovirol. – 2014. – Vol. 20 (4). – P. 419-422.
5. Herpes simplex virus type-1 encephalitis and occipital ischemic stroke / A.M. Sas, E.H. Niks, M.H. [et al.] // Pediatr. Neurol. – 2009. – Vol. 41 (4). – P. 294-296.
6. Insights into pediatric herpes simplex encephalitis from a cohort of 21 children from the California Encephalitis Project, 1998-2011 / T.M. To, A. Soldatos, H. Sheriff [et al.] // Pediatr. Infect. Dis. J. – 2014. – Vol. 33 (12). – P. 1287-1288.
7. Ischemic stroke and herpes simplex virus type-1 associated meningoencephalitis / N.M. Alexandri, A. Tavernarakis, C. Potagas [et al.] // Rev. Neurol. (Paris). – 2004. – Vol. 160 (5Pt1). – P. 579-581.
8. Primary herpes virus infection and ischemic stroke in childhood: a new association? / V. Terlizzi, F. Improta, T. Di Fraia [et al.] // J. Clin. Neurosci. – 2014. – Vol. 21 (9). – P. 1656-1658.
9. Weber syndrome: herpes simplex virus brainstem encephalitis as an etiology / J.S. Ballaekere, P.P. Chebbi, H. Sundarmurthy, A. Parameshwarappa // Am. J. Med. – 2014. – Vol. 127 (12). – P. 5-6.


**УДК** 616.831-005.1-022.6-06

**ГЕРПЕСВІРУСНА ІНФЕКЦІЯ ЗА УМОВ ІНСУЛЬТУ ТА ФАРМАКОКОРЕКЦІЇ В ЕКСПЕРИМЕНТІ**

**Гуменюк А. В., Рибалко С. Л., Савосько С. І.,**
**Порва Ю. І., Чайковський Ю. Б.**

**Резюме.** Стаття присвячена вивченню впливу герпесвірусної інфекції на ступінь тяжкості нейродистрофічного процесу на моделі локального інсульту і можливості її корекції. Для реалізації поставленої мети тваринам-носіям ВПГ І типу моделювали односторонній геморагічний інсульт і вводили противірусні препарати – ацикловір, альтабор і неофлазід. Оцінку рівня ураження головного мозку і вплив препаратів здійснювали

гістологічним методом, ПЛР, ІФА і методом культури клітин. Встановлено збільшення рівня нейродистрофічних змін у гіпокампі тварин-носіїв ВПГ після інсульту, а рівень репродукції ВПГ підтверджено молекулярно-біологічними методами в зразках сироватки крові і гомогенатах тканини мозку. Противірусні препарати достовірно зменшували реактивацію ВПГ, що запобігало прогресуючому ураженню тканини мозку.

**Ключові слова**: інсульт, вірус простого герпесу, противірусні препарати.

**УДК** 616.831-005.1-022.6-06

**ГЕРПЕСВИРУСНАЯ ИНФЕКЦИЯ В УСЛОВИЯХ ИНСУЛЬТА И ФАРМАКОКОРРЕКЦИИ В ЭКСПЕРИМЕНТЕ**

**Гуменюк А. В., Рыбалко С. Л., Савосько С. И., Порва Ю. И., Чайковский Ю. Б.**

**Резюме.** Статья посвящена изучению влияния герпесвирусной инфекции на степень тяжести нейродистрофического процесса на модели локального инсульта и возможности ее коррекции. Для реализации поставленной цели животным-носителям ВПГ I типа моделировали односторонний геморрагический инсульт и вводили противовирусные препараты – ацикловир, альтабор и неофлазид. Оценку уровня поражения головного мозга и влияние препаратов осуществляли гистологическим методом, ПЦР, ИФА и методом культуры клеток. Установлено увеличение уровня нейродистрофических изменений в гиппокампе животных-носителей ВПГ после инсульта, а уровень репродукции ВПГ подтвержден молекулярно-биологическими методами в образцах сыворотки крови и гомогенатах ткани мозга. Противовирусные препараты достоверно уменьшали реактивацию ВПГ, что предотвращало прогрессирующее поражение ткани мозга.

**Ключевые слова**: инсульт, вирус простого герпеса, противовирусные препараты.

**UDC** 616.831-005.1-022.6-06

**HERPES VIRUS INFECTION IN CONDITIONS OF STROKE AND PHARMACOLOGICAL CORRECTION IN EXPERIMENT**

**Gumenyuk A. V., Rybalko S. L., Savosko S. I., Porva Yu. I., Chaikovsky Yu. B.**

**Abstract.** Herpes is one of the most common infections in the population. Today problem is especially focused on persistent infections at nervous system injuries and immunodeficiency. However, in modern literature there are no data regarding the role of herpes infections as secondary complications of stroke, nor analyzed possibilities of pharmacological correction of persistent infection. The aim of the study was to establish the role of HSV-I type in severity of neurodystrophic process in model of local stroke and the possibility of its correction.

We injected viral material (0,03 ml, 1-10 $LD_{50}$ mouse lethal doses) in mouse brain for simulation of meningoencephalitis. The inflammation was registered in brain envelopes and tissues. The symptoms of infection were recorded on 5-6-th day after infection and reached the maximum to 13-14 days, and then the sings of infection decreased, the animals recovered. Since that time, we considered that HSV-1 was converted in latent form. This model is 100% reproducibility, useful for assessing severity of symptoms, and does not require additional methods of control.

Hemorrhagic stroke and application of antiviral medications (acyclovir, altabor, neoflazid) were modeled in animals at 30-40 days after complete recovery. Experimental groups were: intact animals, animals with stroke, animals with HSV-1, animals with HSV-1 and stroke. Assessment of brain damage and influence of medications were performed by histological methods, PCR, ELISA and cell culture using (Vero cell line).

Increased level of neurodystrophic violations in the hippocampus of infected animals after stroke was confirmed by histological method, and the level of HSV-1 reproduction was indicated by molecular biological methods in samples of blood serum and homogenates of brain tissue. The histological markers of herpes infection were: microglial density, focal infiltration of macrophages/microgliocites mainly along microvessels and ependymal cells in the brain ventricles; neuronal and glial cell pathology: pyknosis, apoptosis, multinucleolar neurons. Morphological manifestations of acute disruption of cerebral hemodynamics were swelling of brain tissue, hydropic cellular degeneration, angionecrosis and perivascular edema. Different manifestations of histological changes allowed to differentiate ischemic and infectious lesions, establishing the role of HSV-1 in severity of neurodystrophic process.

Degree of cells injury was less pronounced in experimental groups with application of antiviral medications in stroke and latent HSV-1 infection. Reduce of apoptotic neuronal density due to acyclovir and altabor application was indicated in hippocampalCA1 area, neuronal hydropic dystrophy in acyclovir and neoflazid injection. Experimental data indicated the potential role of antiviral drugs in order to prevent the activation of persistent infection after stroke.

**Keywords**: stroke, herpes simplex virus, antiviral medications.

***Рецензент – проф. Дубинська Г. М.***

**Стаття надійшла 22.03.2016 року**