© Логаш М. В.

**УДК** 611.36-019-018.1:615.212.7

***Логаш М. В.***

# ПАТОМОРФОЛОГІЧНІ ЗМІНИ ПЕЧІНКИ ЩУРА ПІД ВПЛИВОМ ОПІОЇДУ НА МІКРОСТРУКТУРНОМУ РІВНІ

**Львівський національний медичний університет ім. Данила Галицького (м. Львів)**

**maxlohash@gmail.com**

Дана робота є фрагментом науково-дослідної роботи «Морфологічні зміни печінки щура під впливом опіоїдів в експерименті». Номер державної реєстрації 0110U001854.

**Вступ.** Широке використання препаратів групи опіоїдів в медицині, зокрема налбуфіну, як і проблеми, що пов'язані з їх використанням в якості наркотичних речовин, привертають постійну увагу науковців. Можливі наслідки медичного використання та випадки зловживання налбуфіном були предметом багатьох досліджень та публікацій [15,6,18].

Ураження печінки є невід'ємною частиною клініки як опіатної наркоманії, так і інтоксикації фармацевтичними препаратами, зокрема і групи опіоїдів. Картина гістологічних, гістохімічних та біохімічних змін в печінці осіб, що вживали опіоїди є дуже варіабельною [2,13,5,11], пов'язано це не лише із різними патофізіологічними механізмами впливу різних представників групи опіоїдів на печінку, а і те, що впливає на клінічну картину не тільки речовина, що вживав наркоспоживач, але і супутні токсичні речовини, харчування та супутня патологія. Часто наркозалежність супроводжується вірусними гепатитами В і С, що пов'язано як із способом життя наркомана, так і з певними особливостями впливу опіатів на печінку і організм в цілому. В Україні 56% пацієнтів, що отримують замісну терапію, мають захворювання на гепатити В чи С. В світі частка хворих на гепатити серед наркоспоживачів коливається від 4% до 90% (UNODC, 2012). Тому, для диференціювання безпосереднього впливу препарату та можливого впливу супутніх факторів, актуальним є продовження експериментальних робіт по дослідженню впливу опіоїдів та вивченню патофізіологічних механізмів цього впливу. Це спонукає, зокрема, продовжувати експериментальні досліджень впливу налбуфіну на внутрішні органи, зокрема ока [17], підшлункової залози [10], білої речовини головного мозку [3], печінки [1], біохімічних показників [4], серця [9], нирок [7], мікрофлори ротової порожнини [12]. Однак морфологічна картина змін печінки щура під впливом опіоїду налбуфін залишається невизначеною.

**Мета дослідження.** Встановити та описати морфологічні та морфометричні зміни на мікроструктурному рівні печінки щура під впливом опіоїду налбуфін на 7-й, 14-й та 21-й день експериментальної інтоксикації налбуфіном.

**Об'єкт і методи дослідження.** Дослідження проводились на самцях білих щурів, віком 3,5-4,5 місяця, вагою 190-250 гр., загальною кількістю 48 тварин. Тварини випадковим чином були розділені на дві групи – експериментальну (30 тварин) та контрольну (18 тварин). Щурам піддослідної групи вводили щоденно дом'язево опіоїд «Налбуфін» (налбуфіна гідрохлорид) виробництва Rusan Pharma із щотижневим підвищенням дози з 8мг/кг до 35 мг/кг згідно наступної схеми: I тиждень 8 мг/кг, II тиждень 15 мг/кг, III тиждень 20 мг/кг, IV тиждень 25 мг/кг, V тиждень 30 мг/кг, VI тиждень 35 мг/кг [8]. Щурам контрольної групи вводили дом'язево фізрозчин. Забір матеріалу для дослідження проводився щотижня шляхом знекровлення тварин після введення внутрішньоочеревинно тіопенталу натрію. Всі дослідження проводилися згідно положень Директиви Європейського співтовариства від 24 листопада 1986 р. та були затверджені комісією з біоетики Львівського національного медичного університету імені Данила Галицького, протокол №2 від 20 лютого 2012 року. Зразки фіксувались у 10% формаліні. Для виготовлення гістологічних препаратів зразки зневоднювали шляхом проведення по батареї із етилового спирту наростаючої концентрації та заливались в парафін з проміжним проведенням у спирт-ксилолі і ксилолі. Для морфометрії, зрізи товщиною 3 μm забарвлювались гематоксилін-еозином. Для дослідження особливостей накопичення глікогену в гепатоцитах проводилось фарбування за допомогою реактиву Шиффа, після попередньої обробки йодною кислотою (PAS-реакція). Гістологічні препарати аналізували на світлооптичному мікроскопі Meiji MT4300 LED з імерсійним об'єктивом х100, та об'єктивами х40, х20 та х10, фотографували камерою Canon EOS 550D, перехідником MA150/50 та адаптером MA986 із збільшенням х1.9, калібрування для проведення морфометрії проводили за допомогою слайду Meiji MA285. Лінійні розміри вимірювали за допомогою програми ImageJ ver.1.48u [19] з використанням інструменту "straight line" при калібруванні 31,32 пікселя на мікрометр на знімках, що зроблені при встановленому об'єктиві х100. Цитоморфометрію здійснювали за методом «нуклеатор» [16], при даному методі як неупереджену точку для виміру використовували ядерце, кількість замірів з кожної клітини – 4, напрямок першого виміру

визначався випадковим чином, наступні три під кутом 90є. Співвідношення печінкових синусів до паренхіми та підрахунок кількості клітин досліджували за допомогою програми Stepanizer [20] з використанням тестової сітки на 100 клітин загальною площею 11796 µm2. Для оцінки точності морфометричного дослідження та визначення мінімального об'єму вибірки використовували коефіцієнт помилки CE [16]. Для оцінки достовірності різниці отриманих даних при порівнянні із контрольною групою використовували тест Манна-Уітні, при розподілу, що відрізняється від "нормального", або ANOVA тест при "нормальному" розподілу даних, різниця вважалась достовірною при $p<0,05$. Для визначення нормальності розподілу використовували аналіз коефіцієнта асиметрії, ексцесу та критерій Колмогорова. При нормальному розподілу дані були представлені у вигляді середнє±стандартне відхилення, при іншому варіанті розподілу дані були представлені у вигляді медіана (25 квартіль; 75 квартіль). Непараметричні дані графічно представлені у вигляді "ящиків з вусами" (box plot), де центральна лінія є медіаною, верхня та нижня сторони є першим та третім квантилем, вуса – найнижче або найвище значення в межах 1,5 міжквантильної різниці від відповідного квантиля, значення, що виходять за ці межі, зображені точками. Для обрахунку, аналізу, та графічного представлення даних використовувались програма LibreOffice Calc v.4.4.0.3 та програма InVivoStat ver.3.0. Для візуалізації "ящиків з вусами" використано онлайн програмне забезпечення BoxPlotR [14].

**Результати досліджень та їх обговорення.** У щурів, яким протягом тижня вводили дом'язево опіоїд «Налбуфін» у дозі 8 мг/кг ваги тіла, при гістологічному дослідженні виявляли зміни в стромі та паренхімі печінки. В перипортальному просторі навколо тріад були розташовані лімфоцити та спостерігався набряк. Просвіти портальних вен були розширеними та повнокровними. Просвіти синусоїдів були нерівномірними: виявляли як звужені, до 4,1 µm, без формених елементів крові, переважно в глибині печінки та на периферії часточок в наближених до печінкових тріад ділянках, так і розширені, до 20-27 µm, повнокровні синусоїди із гемостазом, формуванням тромбів та сладжем еритроцитів – переважно в субкапсулярній ділянці та на відстані 200-250 µm від капсули печінки **(рис. 1).** Середній діаметр синусоїдів становив 8,15 (6,8; 9,8) µm (діаметр синусоїдів інтактних щурів становив 9,8 (8,75; 11,16) µm,




**Рис 1. Печінка щура. х400, гематоксилін-еозин. 1 – дилятовані синусоїди та гемостаз. Стрілка – апоптичні гепатоцити.**

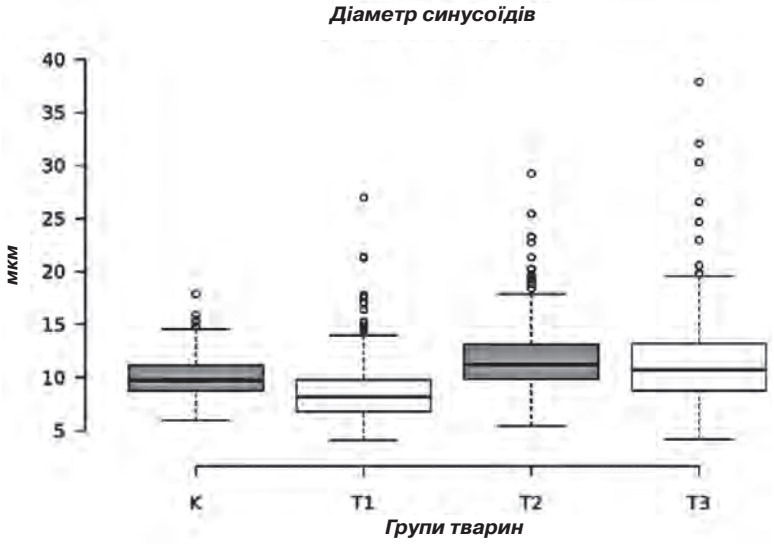


**Рис. 2. Динаміка зміни діаметру синусоїдів печінки щура. К – контрольна група, Т1 – 7 день, Т2 – 14 день, Т3 – 21 день.**

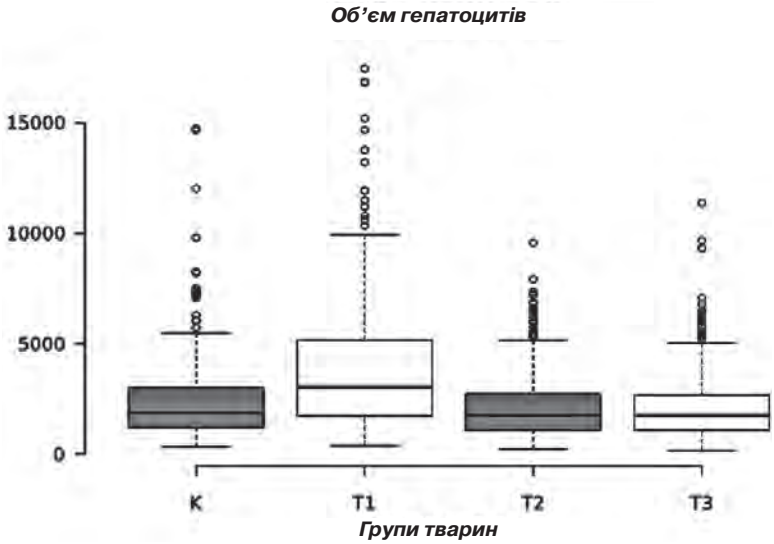


**Рис. 3. Динаміка зміни об'єму гепатоцитів печінки щура. К – контрольна група, Т1 – 7 день, Т2 – 14 день, Т3 – 21 день.**

U=18083, p<0,05) **(рис. 2).** Перисинусоїдні простори субкапсулярної ділянки були розширеними, в них збільшена кількість зірчастих макрофагів та лімфоцитів. В гепатоцитах розташованих в субкапсулярних та перипортальних зонах класичних печінкових часточок виявляли гіперхромні неправильної форми ядра. Однак частина ядер були нормохромними з добре вираженими ядерцями. Різко збільшена кількість двоядерних гепатоцитів, яка складала $44,9*10^3 \pm 5,0*10^3$ на 1 mm3 (в інтактних щурів $27,2*10^3 \pm 5,1*10^3$ на 1 mm3, F=4,38, Fcr=3,97, p<0,05), об'єм двоядерних гепатоцитів становить 3157 (1839; 4849) µm3 (об'єм двоядерних гепатоцитів контрольної групи 2483 (1484; 3973) µm3, U=18314, p<0,05). Кількість гепатоцитів становила $215,7*10^3 \pm 10,4*10^3$ на 1 mm3 (в інтактних щурів $191,0*10^3 \pm 11,8*10^3$ на 1 mm3, F=1,83, Fcr=3,97, p=0,179). Об'єм гепатоцитів був збільшений і становив 3027 (1741; 5176) µm3 (об'єм гепатоцитів контрольної групи 1879 (1208; 3007) µm3, U=42346, p<0,05) **(рис. 3),** а при аналізі гістограми фракцій об'єму, виявлено зміщення гістограми в цілому в сторону великих форм гепатоцитів із діаметром 25-35 µm. В деяких полях зору виявляли апоптозно змінені гепатоцити, а також поодинокі фокальні некрози гепатоцитів, які супроводжувались скупченнями макрофагів та лімфоцитів, хоча загальна кількість лімфогістіоцитарних клітин не збільшилась і становила $50,4*10^3 \pm 5,1*10^3$ на 1 mm3 (в інтактних щурів $55,9*10^3 \pm 8,9*10^3$ на 1 mm3, F=0,31, Fcr=3,9, p=0,57). Як правило, навколо таких вогнищ некрозу розташовані гіпертрофовані гепатоцити. В субкапсулярній ділянці та фокально в першій зоні класичних печінкових часточок виявляли поодинокі гепатоцити з чисельними дрібними вакуолями в просвітленій цитоплазмі. Однак цитоплазма переважної кількості гепатоцитів залишалась подібною до цитоплазми гепатоцитів інтактних щурів. В просвітах синусоїдів, а також в перисинусоїдних просторах спостерігаються зірчасті макрофагоцити. Жиронакопичувальні клітини розташовані частіше у мідлобулярній зоні класичних печінкових часточок, між гепатоцитами.

Отже, на 7 день введення опіоїду налбуфін, переважають ознаки функціонального перевантаження та компенсаторно-пристосувальні процеси: розширення просвітів та повнокров'я кровоносних судин портальних трактах, повнокров'я та розширення синусоїдів субкапсулярної ділянки; збільшення чисельності та об'єму двоядерних гепатоцитів **(рис. 3),** компенсаторне збільшення об'єму гепатоцитів в цілому, що призвело до звуження просвіту синусоїдів в глибині паренхіми, особливо в перипортальних ділянках.

На 14 день після введення налбуфіну, часточкова будова печінки була збережена, однак цитоархітектоніка в класичних печінкових часточках порушена в деяких ділянках. Так, в 1 зоні класичних печінкових часточок та в субкапсулярних ділянках вогнищево розташовані осередки, в яких була порушена балкова будова **(рис. 4).** Більшість гепатоцитів в таких вогнищах були дистрофічно змінені. Цитоплазма в таких клітинах була набрякла, з явищами гідропічної дистрофії **(рис. 5)** та поодинокими вакуолями. Ядра в таких клітинах також були з ознаками нагрубання, гіперхромні, зміненої форми. Такі клітини не формували балок і були розташовані хаотично. Виявляли клітини з каріопікнозом та каріорексісом. Зустрічались і поодинокі клітини з ознаками жирової дистрофії, переважно, дрібновакуольної. Спостерігаються поодинокі моноцелюлярні та фокальні некрози, а також апоптозні гепатоцити. В вогнищах некрозу гепатоцитів були розташовані активні зірчасті макрофагоцити, а також чисельні лімфоцити **(рис. 5).** Лімфогістіоцитарні інфільтрати та макрофагоцити спостерігаються в цілому по паренхіми печінки, особливо навколо портальних трактів та в ділянках, де спостерігається порушення ГМЦ. Частка дистрофічно змінених гепатоцитів досягала 41 на 100 гепатоцитів. Загальна кількість гепатоцитів $224,8*10^3 \pm 10,9*10^3$ на 1 mm3 (в інтактних щурів $191,0*10^3 \pm 11,8*10^3$ на 1 mm3, F=3,26, Fcr=3,97, p=0,075). Кількість двоядерних гепатоци-

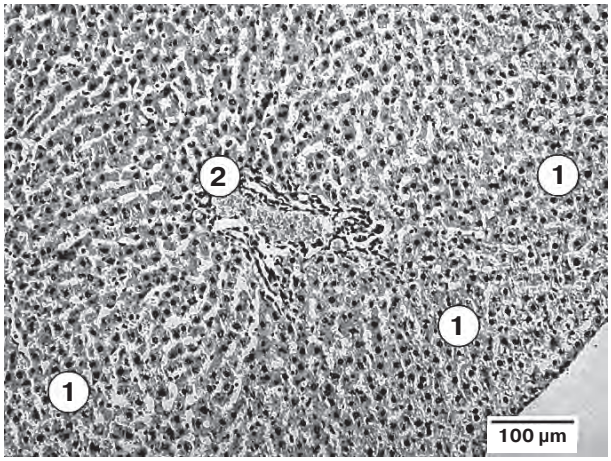


**Рис. 4. Печінка щура, 14 день. х200, гематоксилін-еозин.**
**1 – ділянки із гідропічною дистрофією гепатоцитів, дилятацією синусоїдів та гемостазом.**
**2 – розширені компоненти тріади з гемостазом, перипортальна лімфоцитарна інфільтрація.**

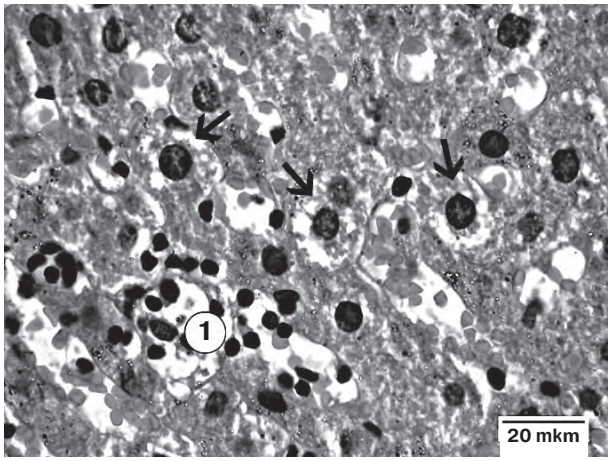


**Рис. 5. Печінка щура, 14 день. х1000, гематоксилін-еозин.**
**1 – лімфогістіоцитарний інфільтрат.**
**Стрілка – гідропічна дистрофія гепатоцитів.**

тів зменшилась, порівняно із попереднім терміном, наблизившись до показників контрольної групи, і становила $28,5*10^3 \pm 4,8*10^3$ на 1 mm3 (в інтактних щурів $27,2*10^3 \pm 5,1*10^3$ на 1 mm3, F=0,03, Fcr=3,97, p=0,87), хоча об'єм двоядерних гепатоцитів лишався збільшеним, та становив 3479 (1912; 5846) µm3 (у інтактних щурів 2483 (1484, 3973) µm3, U=24512, p<0,05). Об'єм одноядерних гепатоцитів різко зменшився до показників контрольної групи і становив 1741 (1086; 2737) µm3 (у інтактних щурів 1880 (1208; 3007) µm3, U=30105, p=1448) **(рис. 3).**

Гемомікроциркуляторне русло на 14 день у експериментальних тварин характеризується наростанням змін, що були виявлені на попередньому терміні. Кровоносні судини печінки були повнокровними, спостерігались сладжі еритроцитів **(рис. 4).** Так, просвіти синусоїдів і міжчасточкових вен були розширеними, в них були розташовані пристінкові тромби, часто в них були адгезія лейкоцитів до ендотеліоцитів та діапедез через стінки. В міжчасточкових жовчних протоках ендотеліоцити були не однорідними по будові. Так, ми виявили темні і світлі клітини, а також ділянки в яких були розташовані деструктивно змінені ендотеліоцити. Навколо міжчасточкових вен та міжчасточкових жовчних протоків була виражена лейкоцитарна інфільтрація. Просвіти лімфатичних судин були розширеними. Діаметр синусоїді складав 11,24 (9,82; 13,1) µm при 9,8 (8,75; 11,16) µm у інтактних щурів (U=33107; p<0,05) **(рис. 2).** При цьому дилятовані синусоїди в діаметрі досягають 29 µm, хоча присутні і звужені синусоїди з діаметром до 5,4 µm, а міжквартільний розмах досягає 3,27 (при 2,4 у контрольній групі). Ендотеліоцити в стінці синусоїдів були не однорідними по забарвленню. Їх цитоплазма була просвітлена з ознаками нагрубання, ядра темні, часто виступали в просвіт. В просвітах синусоїдів, а також в перисинусоїдних просторах була різко збільшена чисельність зірчастих макрофагоцитів та лімфоцитів, загальна кількість клітин лімфогістіоцитарного ряду різко зросла і складала $195,6*10^3 \pm 21,8*10^3$ на 1 mm3 (в інтактних щурів $55,9*10^3 \pm 8,9*10^3$ на 1 mm3, F=17,4, Fcr=3,97, p<0,001).

В той же час, зустрічались і інтактні ділянки без видимих патологічних змін паренхіми та ГМЦ русла. Якщо характеризувати топографію змін в часточках, то найменш виражені патологічні зміни були в центролобулярних ділянках печінкових часточок.

Отже, на 14 день експериментальної налбуфінової інтоксикації спостерігаються як компенсаторно-пристосувальні зміни – розширення просвіту синусоїдів, збільшення об'єму двоядерних гепатоцитів, так і поява та наростання дистрофічно-запальних змін – збільшення кількості клітин лімфогістіоцитарного ряду, гідропічна дистрофія гепатоцитів субкапсулярних та перипортальних ділянок, збільшення ділянок із стазом крові та поява крововиливів. Зниження кількості двоядерних гепатоцитів та зменшення об'єму одноядерних гепатоцитів **(рис. 3),** в порівнянні із попереднім терміном, свідчить про поступове виснаження компенсаторних механізмів.

На 21 день експерименту спостерігаються виражені зміни мікроциркуляторного русла, паренхіми та гепатоцитів в печінці щура. Синусоїди та міжчасточкові вени повнокровні, розширені, заповнені еритроцитами та лейкоцитами, в них були розташовані пристінкові тромби. Переважно синусоїди в субкапсулярних ділянках та в 1 зоні часточок (наближені до портальних тріад), а також в порто-портальних ділянках розширені **(рис. 6).** Діаметр синусоїдів в цих ділянках досягає 38 µm. В субкапсулярних ділянках спостерігаються крововиливи **(рис. 7, рис. 8),** крім того, спостерігаються діапедезні крововиливи навколо деяких судин. Синусоїди 3 зони, що наближені до центральної вени, звужені та випрямлені **(рис. 6),** в порівнянні із інтактними щурами, що вказує на підвищення тиску в синусоїдах. Діаметр синусоїдів навколо центральних вен зменшується до 4,2 µm. При цьому середній діаметр синусоїдів, в порівнянні із інтактними щурами, залишається дещо збільшеним – 10,7 (8,8; 13,2) µm у експериментальних щурів і 9,8 (8,75; 11,16) µm у інтактних щурів (U=15700; p<0,05) **(рис. 2),** а співвідношення синусоїдів до паренхіми залишається майже незмінним – 0,2±0,04 у інтактних щурів і 0,19±0,06 у експериментальних тварин на 21 день експерименту. Ендотеліоцити в стінці синусоїдів були неоднорідними по забарвленню. Їх цитоплазма була просвітлена з ознаками нагрубання, ядра темні, часто виступали в просвіт. В просвітах синусоїдів та в перисинусоїдальних просторах спостерігається велика кількість зірчастих макрофагів (клітин Купфера), лімфоцитів та лейкоцитів, кількість яких сягає $130,2*10^3 \pm 16,2*10^3$ на 1 mm3 (в інтактних щурів $55,9*10^3 \pm 8,9*10^3$ на 1 mm3, F=10,2, Fcr=3,99, p<0,05). Зміни в гепатоцитах проявляються у вигляді дистрофії, апоптозу та моноцелюлярних некрозів. Найбільше гепатоцитів із ознаками вираженої дистрофії спостерігається в субкапсулярних ділянках та в 1-й зоні часточок. Переважає гідропічна дистрофія гепатоцитів, крім того, зустрічаються гепатоцити із ознаками жирової дистрофії, переважно дрібно- та середньо-вакуольною. В субкапсулярних ділянках спостерігаються гепатоцити з ознаками балонної дегенерації **(рис. 7).** Загальна частка гепатоцитів із ознаками дистрофічних змін різного ступеня сягає 98%. Моноцелюлярні та фокальні некрози також зустрічаються переважно в перипортальних та субкапсулярних ділянках **(рис. 8),** в місцях некрозу спостерігається скупчення макрофагів та лімфоцитів. Апоптозно змінені гепатоцити спостерігаються в усіх відділах печінкових часточок. Загальна кількість гепатоцитів $176,3*10^3 \pm 11,4*10^3$ на 1 mm3 (в інтактних щурів $191,0*10^3 \pm 11,8*10^3$ на 1 mm3, F=0,65, Fcr=4,00, p=0,42). Кількість двоядерних гепатоцитів $25,7*10^3 \pm 2,9*10^3$ на 1 mm3 (в інтактних щурів $27,2*10^3 \pm 5,1*10^3$ на 1 mm3, F=0,07, Fcr=3,99, p=0,78). Об'єм гепатоцитів становив 1747 µm3 (1087, 2671) (інтактних щурів 1880 µm3 (1208, 3007), U=29790, p=0,0997) **(рис. 3).** Об'єм двоядерних гепатоцитів становив 1697 (1098; 2758) µm3 (у щурів інтактної групи 2483 (1484; 3973) µm3, U=23490, p<0,05). Ми також

виявили гіперплазію колагенових волокон в перипортальних трактах. Просвіти міжчасточкових жовчевих протоків розширені. Їх стінка складалась із епітеліоцитів кубічної форми. Вони мали просвітлену цитоплазму і світле ядро розташоване в центрі клітин. Однак часто виявляли деструктивно змінені епітеліоцити з темними ядрами. Навколо міжчасточкових жовчних вивідних протоків була виражена гістіолімфоцитарна інфільтрація інтерстицію.

Отже, на 21 день експериментальної інтоксикації опіоїдом налбуфін, спостерігалось наростання дистрофічно-запальних змін та виснаження компенсаторних механізмів – різке збільшення клітин із проявами гідропічної дистрофії, поява клітин з ознаками балонної дистрофії, збільшення кількості некротичних та апоптозних клітин, наростання проявів гемостазу та крововиливів в усіх ділянках гемомікроциркуляторного русла, порушення балочної структури. Гіперплазія колагенових волокон в перипортальних просторах свідчить про тривалу гіпоксію тканин в цих ділянках і свідчить про початкові прояви фіброзу з подальшим можливим розвитком циррозу. Сукупність вищезазначених патоморфологічних проявів на 21 день експерименту свідчать про початок незворотніх процесів.

При дослідженні препаратів, фарбованих за допомогою реактиву Шиффа (PAS – реакція), було виявлено виражене зниження інтенсивності забарвлення у зразків експериментальної групи, порівняно із контрольною. Що свідчить про зниження концентрації глікогену в гепатоцитах щурів експериментальної групи. При чому, найменша концентрація спостерігалась на 7-й день експерименту, а на 14 та 21 день вона дещо збільшилась, залишаючись при цьому значно меншою, порівняно із контрольною групою **(рис. 9).**

**Висновки**

Тривале введення опіоїду налбуфіну гідрохлорид призводить до виражених морфологічних змін печінки щура. На початкових стадіях переважають компенсаторно-пристосувальні процеси, які потім змінюються дистрофічно-запальними проявами, що наростають. Для інтоксикації налбуфіном характерними є наступні морфологічні ознаки – зміни ГМЦ у вигляді дилятації або звуження синусоїдів, гемостаз із формуванням тромбів та крововиливами, гіпертрофія а потім дистрофія гепатоцитів, при чому переважає гідропічна дистрофія, лімфогістіоцитарна інфільтрація, фокальні некрози та збільшення кількості апоптозно змінених клітин. Зміни починаються в субкапсулярних та перипортальних ділянках з формуванням порто-портальних містків та розвитком перипортального фіброзу. Центролобулярні ділянки на початкових стадіях залишаються інтактними.

**Перспективи подальших досліджень**

Отримані результати можуть бути підгрунтям для подальшого дослідження патоморфологічних змін печінки під впливом опіоїдів як в експериментальних роботах, так і з метою корекції та профілактики ускладнень при використання опіоїдів в клінічній практиці.

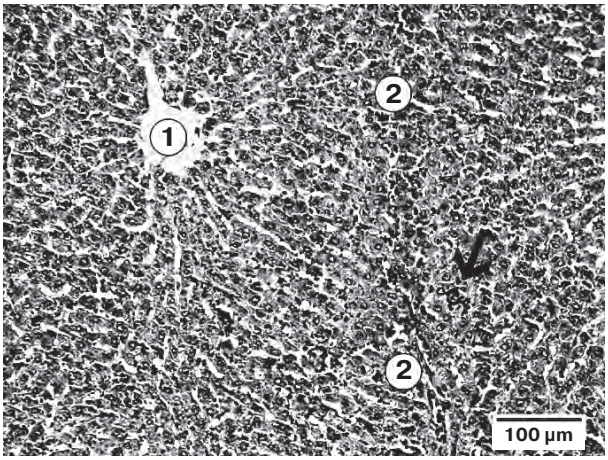


**Рис. 6. Печінка щура, 21 день. х200, гематоксилін-еозин.**
**1 – центральна вена, 2 – дилятація синусоїдів, апоптоз гепатоцитів та гемостаз в порто-портальних ділянках, стрілка – лімфогістіоцитарний інфільтрат в місці фокального некрозу.**

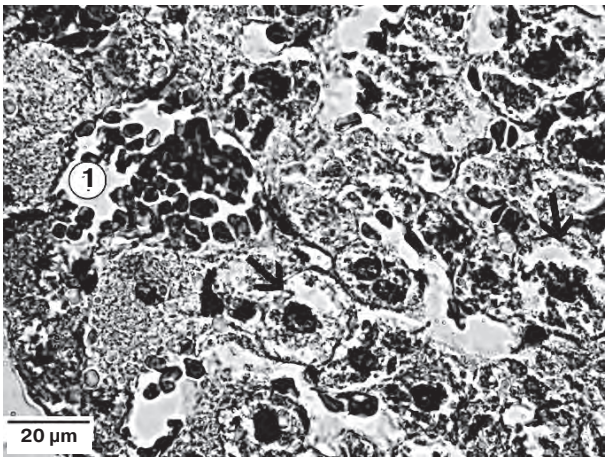


**Рис. 7. Печінка щура, 21 день. х1000, гематоксилін-еозин.**
**Набряк гепатоцитів в субкапсулярній ділянці.**
**1 – дилятований синусоїд з гемостазом та діапедезом еритроцитів, стрілки – балонна дистрофія гепатоцитів.**




**Рис. 8. Печінка щура, 21 день. х400, гематоксилін-еозин.**
**Набряк субкапсулярної ділянки з фокальним некрозом та численними апоптозними гепатоцитами.**
**1 – ділянка з гідропічною дистрофією гепатоцитів, 2 – фокальний некроз.**

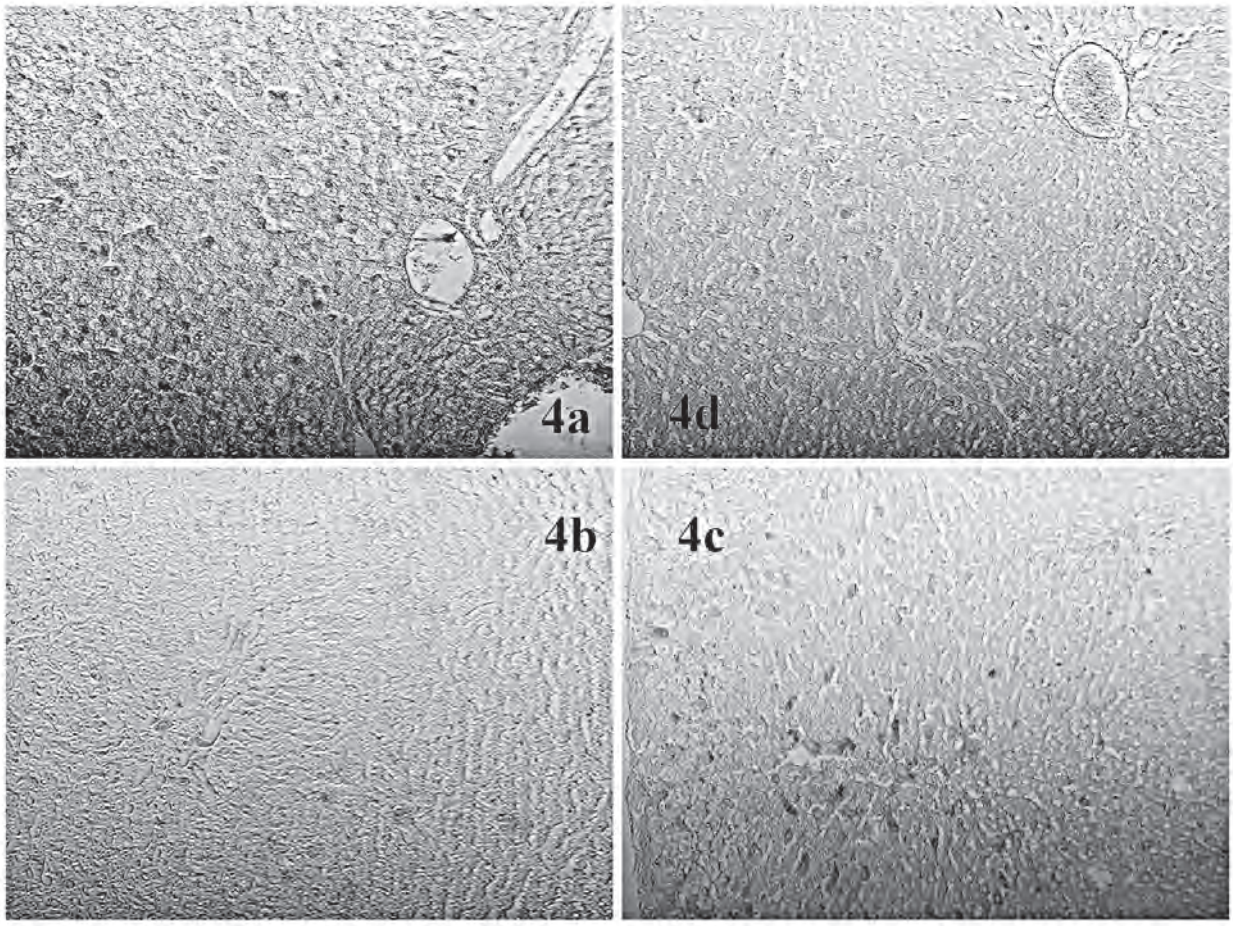


**Рис. 9. Печінка щура. х100, PAS-реакція.**
**4а – контрольна група; 4b – 7 день; 4c – 14 день; 4d – 21 день.**

## Література


1. Вовк С.О. Дослідження зміни об'єму двоядерних гепатоцитів печінки щура під впливом опіоїдів в динаміці тритижневого експерименту / С.О. Вовк, М.В. Логаш, Ю.Я. Кривко // Acta Medica Leopoliensia. – 2015. – 21(2). – С. 69-72.
2. Електронно-мікроскопічні ознаки змін в тканині печінки у хворих на опіоїдну залежність, яка поєднана із хронічним гепатитом / М.М. Овчаренко, І.К. Сосін, Л.Л. Пінський [та ін.] // Український морфологічний альманах. – 2009. – №4. – С. 87-92.
3. Зінько А.В. Вплив опіоїду на ультраструктуру променистого вінця кінцевого мозку в експерименті / А.В. Зінько, Л.Р. Матешук-Вацеба // Світ медицини та біології. – 2014. – №4 (47). – С. 127-130.
4. Зміни біохімічних показників крові щура при інтоксикації опіоїдами в динаміці перебігу експерименту / М.В. Логаш, П.Б. Покотило, Ю.М. Федевич, Ю.Я. Кривко // Експериментальна і клінічна медицина. – 2014. – № 3. – С. 78-81.
5. Морфологическая диагностика наркотических интоксикаций в судебной медицине / Ю.И. Пиголкин, Д.В. Богомолов, О.В. Должанский, Д.В. Горностаев. – М.: Медицина, 2004. – С. 304.
6. Немедицинское использование опиоидного анальгетика налбуфина в контексте изменения структуры потребления наркотических средств и психотропных веществ / Л.Н. Шитов, А.В. Волков, И.П. Пеньков [и др.] // Наркология. – 2012. – 11 (8). – С. 76-80.
7. Патоморфологічні зміни ниркового тільця на пізніх термінах хронічного опіоїдного впливу / І.В. Вільхова, Є.В. Пальтов, Ю.Я. Кривко [та ін.] // Журнал клінічних та експериментальних клінічних досліджень. – 2015. – 3(1). – С. 25-31.
8. Пат. №76564 U Україна, МПК A 61 K 31/00 Спосіб моделювання фізичної опіоїдної залежності ущурів / Р.М. Онисько, Є.В. Пальтов, В.Б. Фік, І.В. Вільхова, Ю.Я. Кривко, Н.Я. Якимів, О.С. Фітькало; патентовласник: Львівський національний медичний університет імені ДанилаГалицького. – №u201207124; заявл. 12.06.2012; опубл. 10.01.2013, Бюл. № 1.
9. Покотило П.Б. Імуногістохімічне дослідження передсердь білого щура під дією опіоїдів / П.Б. Покотило // Світ медицини та біології. – 2014. – № 4 (46). – С. 140-142.
10. Попик П.М. Особливості мікроструктури підшлункової залози білого щура за умов впливу опіоїду / П.М. Попик // Вісник проблем біології і медицини. – 2014. – № 3 (2). – С. 310-313.
11. Поражение печени при хроническом вирусном гепатите С на фоне опийной наркомании: морфологические аспекты / Е.В. Белобородова, Д.В. Подгорнова, И.Л. Пурлик [и др.] // Бюллетень сибирской медицины. – 2011. – № 1. – С. 7-11.
12. Фік В.Б. Вплив опіоїдного анальгетика на вміст та антибіотикочутливість мікрофлори ротової порожнини щурів / В.Б. Фік // Вісник стоматології. – 2015. – № 1. – С. 27-32.
13. Шигеев С.В. Судебно-медицинская экспертиза интоксикации опиатами: Дисс. д. м. н. / С.В. Шигеев. – М., 2007. – 65 с.
14. BoxPlotR: a web tool for generation of box plots / M. Spitzer, J. Wildenhain, J. Rappsilber, M. Tyers // Nature methods. – 2014. – 11(2). – P. 121-122.

15. Chung H. Role of drug testing as an early warning programme: the experience of the Republic of Korea / H. Chung // Bulletin of narcotics. – 2005. – 1-2(LVIII). – P. 231-248.
16. Howard C.V. Unbiased stereology / C.V. Howard, M.G. Reed. – QTP Publications, Coleraine, 2010. – 278 p.
17. Mateshuk-Vatseba L. Peculiarities of vascular tunic microstructure of the white rat eyeball under the effect of opioid / L. Mateshuk-Vatseba, U. Pidvalna, A. Kost // Romanian journal of morphology and embryology. – 2015. – 56 (3). – P. 1057-1062.
18. McElrath K. Nalbuphine (Nubain): non-prescribed use, injecting, and risk behaviors for blood-borne viruses / K. McElrath, D. Connolly // Contemp. Drug Probs. – 2006. – № 33. – P. 321-340.
19. Schneider C.A. NIH Image to ImageJ: 25 years of image analysis / C.A. Schneider, W.S. Rasband, K.W. Eliceiri // Nature methods. – 2012. – 9 (7). – P. 671-675.
20. Tschanz S.A. A simple tool for stereological assessment of digital images: the STEPanizer / S.A. Tschanz, P.H. Burri, E.R. Weibel // Journal of microscopy. – 2011. – 243 (1). – P. 47-59.

**УДК** 611.36-019-018.1:615.212.7

**ПАТОМОРФОЛОГІЧНІ ЗМІНИ ПЕЧІНКИ ЩУРА ПІД ВПЛИВОМ ОПІОЇДУ НА МІКРОСТРУКТУРНОМУ РІВНІ**

**Логаш М. В.**

**Резюме.** В роботі представлені результати експериментального дослідження впливу опіоїду налбуфін на мікроструктуру печінки щура на ранніх термінах хронічного опіоїдного впливу. Експеримент проводився на самцях білих щурів вагою190-250 гр., яким щоденно проводили дом'язево ін'єкції налбуфіну гідрохлорид. Досліджували препарати печінки щура на 7-й, 14-й та 21-й дні. Виявлено морфологічні зміни, при чому на 7-день переважали зміни, викликані компенсаторно-пристосувальними процесами – гіпертрофія гепатоцитів, збільшення кількості двоядерних гепатоцитів, розширення просвіту судин портальних трактів. В подальшому домінують дистрофічні та декомпенсаційні зміни – наростання гідропічної дистрофії гепатоцитів, руйнування балочної структури, фокальні некрози, велика кількість апоптозних клітин, формування перипортального фіброзу. Найбільш зміни були виражені в субкапсулярній ділянці, перипортальних зонах на в 1-й зоні класичної печінкової часточки.

**Ключові слова:** опіоїд, морфометрія, печінка, налбуфін, щур.

**УДК** 611.36-019-018.1:615.212.7

**ПАТОМОРФОЛОГИЧЕСКИЕ ИЗМЕНЕНИЯ ПЕЧЕНИ КРЫСЫ ПОД ДЕЙСТВИЕМ ОПИОИДА НА МИКРОСТРУКТУРНОМ УРОВНЕ**

**Логаш М. В.**

**Резюме.** В работе представлены результаты экспериментального исследования влияния опиоида налбуфин на микроструктуру печени на ранних сроках хронического влияния опиоида. Эксперимент проводился на самцах белых крыс массой 190-250 гр., которым ежедневно проводили внутримышечные инъекции налбуфина гидрохлорид. Исследовали препараты печени крысы на 7-й, 14-й и 21-й дни эксперимента. Выявлено морфологические изменения, при чем на 7-й день доминировали изменения, вызванные компенсаторно-приспособительными процессами – гипертрофия гепатоцитов, увеличение количества двуядерных гепатоцитов, расширение просвета сосудов портальных трактов. В дальнейшем доминируют дистрофические и декомпенсационные изменения – нарастание гидропической дистрофии гепатоцитов, разрушение балочной структуры, фокальные некрозы, большое количество апоптических клеток, формирование перипортального фиброза. Более всего изменения были выражены в субкапсулярных участках, перипортальных зонах и в 1-й зоне классических печёночных долек.

**Ключевые слова:** опиоид, морфометрия, печень, налбуфин, крыса.

**UDC** 611.36-019-018.1:615.212.7

**PATHOMORPHOLOGICAL CHANGES OF RATS' LIVER MICROSTRUCTURE UNDER THE EFFECT OF OPIOID**

**Logash M. V.**

**Abstract.** *The aim* of this project was to reveal and to describe the morphological changes of rat's liver under the long-term nalbuphine administration. The experiment was carried out on white male rats 190-250 g. body weight. The animals in the experimental group were injected intramuscularly with opioid "Nalbuphin" every day. The rats from the control group were injected with saline (sodium chloride 0,9%) were made at the same time. The liver samples for histology were taken on 7-th, 14-th and 21-st days of the experiment under the thiopental anesthesia. The experiment was approved by Ethical Committee or Institutional Animal Care and Use Committee Approval: protocol № 2 from 20.02.2012. The slices were stained with haemotoxylin-eosin, PAS-staining was used for glycogen analysis. The Meiji MT4300 LED microscope with Canon EOS 550D camera was used for microphotography. For measurement the ImageJ ver.1.48u and Stepanizer software were used, for statistical analysis LibreOffice Calc v.4.4.0.3, InVivoStat ver.3.0 and BoxPlotR software were used.

*Results*:

The pattern of compensatory changes was revealed on the 7-th day of the experiment: hepatocytes hypertrophy, increasing the numbers and the volume of the polynucleated hepatocytes, sinusoids dilatation in the subcapsular area. Besides, sinusoidal stenosis in the centrilobular area, erythrocytes congestion and glycogen

depletion were revealed. The changes mainly occur locally in subcapsular areas and rarely in periportal. The centrolobular areas have been remaining without pathological changes.

On the 14-th day of the experiment, not only compensatory changes but also the pattern of dystrophy and decompensation was revealed. The hepatocytes hydropic dystrophy, their nuclei swelling, focal necrosis and apoptosis, lymphocytic infiltration with significant increasing of numbers of lymphocytes are typical for this period. The volume of hepatocytes decreases and numerous hepatocytes with well-expressed changes in nuclei appears. The pathological changes mainly distributed in the subcapsular and periportal area, as well as in the 1-st area of the classical hepatic lobule. Besides, well-expressed swelling of portal areas occur. But a lot of areas, especially around central veins, remains unchanged.

On the 21-st day of the experiment the continuation of degenerative changes and the increasing of decompensation were revealed. The sinusoids are dilated and filled with numerous sludge of erythrocytes, massive haemostasis, thrombosis, lymphocytes and Kupffer cells within. Blood cells infiltrated within the interstitial space. Massive area with sinusoids dilatation, hydropic dystrophy and lymphocytic infiltration form portal-portal bridges and completely filled subcapsular area. Besides, hepatocytes with balloon dystrophy rarely occur within the subcapsular area. Numerous focal necrosis and apoptosis occur. Around portal triads collagen fibers with portal fibrosis development were revealed, as well as lymphocytic infiltrates and well-expressed swelling.

PAS-staining revealed glycogen depletion within the hepatocytes in all terms of the experiment. The depletion most expressed on the 7-th day of experiment with some increasing on the 14-th and 21-st days.

*Conclusion*. Nalbuphine administration caused well-expressed changes in rat liver morphology. The changes within microcirculatory bed flow, hydropic dystrophy, lymphocytic infiltration, apoptosis, periportal fibrosis formation and glycogen depletion are typical for the pattern of liver pathology caused by long-term nalbuphine administration.

**Keywords:** opioid, morphometry, liver, nalbuphine, rat.

***Рецензент – проф. Старченко І. І.***

**Стаття надійшла 06.03.2016 року**