

I (n=126) – patients with DM type II and enteropathy-associated BOS.

II (n=61) – patients with DM type II and enteropathy not associated with BOS.

The carbohydrate metabolism state was determined in all patients: fasting and postprandial glucose, glycosylated hemoglobin concentration, C-peptide, insulin. At the same time the content of thiobarbituric acid reactive substances (TBARS), the activity of catalase and superoxide dismutase (SOD) in the blood serum were studied. The NO system was evaluated by the level of nitric oxide stable metabolites – nitrite anions $[NO_2^-]$ and total NOS activity in the blood serum.

Research results. The assessed parameters of carbohydrate metabolism revealed that patients of the both groups had changes typical for DM type 2 in subcompensation. Along the surveyed patients the activation of LPO was observed, which was characterized by increased TBARS concentration in the blood serum of patients of the group I in 1.6 times ($p<0.001$) and in the group II – 1.4 times ($p<0.05$) compared with practically healthy. Simultaneously, patients of groups I and II had decreased catalase activity in serum in 1.7 times ($p<0.05$) and SOD activity – in 1.48 ($p<0.001$) and 1.33 ($p<0.05$) times respectively, compared with the norm. Thus, in patients of group I with BOS-associated diabetic enteropathy more active production of free radicals was observed, which gradually leads to a deficiency of AOP enzymes due to excessive use. Analysis of the NO system in the examined patients showed the presence of increased activity of total NOS in patients of group I in 2.4 times ($p<0.05$), and of group II patients – in 2.8 times ($p>0.05$). In patients of group I nitrites level in the blood serum decreased in 1.45 times ($p<0.05$) and of group II – in 1.33 times ($p>0.05$) versus normal, indicating a decreased NO synthesis and creating conditions for violation of vascular tone regulation.

Conclusions. The important role in the pathogenesis of DM type II complications development play the prooxidant-antioxidant imbalance and violations in the NO system, that are potentiated on the background of diabetic enteropathy associated with BOS.

Keywords: diabetes mellitus, diabetic enteropathy, nitric oxide, lipid peroxidation, antioxidant protection.

Рецензент – проф. Костенко В. О.

Стаття надійшла 12.03.2017 року

УДК 616.728.3-002-073.48

Могила О. О.

ВПЛИВ СТУПЕНЯ АРТРОЗУ КОЛІННОГО СУГЛОБУ НА ВИРАЖЕНІСТЬ СИНОВІЇТУ. РЕЗУЛЬТАТИ УЗД

Обласна клінічна лікарня відновлювального
лікування та діагностики (м. Полтава)

mogila_o@ukr.net

Вступ. За даними статистики Всесвітньої Організації Охорони здоров'я на болі в суглобах скаржаться 97% осіб серед людей старше 60 років. Це найбільш розповсюджена група захворювань опорно-рухового апарату сьогодні. Але і молоді люди все частіше стикаються з цими проблемами. Найчастіше вражаються колінні суглоби [11]. Причиною є травми, надмірні навантаження та наявність зайвої ваги. Залежно від патології, віку пацієнта та тяжкості перебігу діагностують запальні (артрит), дегенеративно-дистрофічні захворювання суглобів (артроз), супроводжуючі їх синовіїти та болі в суглобах (артралгії). Для кожного недуга характерні свої ознаки, але у більшості симптоматика дуже схожа [1,3,6].

Остеоартроз, артроз, остеоартрит, деформуючий артроз в X Міжнародній класифікації хвороб представлені як синоніми і представляють дегенеративно-дистрофічну групу захворювань [2].

В Україні серед захворюваності опорно-рухового апарату майже третина приходить на артрози [10], а за поширеністю перше місце займає артроз колінного суглобу [14]. Згідно спостережень, хвороба виникає у пацієнтів після 40 років і частіше спостерігається у жінок. У молодому віці розвивається

при перенавантаженні, особливо при наявності зайвої ваги [21].

В основі остеоартрозів лежить ураження всіх елементів суглоба, в першу чергу, суглобового хряща, субхондральних відділів кістки, синовіальної оболонки, зв'язок, капсули, періартикулярних м'язів. Ці зміни відбуваються поступово в результаті того, що травмування суглобового хряща при навантаженні перевищує швидкість його фізіологічного оновлення [6]. Порушується найважливіша функція суглобового хряща – адаптація до механічного навантаження та забезпечення вільного руху суглобових поверхонь [12].

Ультразвукове дослідження є одним з важливих методів діагностики захворювань, які вражають колінні суглоби. Завдяки неінвазивності, доступності і простоті УЗД використовують як для діагностики, так і для моніторингу динаміки протікання захворювання, особливостей запального процесу у колінному суглобі та оцінки ефективності лікування [9,24,25].

Мета дослідження – проаналізувати залежність вираженості синовіїту колінного суглобу від ступеня артрозу за допомогою ультразвукового методу.

Об'єкт і методи дослідження. Дослідження базується на клінічному обстеженні 461 пацієнта в період 08-09.2016 року: 153 (33,2%) чоловіка та 308 (66,8%) жінок. Вік пацієнтів склав від 13 до 80 років, при цьому 218 (47,3%) людей мешкали в місті, 243 (52,7%) – мешканці сільської місцевості.

В протоколі відмічались травми в анамнезі, попередня біль (129 (28%) випадків), наявність надмірного для пацієнта навантаження (421 (91,3%) випадків).

Всім пацієнтам проводилось УЗД обох колінних суглобів за стандартною методикою на апараті фірми «BK Medical» лінійним датчиком з частотою 12,0 Мгц. Сканувались передня, бокові поверхні та підколінна ямка в повздовжніх та поперечних проєкціях. Враховувались скарги на біль по передній, задній поверхнях стегна та гомілки.

Оцінювались наступні ультразвукові ознаки:

- в передній проєкції: супрапателлярний заворот, контури наколінка;

- в задній проєкції: структура напівперетинчастого м'язу; контури гіалінового хряща [15].

У всіх хворих відмічалась біль в колінних суглобах. Пацієнти скаржились також на біль по задній поверхні стегна та гомілок, обмеженість рухів, кульгали на хвору ногу. Дані клінічного обстеження виявили біль при пальпації в проєкції відповідних м'язів, позитивний симптом «флюктуації» супрапателлярного завороту.

Досліджувались стадії синовііту колінного суглоба, залежно від УЗ ознак. При дослідженні з переднього доступу датчик встановлювали поздовжньо у верхнього полюса надколінка. На ехограмах в нижніх відділах відзначалась гіперехогенна лінійна тінь, кортикальний шар стегнової кістки, 2 листки синовіальної оболонки, сухожилок чотиригодового м'язу, підшкірний шар та шкіра. При скануванні підколінної ямки, в положенні «лежачи на животі» положення датчика було також повздовжнє по задньо-медіальній поверхні підколінної ямки для оцінки стану м'язових порцій напівперетинчастого та медіального литкового м'язів. У нормі м'язова тканина при УЗД виглядає гіпоехогенною та однорідною [15].

Результати дослідження та їх обговорення. В результаті проведеного дослідження, окрім навантаження, зайвої ваги, була виявлена друга причина розвитку неспецифічного синовііту колінного суглобу – це зниження протекторних сил хряща (зношення хряща), тобто розвиток артрозу.

При обстеженні пацієнти були поділені на 4 групи згідно ступенів прояву артрозу (**рис.**):

1 група – пацієнти без ультразвукових ознак артрозу – 21 (4,6%) пацієнтів;

2 група – пацієнти з I ступенем (початковими ознаками) артрозу колінного суглобу (остеофіти по медіальній поверхні виростків стегна та гомілки не виражені) – 210 (45,6%) пацієнтів;

3 група – пацієнти з II та III ступенем (вираженими ознаками) артрозу КС (виражені або значно виражені остеофіти по медіальній поверхні виростків стегна та гомілки) – 131 (28,4%) пацієнтів;

4 група – пацієнти з УЗ ознаками диспластичного артрозу (висота гіалінового хряща по задній поверхні $\leq 0,10$ см) – 99 (21,5%) пацієнтів.

Стадії деформуючого артрозу колінного суглобу представлено на **рисунку**, який демонструє відповідні до них ультразвукові ознаки.

Для колінного суглобу головними стабілізаторами є напівперетинчастий та медіальний литковий м'язи. Не схрещені, бокові зв'язки та меніски, а саме м'язи. Саме м'язи є головними зв'язками суглобів. Вони набагато сильніші, здатні витримувати великі навантаження. Чому саме вони? Згідно анатомії колінного суглобу, ці м'язи по своєму положенні намагаються перекрити розрив міцності на рівні суглобу за рахунок перехресту дистальної інерції напівперетинчастого м'язу та проксимальної інсерції медіального литкового м'язу [3, 11].

Кожна кінцівка складається з сегментів-важелів. Кістка бере на себе статичне навантаження (саме епіфізи кістки), а м'язи – динамічне. Головне статичне навантаження отримує та тримає хрящ епіфізу. При фізіологічному навантаженні сила діє на хрящ і він справляється з нею. При збільшенні навантаження частина статичної сили з хряща починає спрямовуватися на м'язи, які починають працювати в посиленому, іншому спеціальному режимі. Окрім динамічного навантаження, при якому сигнал про необхідність скорочення м'язів надсилає мозок, м'язи отримують частину статичного навантаження, яке призначалося для хряща. Тобто, сила діюча на нижню кінцівку, на колінний суглоб, а саме на епіфіз з хрящовим покриттям, перевищує протекторні властивості хряща. Змінюється ритм роботи м'язів, що провокує запуск інших механізмів [9, 19].

Перші м'язи, які змінюють свою роботу при перенавантаженні нижніх кінцівок є напівперетинчастий, та медіальний литковий м'язи.

Проведене дослідження дає новий погляд на розуміння як розвивається синовііт. Це відбувається, коли навантаження на нижню кінцівку перевищує протекторні властивості хряща.

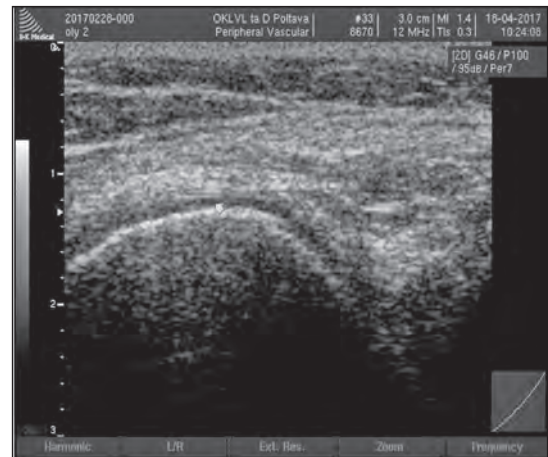
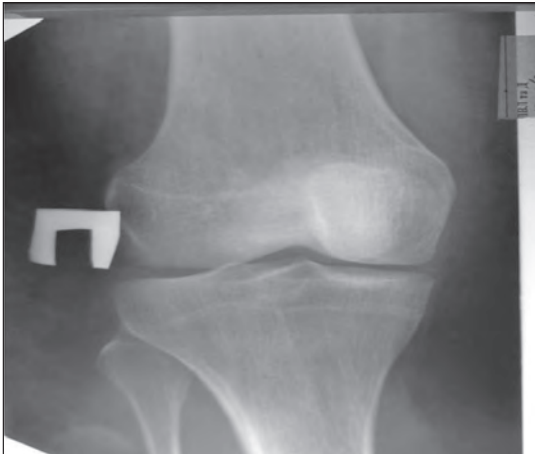
Процес розвитку синовііту проходить 4 стадії, які представляють собою ланки одного процесу [15].

Перша стадія – м'язово-тонічний синдром напівперетинчастого та медіального литкового м'язу, або безексудативна стадія (Розширення супрапателлярного завороту не відмічалось. Загальна кількість пацієнтів – 28).

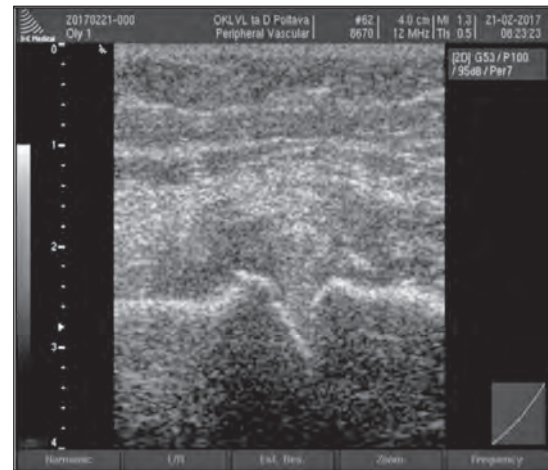
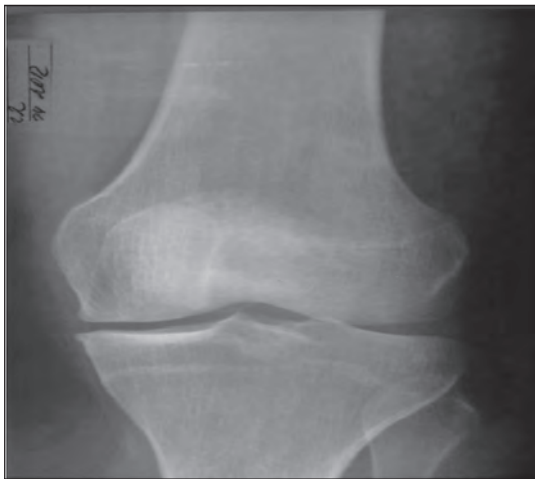Друга стадія – невиражений синовііт (Відмічалось незначне розширення верхнього завороту за рахунок невеликої кількості однорідної рідини, що проявляється наявністю неширокої смужки рідини. Загальна кількість пацієнтів – 272).

Третя стадія – виражений синовііт КС (Смужка анехогенної рідини розширюється за рахунок збільшення кількості рідини. Структура однорідна. Загальна кількість пацієнтів – 113).

Четверта стадія синовііту – хронічний синовііт (Відмічається розширення верхнього завороту за рахунок неоднорідної рідини. Загальна кількість пацієнтів – 48).

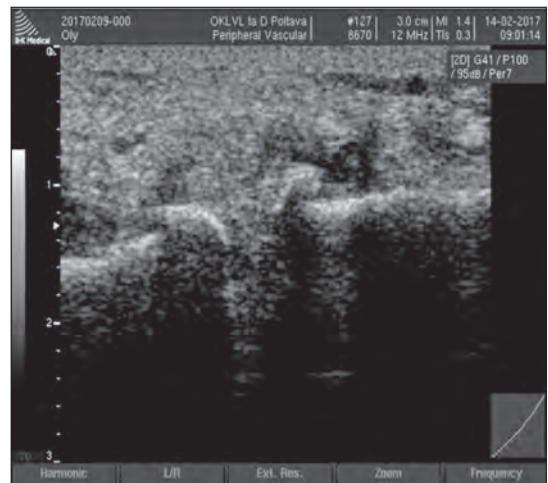
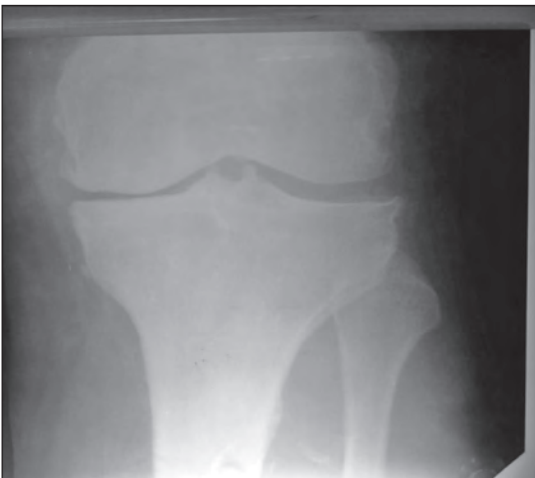

Ультразвукові ознаки норми.



Рентгенологічна стадія ДОА КС I ст.

Ультразвукові ознаки ДОА КС I ст.



Рентгенологічна стадія ДОА КС II ст.

Ультразвукові ознаки ДОА КС III ст.

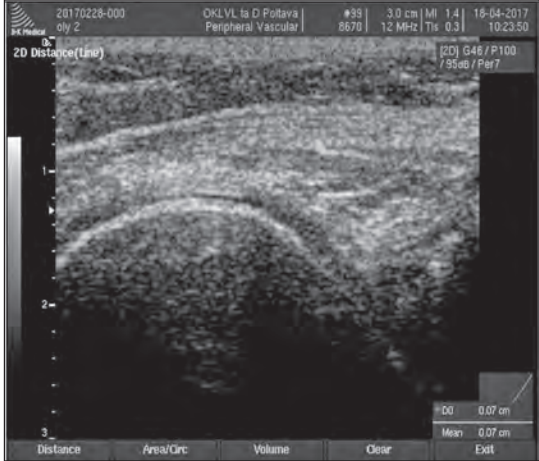

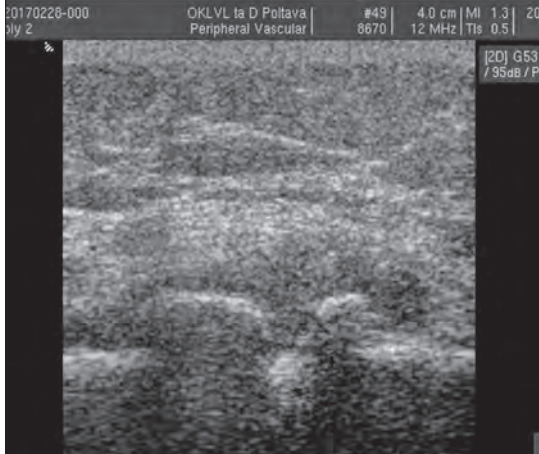
	 <p>20170228-000 OKLVL ta D Poltava #39 3.0 cm MI 1.4 16-04-2017 oly 2 Peripheral Vascular 8678 12 MHz TIs 0.3 10:23:50 2D Distance(Line) [2D] G48/P100 / 95dB / Per7 Dd 0.07 cm Meas 0.07 cm Distance Area/Circ Volume Clear Exit</p>
	<p>Ультразвукові ознаки диспластичного артроза КС.</p>
	 <p>20170228-000 OKLVL ta D Poltava #49 4.0 cm MI 1.3 20 oly 2 Peripheral Vascular 8670 12 MHz TIs 0.5 [2D] G53 / 95dB / P</p>
<p>Рентгенологічна стадія ДОО КС III ст.</p>	<p>Ультразвукові ознаки ДОО КС III ст.</p>

Рис. Рентгенологічні стадії деформуючого артрозу колінного суглобу та відповідні до них ультразвукові ознаки.

В результаті дослідження виявлені ультразвукові стадії синовііту колінного суглобу були поділені на 4 групи:

- серед пацієнтів 1-ї групи ступінь вираженості синовііту розподілилась наступним чином: 1 стадія – 33,3%; 2 стадія – 52,4%; 3 стадія – 4,8%; 4 стадія – 9,5%.

- в 2-й групі пацієнтів ступінь вираженості синовііту розподілилась так: 1 стадія – 4,8%; 2 стадія – 62,4%; 3 стадія – 28,1%; 4 стадія – 4,8%.

- 3-я група пацієнтів характеризується наступними показниками ступеня вираженості синовііту: 1 стадія – 0,8%; 2 стадія – 44,3%; 3 стадія – 30,5% та 4 стадія – 24,4%.

- в 4-й групі пацієнтів ступінь вираженості синовііту розподілилась так: 1 стадія – 10,1%; 2 стадія – 72,7%; 3 стадія – 13,1% та 4 стадія – 4,0%.

Ці результати демонструють співвідношення наявності ультразвукових ознак синовііту та артрозу колінного суглобу (**табл.**).

Таким чином, найбільша кількість (33,3%) пацієнтів без синовііту припадає на 1 групу пацієнтів без ультразвукових ознак артрозу.

Найбільша кількість пацієнтів з 2-ю стадією синовііту (невиражений синовііт) припадає на 4 групу (72,7%) та 2 групу (62,4%) – пацієнти з диспластичним та початковими ознаками артрозу відповідно.

Третя та четверта стадії синовііту найбільш розповсюджені серед пацієнтів 3 групи, з вираженими ознаками артрозу і займають в даній групі 30,5% та 24,4% відповідно.

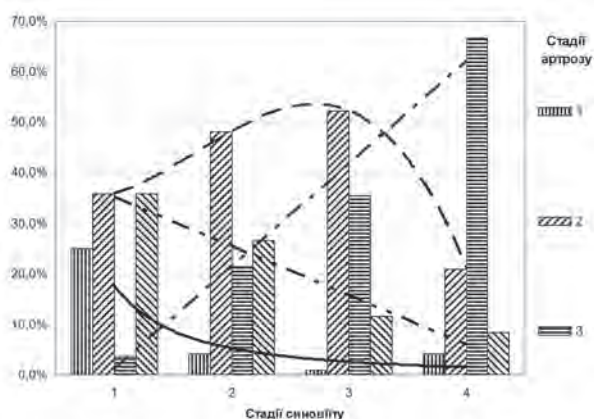
Відображення залежності вираженості синовііту від стадії артрозу (кореляція Пірсона 0,8 і більше) представлено наглядно (**гістограма 1**), де по осі значень – відсоток пацієнтів з вказаною стадією артрозу.

Співвідношення наявності ультразвукових ознак синовііту та ознак артрозу колінного суглобу

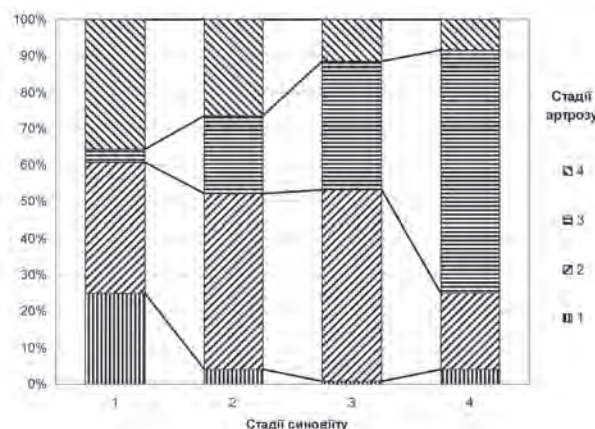
Групи по артрозу			Стадії синовііту							
№ групи	Кількість пацієнтів	% від загальної кількості	1 група к-ть чол.	% від к-ті пацієнтів даної групи	2 група к-ть чол.	% від к-ті пацієнтів даної групи	3 група к-ть чол.	% від к-ті пацієнтів даної групи	4 група к-ть чол.	% від к-ті пацієнтів даної групи
1	21	4,6	7	33,3	11	52,4	1	4,8	2	9,5
2	210	45,6	10	4,8	131	62,4	59	28,1	10	4,8
3	131	28,4	1	0,8	58	44,3	40	30,5	32	24,4
4	99	21,5	10	10,1	72	72,7	13	13,1	4	4,0
Всього	461	100	28	6,1	272	59,0	113	24,5	48	10,4

Таким чином: – відсутність синовііту (стадія 1) практично неможлива при артрозі (стадії 2-3); – для пацієнтів зі стадією артрозу 2 мало вірогідним є сильно виражений синовііт; – для пацієнтів зі стадією артрозу 3 вірогідним є найбільш виражений синовііт; – для пацієнтів зі стадією артрозу 4 вірогідним є найменш виражений синовііт.

при збільшенні навантаження за рахунок збільшення спазму м'язів. Сила та поширення спазму до 1/3 відповідає максимально вираженому, напруженому синовііту. На цьому етапі розвиток синовііту припиняється. Хворий потрапляє на лікування. При на-



Гістограма 1. Залежність вираженості синовііту від стадії артрозу.



Гістограма 2. Залежність вираженості синовііту від стадії артрозу (нормована гістограма).

Оскільки гістограма відображає тільки частину пацієнтів з загальної сукупності, то доцільніше ілюструвати ці дані нормованою гістограмою (**гістограма 2**), де для більш вираженого синовііту необхідна наявність артрозу середньої стадії (2 або 3). Тобто, при відсутності артрозу виражений синовііт мало ймовірний, а сильний артроз унеможливує високу рухову активність, що, відповідно, знижує ступінь синовііту.

Висновки. Враховуючи вищевикладене, можна стверджувати про наявність зв'язку між стадіями артрозу та ступеню вираженості синовііту, а саме, пацієнти з більшим ступенем артрозу колінного суглобу мають більш виражений синовііт колінних суглобів.

Визначена схема розвитку неспецифічного синовііту колінних суглобів. Так, при відсутності артрозу та при початкових ознаках протекторні властивості хряща не порушуються, тому синовііт розвивається

ступному перенавантаженні (фізичне та надлишкова вага), протягом 3-5 років у хворих прогресує розвиток артрозу. При виражених стадіях артрозу (II-III рентгенологічні стадії ДОО) не отримується повного розрешення рідини у тканинах суглобу за рахунок постійно діючої статичної сили. Це провокує розвиток хронічного синовііту. Хронічний синовііт не буває вираженим та напруженим, так як є похідним комбінованої взаємодії зростаючого навантаження на м'язи та виражених ступенів артрозу.

Перспективи подальших досліджень. Результати даної роботи будуть використані у подальших дослідженнях патологічних змін колінного суглобу.

Література

1. Бойков В.П. Болевой синдром при заболеваниях и повреждениях коленного сустава / В.П. Бойков, К.С. Чермаков, С.А. Караулов // Медицинская сестра. – 2016. – № 3. – С. 39-42.
2. Болезни костно-мышечной системы и соединительной ткани (M00-M99) [Электронный ресурс] // Международная статистическая классификация болезней и проблем, связанных со здоровьем, 10-го пересмотра, принятая 43-ей Всемирной Ассамблеей Здравоохранения. – Режим доступа: <http://mkb-10.com/index.php?pid=12001>.
3. Гиршин С.Г. Коленный сустав. Повреждения и болевые синдромы / С.Г. Гиршин, Г.Д. Лазишвили. – Москва: Авторский тираж, 2007. – 352 с.
4. Гнилорыбов А.М. Патогенез ревматоидного синовита. Адгезия синовиальных клеток к суставному хрящу и механизм костно-хрящевой деструкции / А.М. Гнилорыбов // Український ревматологічний журнал. – 2000. – № 2. – С. 14-17.
5. Гумеров Р.А. Современные методы диагностики и лечения синовита коленного сустава / Р.А. Гумеров, А.А. Абзалилов // Казанский мед. журнал. – 2006. – Т. 87, приложение. – С. 30-31.
6. Дегенеративно-дистрофічні захворювання суглобів. Лекція для студентів медичних та медично-психологічних факультетів вищих медичних навчальних закладів України / О.А. Бур'янов, Є.Т. Склярєнко, О.І. Волошин [та ін.] // Літопис травматології та ортопедії. – 2013. – № 5. – С. 255-257.
7. Диференційно-діагностичні критерії ранніх стадій ревматологічних захворювань колінних суглобів при ультразвуковому дослідженні / А.М. Некрасов, С.О. Пономаренко, И.В. Иваницкий, В.Н. Ждан // Український ревматологічний журнал. – 2011. – № 44 (2). – С. 32-37.
8. Зоря В.И. Деформирующий артроз коленного сустава / В.И. Зоря, Г.Д. Лазишвили, Д.Е. Шпаковский. – Москва: Litterra, 2010. – 320 с.
9. Кириллова Э.Р. Ультразвуковая оценка сухожильно-связочного аппарата коленного сустава у больных ревматоидным артритом и остеоартрозом / Э.Р. Кириллова, Р.А. Хабиров // Практическая медицина. – 2011. – № 7 (55). – С. 69-71.
10. Коваленко В.М. Остеоартроз: практична настанова / В.М. Коваленко, О.П. Борткевич. – К.: Моріон, 2010. – 608 с.
11. Колінний суглоб (променева анатомія, методи дослідження, променева діагностика захворювань і травматичних ушкоджень) / М.І. Спужак, О.П. Шармазанова, Р.Я. Абдуллаєв [та ін.]. – Донецьк: Видавець О.Ю. Заславський, 2011. – 208 с.
12. Косинская Н.С. Дегенеративно-дистрофические поражения костно-суставного аппарата / Н.С. Косинская. – Л.: Медгиз, 1961. – 202 с.
13. Лучевая диагностика заболеваний коленного сустава (Конспект лучевого диагноста) / Г.Е. Труфанов, И.П. Пчелин, В.А. Фокин [и др.]; под ред Г.Е. Труфанова. – Санкт-Петербург: ЭЛБИ, 2014. – 304 с.
14. Майко О.Ю. Диагностические возможности ультразвукового сканирования коленных суставов при остеоартрозе / О.Ю. Майко, Г.Г. Багирова, Л.В. Попова // Терапевтический архив. – 2005. – Т. 77, № 4. – С. 44-50.
15. Могила А.А. Структурные изменения мышечно-сухожильного комплекса, определяемые ультразвуковым сканированием при неспецифическом синовите коленного сустава / А.А. Могила // Вісник проблем біології і медицини. – 2017. – Вип. 1 (135). – С. 152-157.
16. Павлова В.Н. Синовиальная среда сустава / В.Н. Павлова. – М.: Медицина, 1980. – 296 с.
17. Перфилова Л.В. Новые аспекты диагностики синовита коленного сустава у больных ревматоидным артритом / Л.В. Перфилова // В існик ортопедії, травматології та протезування. – 2012. – № 2 (73). – С. 57-59.
18. Пицын И.А. Оптимизация ультразвукового исследования поврежденного коленного сустава / И.А. Пицын // Вестник травматологии и ортопедии им. Н.Н. Приорова. – 2015. – № 3. – С. 30-35.
19. Повреждения передней крестообразной связки коленного сустава: диагностика, лечение, реабилитация / под редакцией Г.Д. Лазишвили, А.В. Королёва. – Москва: Авторский тираж, 2013. – 370 с.
20. Родионов Г.Г. Масс-спектрометрия микробных маркеров в синовиальной жидкости при травмах и артритах коленного сустава / Г.Г. Родионов, А.А. Ветошкин // Поликлиника. – 2014. – № 4. – С. 11-15.
21. Сміян С.І. Остеоартроз колінних суглобів: сучасний стан проблеми / С.І. Сміян // Ревматологія. – 2011. – № 3. – С. 12-15.
22. Сустав. Морфология, клиника, диагностика, лечение / Г.Г. Павлов, В.Н. Павлова, Н.А. Шостак, Л.И. Слущкий. – М.: МИА, 2011. – 552 с.
23. Терзов К.А. Роль ультразвукового дослідження в оцінці уражень колінних суглобів у хворих на ревматоїдний артрит / К.А. Терзов, О.М. Масик, О.П. Борткевич // Укр. ревматол. журнал. – 2006. – № 1 (23). – С. 57-61.
24. Ультразвуковое исследование в оценке состояния коленного сустава при деформирующем остеоартрозе / А.Ю. Васильев, И.Б. Климова, Э.А. Шляпак [и др.] // Вестн. рентгенол. и радиол. – 2001. – № 2. – С. 38-40.
25. Ультразвуковое исследование при дегенеративно-дистрофических воспалительных заболеваниях коленного сустава / Д. Деджо, С.А. Пономаренко, А.А. Могила, Л.А. Сысун // Международный медицинский журнал. – 2008. – № 2. – С. 125-130.
26. Angiogenic gene expression and vascular density are reflected in ultrasonographic features of synovitis in early rheumatoid arthritis: an observational study / Kelly Stephen, Bombardieri Michele, Humby Frances [et al.] // Arthritis Res Ther. – 2015. – 17 (1). – P. 58.
27. Clinical, radiological and ultrasonographic findings related to knee pain in osteoarthritis / K.K. Chan, R.W. Sit, R.W. Wu, A.H. Ngai // PLoS One. – 2014. – Vol. 9 (3): e92901. Doi: 10.1371/journal.pone.0092901.
28. Evaluation of a quantitative measurement of suprapatellar effusion by ultrasonography and its association with symptoms of radiographic knee osteoarthritis: a cross-sectional observational study / Daisuke Chiba, Eichichi Tsuda, Shugo Maeda [et al.] // Arthritis Res Ther. – 2016. – Vol. 18. – P. 181. 29. Vlad V. Ultrasound of the knee in rheumatology / V. Vlad, A. Iagnocco // Med Ultrason. – 2012. – Vol. 14 (4). – P. 318-325.

УДК 616.728.3-002-073.48

ВПЛИВ СТУПЕНЯ АРТРОЗУ КОЛІННОГО СУГЛОБУ НА ВИРАЖЕНІСТЬ СИНОВІЇТУ. РЕЗУЛЬТАТИ УЗД Могила О. О.

Резюме. За допомогою ультразвукового методу виявлені 4 стадії вираженості синовііту та 4 стадії артрозу колінного суглобу. Проаналізовано залежність вираженості синовііту колінного суглобу від ступеня ар-

трозу. Доведено, що пацієнти з більшим ступенем артрозу колінного суглобу мають більш виражений синовіїт колінних суглобів.

Визначено схему розвитку неспецифічного синовіїту колінних суглобів. Досліджено, яким чином розвивається хронічний синовіїт. Він не буває вираженим та напруженим, так як є похідним комбінованої взаємодії зростаючого навантаження на м'язи та виражених ступенів артрозу.

Ключові слова: артроз, синовіїт, колінний суглоб, литкові м'язи, ультразвукове дослідження.

УДК 616.728.3-002-073.48

ВЛИЯНИЕ СТЕПЕНИ АРТРОЗА КОЛЕННОГО СУСТАВА НА ВЫРАЖЕННОСТЬ СИНОВИИТА. РЕЗУЛЬТАТЫ УЗИ

Могила А. А.

Резюме. С помощью ультразвукового метода определены 4 стадии выраженности синовита и 4 стадии артроза коленного сустава. Проанализирована зависимость выраженности синовита коленного сустава от степени артроза. Доказано, что пациенты с большей степенью артроза коленного сустава имеют более выраженный синовит коленных суставов.

Определена схема развития неспецифического синовита коленных суставов. Доказано, каким образом развивается хронический синовит. Он не бывает выраженным и напряженным, так как является производным комбинированного взаимодействия возрастающей нагрузки на мышцы и степени выраженности артроза.

Ключевые слова: артроз, синовит, коленный сустав, икроножные мышцы, ультразвуковое исследование.

UDC 616.728.3-002-073.48

INFLUENCE OF GONARTHROSIS DEGREE ON SYNOVITIS SEVERITY. RESULTS OF ULTRASOUND DIAGNOSTICS

Mohyla O. O.

Abstract. Four stages of synovitis severity and four stages of gonarthrosis have been identified using ultrasound method. 461 patients have been examined during the period 08-09.2016, namely, 153 (33.2%) men and 308 (66.8%) women aged from 13 to 80 years, 218 (47.3%) – city-dwellers and 243 (52.7%) – rural residents. All the patients have been exposed to US examination of their both knee joints by the standard method for device company «BK Medical» with linear transducer with a frequency of 12.0 MHz. The front, side area and popliteal space in longitudinal and transverse projections have been scanned. Complaints about pain in the front thigh and shin have been considered.

The dependence of the severity of knee synovitis from gonarthrosis degree has been analysed. It was determined that patients with higher stage of gonarthrosis have more marked knee joint synovitis.

The scheme of development of nonspecific synovitis of the knee joint has been defined. With the absence of arthrosis and with its initial signs the protective properties of cartilage are not violated because synovitis develops when the load increases on account of increase in muscle spasm. Growth and expansion of the spasm up to 1/3 corresponds to most marked, intense synovitis. Further development of synovitis stops. The patient gets the treatment. With further overloading (physical and overweight) the patients have progress in osteoarthritis development within 3-5 year period. With marked stages of osteoarthritis (II-III radiographic stages by DOA) full absorption of fluid is not received on account of a permanent static power. Thus, chronic synovitis develops. It is never marked and intense as it is a derivative from combined interaction of the growing stress to muscles and severe stages of arthrosis.

The study gives a new insight for understanding of the synovitis development. Synovitis of the knee joint develops in case when the load on the lower extremity exceeds the protective properties of the cartilage.

The development process of synovitis has 4 stages that represent links of the same process: the first stage is muscular-tonic syndrome of semimembranous and medial gastrocnemius muscles, or nonexudative stage; the second stage – silent synovitis; the third stage – marked knee joint synovitis; the fourth stage – chronic synovitis.

Thus, in addition to loads and excess weight, another cause of nonspecific knee joint synovitis development has been determined – the decrease of the cartilage protective forces (cartilage wear), that is, arthrosis development.

The study has identified ultrasound stages of the knee joint synovitis that were divided into 4 groups depending on the degree of arthrosis development. Analysis of the correlation of the presence of ultrasonic synovitis signs and symptoms of gonarthrosis has determined that the highest number (33.3%) of patients without synovitis accounts for 1 group of patients without ultrasound signs of arthrosis. The greatest number of patients with the 2nd synovitis stage (silent synovitis) are represented in 4 group (72.7%) and 2 group (62.4%) – patients with dysplastic and initial signs of arthrosis, correspondingly. The third and fourth synovitis stages are the most common among 3 group patients with severe signs of arthrosis and amount to 30.5% and 24.4% in this group, correspondingly. These results demonstrate the correlation of the presence of synovitis ultrasound signs and gonarthrosis.

It can be considered, that there is dependence between arthrosis stages and synovitis severity degree, namely, patients with more severe gonarthrosis degree present more pronounced knee joint synovitis.

Keywords: arthrosis, synovitis, knee joint, gastrocnemius muscles, ultrasound research.

*Рецензент – проф. Малик С. В.
Стаття надійшла 18.03.2017 року*