

**СТАН МІКРОСТРУКТУРНОЇ ОРГАНІЗАЦІЇ СЛИЗОВОЇ ГУБИ, КУТА РОТА ТА ЛАНОК ЇХ ГЕМОМІКРОЦИРКУЛЯТОРНОГО РУСЛА НА РАННІХ ТЕРМІНАХ ПЕРЕБІГУ ЕКСПЕРИМЕНТАЛЬНОГО СТРЕПТОЗОТОЦИНІНДУКОВАНОГО ЦУКРОВОГО ДІАБЕТУ****Львівський національний медичний університет імені Данила Галицького (м. Львів)****julya.h@hotmail.com**

Робота є фрагментом НДР «Структурна організація, ангіоархітектоніка та антропометричні особливості органів у внутрішньо- та позаутробному періодах розвитку за умов екзо- та ендопатогенних факторів» (№ державної реєстрації 0115U000041).

**Вступ.** Цукровий діабет є однією з основних медико-соціальних проблем сучасного суспільства і на даний момент найбільш розповсюдженим захворюванням серед осіб працездатного віку у структурі ендокринних захворювань, становлячи 60-70% [1,5,6,10,12]. ВООЗ констатує, захворюваність на цукровий діабет у середньому становить 1,5-4% в загальній популяції, значно зростаючи в розвинутих країнах світу до 5-6%, рівень смертності серед хворих даною патологією підвищується у 2-3 рази, а скорочення тривалості життя відбувається на 10-30% [10,14,15,16,17,18,19,20,21].

Генералізоване ураження судин мікроциркуляторного русла характерне як для інсулінзалежної форми цукрового діабету, так і для інсуліннезалежної, в значній мірі визначає протікання і прогноз захворювання [4].

Відомо, що рівень захворювання пародонта у світі коливається в межах від 65% до 98%. Чисельними клінічними та експериментальними дослідженнями встановлено взаємозв'язок захворювань тканин пародонту зі станом соматичного здоров'я, зокрема станом ендокринної системи [3,9,13]. При цукровому діабеті відмічаються запально-дегенеративні зміни в слинних залозах, а також спостерігаються значні зміни в тканинах пародонту. Самі чисельні і одночасно суперечні відомості торкаються судинної концепції хронічного пародонтиту, сформульовані ще в минулому сторіччі.

На даний час є невирішеними питання, що стосуються динаміки морфологічних змін у слизовій оболонці губи, кута рота та ланкаї їх гемомікроциркуляторного русла при інсулінзалежному типі цукрового діабету. Зокрема вимагає розв'язання питання динаміки змін у ланках гемомікроциркуляторного русла, що беруть безпосередню участь у васкуляризації слизової губи та кута рота на ранніх термінах перебігу експериментального стрептозотоциніндукованого інсулінзалежного цукрового діабету. Вище вказане стало підставою для проведеного нами дослідження.

**Мета дослідження.** Метою нашого дослідження було вивчення на мікроструктурному рівні слизову оболонку губи, кута рота та стан ланок ге-

момікроциркуляторного русла в динаміці перебігу експериментального стрептозотоциніндукованого цукрового діабету на ранніх термінах. При виборі експериментальної моделі ми спиралися на рекомендації Т.Г. Титок і співав. [8], які у своїй роботі характеризують стрептозотоцинову модель цукрового діабету, як найбільш поширену, адекватну і сучасну.

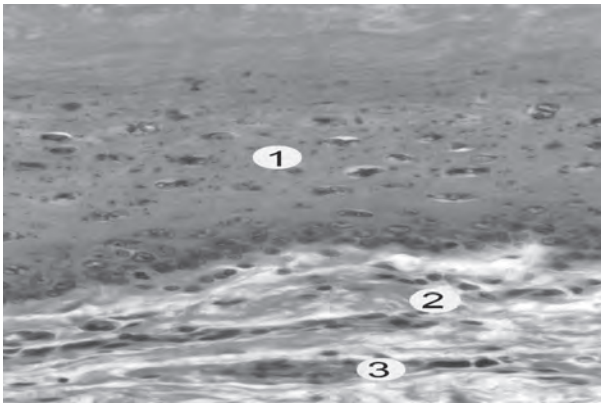
**Об'єкт і методи дослідження.** У досліді використовували 72 щура – самця 100-130 г лінії «Вістар», віком 4,5-7,5 місяців. Усі тварини утримувалися в умовах віварію і робота з ними відповідала принципам біоетики у відповідності з положенням Європейської конвенції щодо захисту хребетних тварин, яких використовують в експериментальних та інших наукових цілях (Страсбург, 1986 р.), Директиви Ради Європи 2010/63/EU, Закону України № 3447-IV «Про захист тварин від жорстокого поводження». Забір матеріалу для гістологічного дослідження здійснювали після евтаназії щурів шляхом внутрішньоочеревинного введення тіопенталу натрію з розрахунку 25 мг на 1 кг маси тіла. Тканини слизової щочки та слизової кута рота оглядали під лупою. Оперативним шляхом забирали слизову досліджуваних ділянок, фіксували взятий матеріал у 10% розчині формаліну. Після фіксації виготовляли поперечні зрізи наскрізно через усю товщу тканин, розміром 2-3 мм. Приготування гістологічних препаратів здійснювали за звичайною методикою із фарбуванням зрізів гематоксиліном, еозином та азаном по методиці Гайденгайна [7,11].

Експериментальний цукровий діабет викликали шляхом одноразового внутрішньоочеревинного введення стрептозотоцину фірми «Sigma» з розрахунку 7 мг на 100 г маси тіла (приготованому на 0,1 моль цитратному буфері, р<sub>H</sub>=4,5). Контроль – інтактні білі щури такої ж ваги, статі, віку. Розвиток цукрового діабету протягом 2-6 тижнів контролювали за зростанням рівня глюкози в крові, яку вимірювали глюкозооксидазним методом. Дослідження проводили з другого тижня експерименту на тваринах з рівнем глюкози понад 13,48 ммоль на 1 л. У роботі використовували 4 групи тварин: 1) 5 інтактних контрольних щурів; 2) 5 щурів з цукровим діабетом, що розвивається (2 тижні після введення стрептозотоцину); 3) 5 щурів з цукровим діабетом, що розвивається (4 тижні після введення стрептозотоцину); 4) 5 щурів з цукровим діабетом, що розвинувся (6 тижнів після введення стрептозотоцину).

**Результати дослідження та їх обговорення.** При макроскопічному огляді тканин пародонту

у тварин *контрольної групи* відмічено, що слизова оболонка ясен та періодонтальної щілини блідо-рожева, помірно зволожена. Патологічні зміни не візуалізувалися.

Наприкінці *другого тижня* перебігу стрептозоточиніндукованого цукрового діабету поведінка тварин змінилася, вони ведуть себе не дуже активно у порівнянні з нормою, апетит не порушений. На фоні гіперглікемії у експериментальних тварин відмічається підвищена спрага. Маса тіла прогресивно знижується. Візуально: відмічається сухість слизової оболонки ясен, виражена її гіперемія. При дослідженні біохімічних показників крові (гемоглобін, глюкоза і рівень глікозильованого гемоглобіну) відмічено підвищення показників норми, з'являються зміни слизової оболонки губи та кута рота на мікрорівні. На *другому тижні* протікання стрептозоточиніндукованої моделі цукрового діабету встановили, що спостерігаються реактивні зміни всіх структурних компонентів слизової частини губи як це видно на **рисунку 1**.



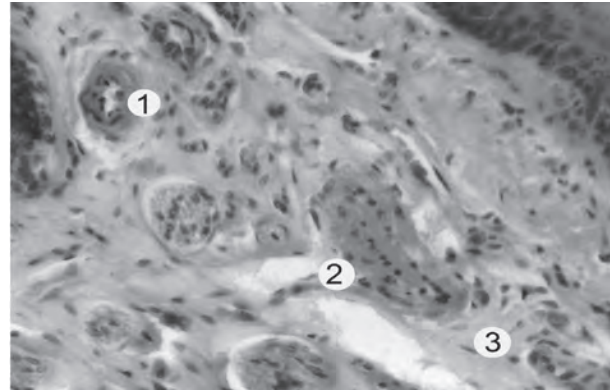
**Рис. 1.** Мікроскопічний стан слизової частини губи тварини через 2 тижні при експериментальному цукровому діабеті.

Забарвлення гематоксиліном та еозином. **Зб. х 400.**  
1 – епітеліальна пластинка;  
2 – власна пластинка; 3 – гемокапіляр.

Встановлено потовщення епітеліальної пластинки. В ній у базальному і остистому шарах відмічається наявність епітеліоцитів з набрякною цитоплазмою і пікнотично зміненими базофільними ядрами, ядерна оболонка яких нерівна, має інвагінації. Інтенсивно базофільні гранули розміщені в клітинах не тільки зернистого, а й у меншій кількості в остистому шарі епітеліоцитів.

Потовщений зроговілий шар суцільним пластом вкриває поверхню слизової оболонки як це показано на **рисунку 1**. Набряк сполучнотканинної пластинки слизової оболонки проявляється наявністю розволонених колагенових волокон та просвітленням аморфного компоненту. В цей термін досліду кровоносні судини слизової губи щурів при експериментальному цукровому діабеті також зазнають гістологічних змін як це видно на **рисунку 2**.

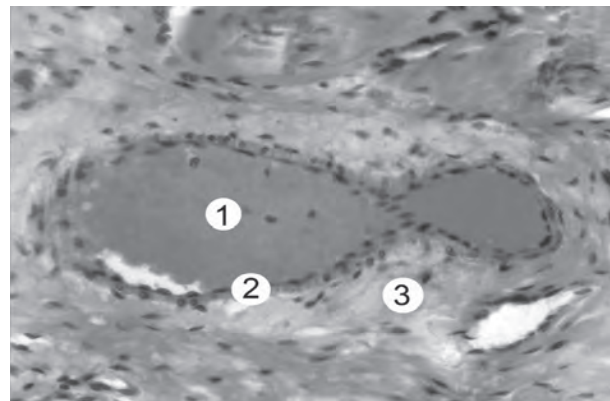
Просвіт артерій та артеріол часто звужений і заповнений форменими елементами крові, переважно еритроцитами. Ендотеліоцити розташовані шаром, який має не суцільний, хвилястий вигляд,



**Рис. 2.** Гістологічні зміни слизової частини губи через 2 тижні при експериментальному цукровому діабеті. Забарвлення гематоксиліном та еозином. **Зб. Х 400.**  
1 – звужений просвіт артеріоли у підслизовій основі; 2 – перескорочені гладкі міоцити; 3 – набрякла адвентиція.

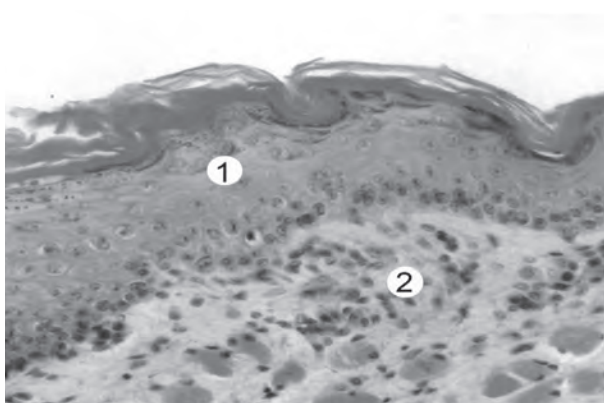
окремі ендотеліоцити утворюють значні випинання в просвіт артерії. Це відбувається внаслідок того, що гладкі міоцити середньої оболонки перебувають в перескороченому стані. Їх ядра змінені – округлої форми, інтенсивно базофільні, а деякі мають подовгасту форму. Адвентиційна оболонка і периваскулярна ділянка утворені набрякною сполучною тканиною як це показано на **рисунку 2**. Для вен і венул характерні широкі, кровонаповнені просвіти, вузька стінка, плоска ендотеліальна вистелка, широка адвентиція як це видно на **рисунку 3**.

Кровоносні капіляри мають як вузькі (артеріальна частина) так і широкі (венозна частина) просвіти. У більшості з них спостерігаються еритроцити, рідше тромбоцити та лімфоцити. Мікроскопічні дослідження слизової оболонки кута рота через 2 тижні при експериментальному цукровому діабеті



**Рис. 3.** Гістологічні зміни слизової частини губи через 2 тижні при експериментальному цукровому діабеті. Забарвлення гематоксиліном та еозином. **Зб. х 400.**  
1 – вена у підслизовій основі з широким кровонаповненим просвітом;  
2 – плоскі ендотеліоцити; 3 – набрякла адвентиція.

встановили, що у ній розвиваються реактивні зміни у всіх шарах. У базальних епітеліоцитах епітеліальної пластинки наявні пікнотичні базофільні ядра. У остистому шарі наявні ділянки, де епітеліоцити включають пікнотичні ядра, мають світлу цитоплазму. Плазмолемі епітеліоцитів нечітко контуровані,



**Рис. 4.** Мікроскопічний стан слизової оболонки кута рота тварини через 2 тижні при експериментальному цукровому діабеті. Забарвлення гематоксилином та еозином. Зб. х 400.

1 – епітеліальна пластинка; 2 – сполучна тканина власної пластинки.

наявні помірні міжклітинні простори. Добре виразний шар рогових лусочок під яким неширокий зернистий шар з епітеліоцитами, що мають базофільні гранули кератогіаліну. У власній пластинці слизової оболонки відмічається лейкоцитарна інфільтрація. Окремі лімфоцити наявні і в епітеліальній пластинці як це показано на **рисунку 4**.

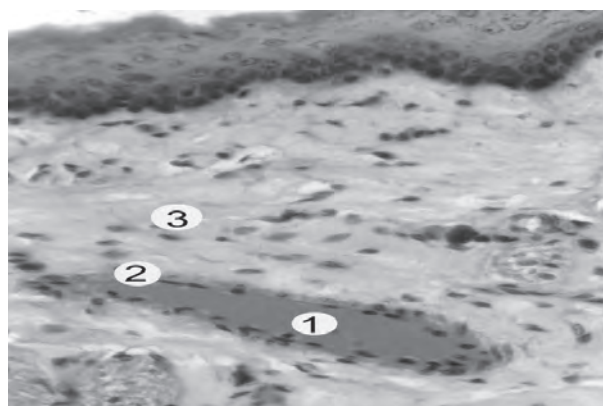
Гістологічні дослідження слизової оболонки кута рота тварин в цей термін досліду також встановили зміни структури кровонесних судин вони подібні таким, що наявні у слизовій оболонці губи. Так, просвіти артерій і артеріол нерівномірні, мають звужені ділянки, заповнені форменими елементами крові. В середній оболонці стінки переважають гладком'язові клітини в стані скорочення, які зменшені та містять інтенсивно базофільні ядра. Ендотеліоцити утворюють випинання у просвіт, окремі пошкоджені. Набрякла сполучна тканина навколо артерій містить просвітлений аморфний компонент і пошкоджені колагенові волокна. Для вен і венул слизової оболонки кута рота в цей термін характерні розширені, кровонаповнені просвіти та витончена стінка, виявляється периваскулярний набряк як це видно на **рисунку 5**.

На четвертому та шостому тижнях перебігу стрептозотоциніндукованого цукрового діабету поведінка тварин стає більш агресивною у порівнянні з другим тижнем, апетит не порушений. На фоні гіперглікемії у експериментальних тварин відмічається спрага і збільшення добового діурезу. Маса тіла прогресивно знижується. Візуально відмічається сухість слизової оболонки губи та кута рота, виражена гіперемія, з'являються явища набряку, розвивається гінгівіт. При дослідженні біохімічних показників крові (гемоглобін, глюкоза і рівень глікозильованого гемоглобіну) відмічено підвищення показників норми, прогресують зміни слизової губи та кута рота на мікрорівні.

Наприкінці перебігу четвертого тижня стрептозотоциніндукованого цукрового діабету слизової частини губи виявили значні зміни в її структурних компонентах. Для багат шарового плоского епіте-

лію слизової оболонки характерні ознаки підвищеної кератинізації. Широкий, суцільний зроговілий шар щільно прилягає до зернистого шару епітеліальної пластинки. Епідермоцити остистого шару ущільнені, ядра частини клітин інтенсивно базофільно забарвлені з переважанням гетерохроматину в каріоплазмі як це показано на **рисунку 6**.

Мікроскопічні дослідження слизової частини губи, проведені наприкінці 4 та 6 тижнів протікання експериментального цукрового діабету, виявили значні зміни в компонентах судинного русла. Для вен і венул слизової в ці терміни характерні значно розширені, кровонаповнені просвіти та тонка стінка. Спостерігається набряк адвентиції та периваскулярний набряк. Просвіти артерій і артеріол неширокі і в них менше формених елементів крові. Ендотеліоцити розташовані у вигляді хвилястої смужки. Змен-




**Рис. 5.** Мікроскопічні зміни слизової оболонки кута рота тварини через 2 тижні при експериментальному цукровому діабеті. Забарвлення гематоксилином та еозином. Зб. х 400.

1 – просвіт венули заповнений еритроцитами; 2 – тонка стінка; 3 – сполучна тканина.

шення розмірів гладких міоцитів з округлими ядрами середньої оболонки зумовлене перескороченням міофібрил саркоплазми як це видно на **рисунку 7**.

Набряк сполучнотканинної пластинки слизової оболонки супроводжується розшаруванням во-

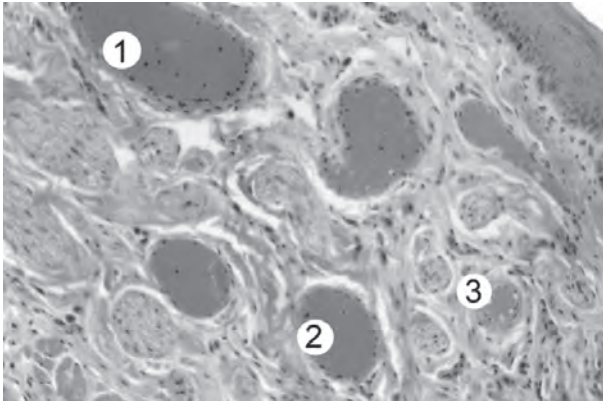


**Рис. 6.** Мікроскопічний стан слизової частини губи тварини через 4 тижні при експериментальному цукровому діабеті.

Забарвлення гематоксилином та еозином. Зб. х 100.

1 – багат шаровий епітелій з добре виразним зроговілим шаром; 2 – набрякла власна пластинка.



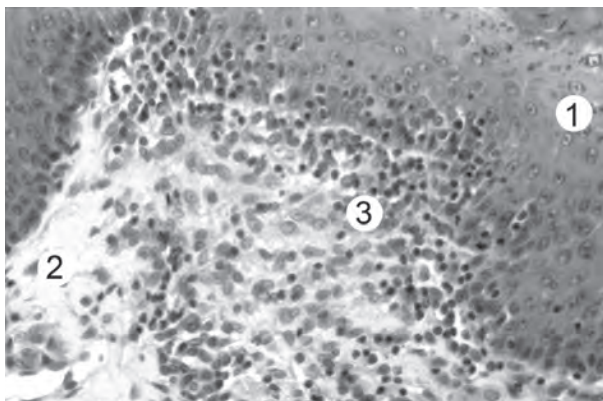


**Рис. 7.** Мікроскопічні зміни слизової частини губи при експериментальному цукровому діабеті через 4 тижні досліді. Забарвлення гематоксиліном та еозином. **Зб. x 200.**

1 – широка кровонаповнена вена;  
2 – венула; 3 – артеріола.

локнистих структур та збільшенням вмісту світлого аморфного компонента. Наявні ділянки слизової із значною гістіолейкоцитарною інфільтрацією сполучної тканини. У таких місцях лімфоцити значно проникають у епітеліальну пластинку як це показано на **рисунку 8**.

Встановлені зміни пов'язані з порушенням трофіки епітеліального шару слизової оболонки та метаболічних процесів, внаслідок розвитку експериментального цукрового діабету. Мікроскопічні дослідження слизової оболонки кута рота, проведені наприкінці перебігу 4 та 6 тижнів експериментального цукрового діабету, виявили значні зміни в епітеліальній пластинці. Епітеліоцити в шарах мають подібну реорганізацію, як і клітини епітелію слизової частини губи. Відмічається потовщення зроговілого шару багат шарового епітелію слизової оболонки, зменшення розмірів, ущільнення епідермоцитів зернистого і остистого шарів. Спостерігаються пікнотичні інтенсивно базofilні ядра з переважанням гетерохроматину. Епітеліоцити базального шару мають невеликі з нерівними контурами ядра в карі-



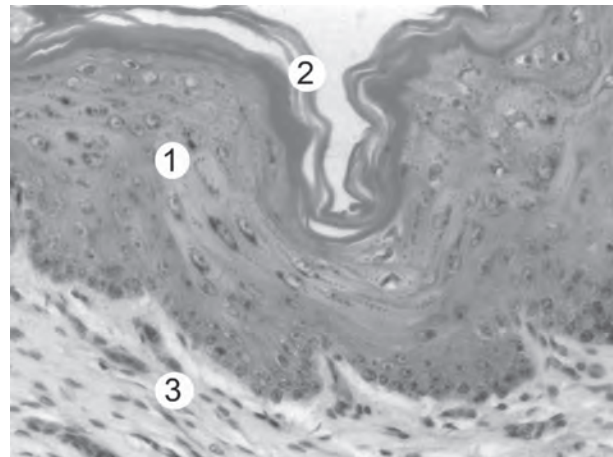
**Рис. 8.** Мікроскопічний стан слизової частини губи тварини через 6 тижнів при експериментальному цукровому діабеті.

Забарвлення гематоксиліном та еозином. **Зб. x 300.**

1 – багат шаровий епітелій;  
2 – набрякла власна пластинка;  
3 – гістіолейкоцитарна інфільтрація.

оплазмі яких є грудки гетерохроматину як це видно на **рисунку 9**.

Структурні зміни слизової кута рота тварин обумовлені порушенням складових компонентів їх судинного русла. Вени і венули мають широкі кровонаповнені просвіти, тонку стінку, яка вистелена ендотеліоцитами плоскої форми, частина з них має набряклу цитоплазму та пікнотичні ядра. Мікроскопічні дослідження слизової оболонки кута рота, проведені через 4 та 6 тижнів наприкінці перебігу експериментального цукрового діабету, виявили значні зміни в компонентах судинного русла. Кровоносні капіляри також мають нерівномірні просвіти. Розширені, кровонаповнені ланки гомомікроциркуляторного русла мають тонку стінку, утворену плоскими ендотеліоцитами. В місцях зменшення просвітів гемокапілярів наявні збільшені з набряклою цитоплазмою ендотеліоцити як це показано на **рисунку 10**. Просвіти артерій і артеріол мають розширені і



**Рис. 9.** Мікроскопічний стан слизової оболонки кута рота тварини через 4 тижні при експериментальному цукровому діабеті. Забарвлення гематоксиліном та еозином. **Зб. x 300.**

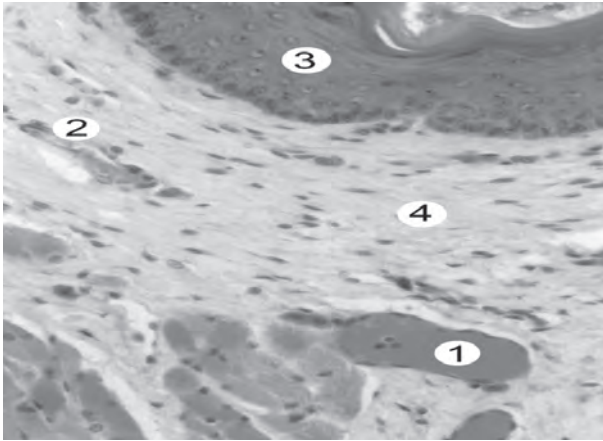
1 – епітеліальна пластинка; 2 – роговий шар;  
3 – сполучна тканина власної пластинки.

звужені ділянки, які містять формені елементи крові. Ендотеліоцити внутрішньої оболонки місцями пошкоджені і мають хвилясте розташування. Набряклі клітини формують значні вип'ячування в просвіт судини, містять пікнотично змінені інтенсивно базofilні ядра.

В середній оболонці розташовані перескорочені гладкі міоцити з інтенсивно оксифільною цитоплазмою та пікнотичними, базofilними ядрами. Потовщена адвентиційна оболонка зливається з периваскулярною сполучнотканинною ділянкою, які утворені набряклою міжклітинною речовиною і лізованими волокнистими структурами.

Сполучна тканина власної пластинки включає щільні пучки колагенових волокон, між якими є світлі ділянки набряклого аморфного компонента. Відмічаються ділянки гістіолейкоцитарної інфільтрації сполучної тканини як це видно на **рисунку 11**.

**Висновки.** В результаті проведеного нами мікроструктурного посмертного дослідження слизової губи та кута рота та ланок їх гомомікроциркулятор-



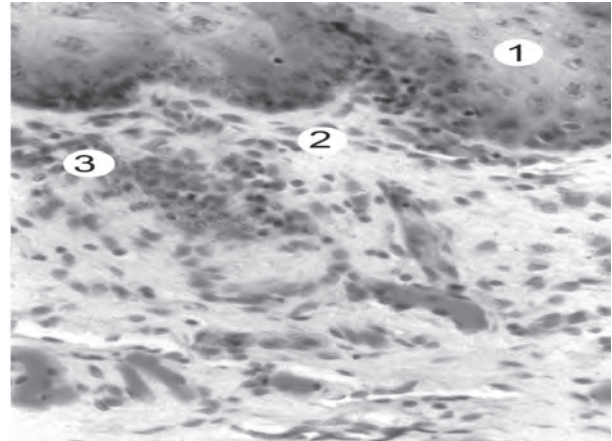
**Рис. 10.** Мікроскопічні зміни слизової оболонки кута рота тварини через 4 тижні при експериментальному цукровому діабеті. Забарвлення гематоксиліном та еозином. Зб. x 300.

1 – просвіт венули з форменими елементами крові; 2 – гемокapіляр;  
3 – епітеліальна пластинка; 4 – сполучна тканина.

ного русла на ранніх термінах перебігу стрептозотиніндукованого інсулінзалежного цукрового діабету можна зробити наступні **висновки**:

1. Таким чином в результаті мікроскопічного дослідження у товщі слизової частини губи та кута рота вже на ранніх термінах перебігу експериментального стрептозотиніндукованого цукрового діабету наприкінці 2-го тижня нами були виявлені зміни, що полягали у структурній дезорганізації клітин епітеліальної пластинки, що виникали внаслідок ураження компонентів гемомікроциркуляторного русла досліджуваної ділянки.

2. Проведені нами мікроскопічні дослідження наприкінці 4 та 6-го тижнів перебігу цукрового діабету свідчили про поглиблення змін в товщі слизової оболонки губи та кута рота, що проявлялися явищами деструкції її епітеліального та сполучнотканинного шарів, які розвиваються на фоні прогресуючого по-



**Рис. 11.** Мікроскопічний стан слизової оболонки кута рота тварини через 6 тижнів при експериментальному цукровому діабеті. Забарвлення гематоксиліном та еозином. Зб. x 300.

1 – епітеліальна пластинка; 2 – сполучна тканина власної пластинки;  
– ділянка гістіолейкоцитарної інфільтрації.

рушення гемодинаміки, внаслідок чого виявлялися прояви значного та глибокого порушення процесів трофіки.

**Перспективи подальших досліджень.** Вивчення процесів послідовного наростання динаміки морфологічних змін у ланках гемомікроциркуляторного русла слизової оболонки губи та кута рота на ранніх термінах перебігу стрептозотиніндукованого цукрового діабету дає нам можливість співставити та порівняти отримані дані в подальшому при дослідженні глибини наростання мікроструктурних змін на пізніх термінах перебігу цукрового діабету в слизовій губи, щоки та їх ланках гемомікроциркуляторного русла з метою виявлення початкових змін та в подальшому отримати можливість корегуючого впливу на патологічно змінені ділянки слизової губи, кута рота та ланки їх гемомікроциркуляторного русла.

### Література

1. Балаболкин М.И. Сахарный диабет / М.И. Балаболкин. – М.: Медицина, 1994. – 384 с.
2. Вернигородський В.С. Зміни в коронарних та церебральних судинах при цукровому діабеті 2 типу: клініко-морфологічні паралелі / В.С. Вернигородський // Ендокринологія. – 2004. – Т. 9, № 1. – С. 33-37.
3. Ефимов А.С. Диабетические ангиопатии / А.С. Ефимов. – М.: Медицина, 1989. – 287 с.
4. Жмеренецкий К.В. Состояние микроциркуляции и влияние на нее даларгина у больных сахарным диабетом: автореф. дис. на соиск. ученой степени канд. мед. наук / К.В. Жмеренецкий. – Хабаровск, 2001. – 26 с.
5. Зиммет П. Проблема пандемии сахарного диабета / П. Зиммет. – Австралия, 1996. – 6 с.
6. Кравченко В.И. Эпидемиология сахарного диабета, прогноз роста его частоты в Украине и вопросы профилактики / В.И. Кравченко // Проблемы эндокринологии. – 1991. – Т. 41, № 3-4. – С. 175-189.
7. Меркулов Г.А. Курс патологистологической техники / Г.А. Меркулов. – Л., 1969. – 406 с.
8. Модели сахарного диабета, их выбор и использование / В.Г. Титон, А.А. Евсеенко, Ф. Адмажиян [и др.] // Биополимеры и клетка. – 1999. – Т. 15, № 12. – С. 103-108.
9. Плотников Н.А. Состояние тканей пародонта у детей и подростков, страдающих сахарным диабетом / Н.А. Плотников, Н.А. Матвеева, М.Э. Генкин // Стоматология. – 1973. – № 3. – С. 61-64.
10. Прудіус П.Г. Епідеміологія та економіка цукрового діабету / П.Г. Прудіус, О.В. Северин, Н.В. Письменна // Ендокринологія. – 2000. – Т. 5, № 1. – С. 109-114.
11. Ромейс Б. Микроскопическая техника / Б. Ромейс. – М.: Медицина, 1953. – С. 71-72.
12. Сергієнко О.О. Практична діабетологія / О.О. Сергієнко. – К.: Інститут ендокринології та обміну речовин ім. В.П. Комісаренка АМН України, 1997. – 172 с.
13. Современные вопросы клинической пародонтологии / под ред. Л.А. Дмитриевой. – М.: МЕДпресс, 2001. – 168 с.
14. Уильямз Г. Руководство по диабету / Г. Уильямз, Д. Пикап; пер. с англ. Ю.В. Морозов. – М.: МЕДпресс-информ, 2003. – 248 с.
15. Чернух А.М. Микроциркуляция / А.М. Чернух, Н.П. Александров, О.В. Алексеев. – М.: Медицина, 1984. – 432 с.

16. Seeley R.R. Anatomy and physiology / R.R. Seeley, T.D. Stephens, P. Tate. – Boston [etc.]: Mosby – Year Book, 1992. – 980 p.
17. Vural H. Effects of melatonin on oxidative and antioxidative status of tissues in streptozotocin-induced diabetes rats / H. Vural, N. Aksoy, T. Sabumua // Cell. Biochem. Funct. – 2003. – Vol. 2, № 2. – P. 121-125.
18. Wachtel R.E. Diabetes mellitus impairs vasodilation to hypoxia in human coronary arterioles / R.E. Wachtel, H. Miura, M. Miura // Clinical Research. – 2003. – Vol. 92, № 2. – P. 151-158.
19. Watkins J.B. Effects of alpha-lipoic acid on biomarkers of oxidative stress in streptozotocin-induced diabetes rats / J.B. Watkins, A.C. Maritim, R.A. Sandler // Nutr. Biochem. – 2003. – Vol. 14, № 5. – P. 288-294.
20. White H.D. Influence of diabetes mellitus on clinical outcome in the thrombolytic era of acute myocardial infarction / H.D. White, K.H. Mark, D.P. Miller // J. Amer. College Cardiol. – 1997. – Vol. 30, № 1. – P. 171-179.
21. Williams-Chess R. The effects of streptozotocin-induced diabetes and aldose reductase inhibition with sorbinil, on left and right atrial function in the rat / R. Williams-Chess, D.J. Sellers // Diabetes. – 2000. – Vol. 52, № 6. – P. 687-694.

**УДК:** 611.317+611.31)–018.73ч611.16ч616.379–088.64–02ч615.33]–039.11–092.9]–039.11–092.9

### **СТАН МІКРОСТРУКТУРНОЇ ОРГАНІЗАЦІЇ СЛИЗОВОЇ ГУБИ, КУТА РОТА ТА ЛАНОК ЇХ ГЕМОМІКРОЦИРКУЛЯТОРНОГО РУСЛА НА РАННІХ ТЕРМІНАХ ПЕРЕБІГУ ЕКСПЕРИМЕНТАЛЬНОГО СТРЕПТОЗОТОЦИНДУКОВАНОГО ЦУКРОВОГО ДІАБЕТУ**

**Гнідик Ю. В.**

**Резюме.** У представленій роботі висвітлена динаміка змін слизової оболонки губи, кута рота та ланок їх гемомікроциркуляторного русла щурів на ранніх термінах перебігу експериментального стрептозототиндукованого цукрового діабету. Це дає нам можливість співставити та порівняти отримані дані, щоб в подальшому при дослідженні глибини наростання мікроструктурних змін та дезорганізації клітин епітеліальної пластинки, що виникли внаслідок ураження компонентів гемомікроциркуляторного русла на пізніх термінах перебігу цукрового діабету в слизовій досліджуваній ділянці, отримати можливість корегуючого впливу на патологічно змінені ділянки слизової губи, кута рота та ланок їх гемомікроциркуляторного русла.

**Ключові слова:** слизова губи, слизова кута рота, ланки гемомікроциркуляції, діабет, ранні терміни, щур.

**УДК:** 611.317+611.31)–018.73ч611.16ч616.379–088.64–02ч615.33]–039.11–092.9]–039.11–092.9

### **СОСТОЯНИЕ МИКРОСТРУКТУРНОЙ ОРГАНИЗАЦИИ СЛИЗИСТОЙ ГУБЫ, УГЛА РТА И ЗВЕНЬЕВ ИХ ГЕМОМИКРОЦИРКУЛЯТОРНОГО РУСЛА НА РАННИХ СРОКАХ ТЕЧЕНИЯ ЭКСПЕРИМЕНТАЛЬНОГО СТРЕПТОЗОТОЦИНДУЦИРОВАННОГО САХАРНОГО ДИАБЕТА**

**Гнідик Ю. В.**

**Резюме.** В представленной работе освещена динамика изменений слизистой оболочки губы, угла рта и звеньев их гемомікроциркуляторного русла крыс на ранних сроках течения экспериментального стрептозототиндуцированного сахарного диабета. Это дает нам возможность сопоставить и сравнить полученные данные, чтобы в дальнейшем при исследовании глубины нарастания микроструктурных изменений и дезорганизации клеток эпителиальной пластинки, возникшие вследствие поражения компонентов гемомікроциркуляторного русла на поздних сроках течения сахарного диабета в слизистой исследуемого участка, получить возможность корректирующего воздействия на патологически измененные участки слизистой губы, угла рта и звеньев их гемомікроциркуляторного русла.

**Ключевые слова:** слизистая губы, угол рта, звено гемомікроциркуляторного русла, диабет, ранние сроки.

**UDC:** 611.317+611.31)–018.73ч611.16ч616.379–088.64–02ч615.33]–039.11–092.9]–039.11–092.9

### **MICROSTRUCTURE ORGANIZATION OF LIPS, MOUTH CORNER AND PARTS OF THEIR HEMOMICROCIRCULATORY BED IN EARLY STAGES OF STREPTOZOTOCINE-INDUCED EXPERIMENTAL DIABETES MELLITUS**

**Hnidyk J.**

**Abstract.** Diabetes is a major health and social problems of modern society and is currently the most common disease among people of working age in the structure of endocrine diseases. Generalized vascular changes are typical for insulin-dependent form of diabetes and insulin nondependent largely determine the course and prognosis of the disease.

Currently there are unresolved questions concerning the dynamics of morphological changes in the mucous membrane of the lips, corner of the mouth and links of their hemomicrocirculatory bed with insulin-dependent type of diabetes. In particular, the issue require the solving dynamic changes in levels of hemomicrocirculatory channels that are directly involved in the vascularization of the mucosa and lips at the corner of the mouth at the early stages streptozotocine-induced experimental insulin-dependent diabetes. The above was the reason of our investigation.

This paper highlights the changes in structure of the mucous membrane of the lips area and the mouth corner and the links of their hemomicrocirculatory bed at the early terms in the course of the experimental streptozotocin-induced diabetes. As a result of our post-mortem studies of the microstructure lip's mucosa and mouth corner and parts of the hemomicrocirculatory bed early in the course of insulin-dependent streptozotocine-induced diabetes can make following conclusions:

So as a result of microscopic examination in the mucous of lips and corner of the mouth at the early course of experimental streptozotocin-induced diabetes at the period late at the end of 2-weeks we have discovered



microstructural changes that lead to structural disruption of epithelial plate cells that appeared as a result of the defeat of the components of hemomicrocirculatory bed at investigated area.

The results of our microscopic study at the end of 4 and 6-week course of diabetes showed the deepening on change in the thickness of the mucous membrane of lips and corner of the mouth that manifested symptoms of destruction of the epithelial and connective tissue layers that develop on the background of progressive violation of hemodynamics in consequence of which detected signs of significant and total disruption of trophic.

This enables us to match and compare the data for further study the depth growth of the microstructural changes and disruption of epithelial cells of the mucosal plate caused by the defeat of components hemomicrocirculatory bed late in the course of diabetes in the mucosa of the investigated area, to gain adjustment influence on pathologically changed part of lip's mucosa, corner of the mouth and parts of hemomicrocirculatory bed.

**Keywords:** mucous membrane, lips, corner of the mouth, links hemomicrocirculation, diabetes, early stages, rat.

*Рецензент – проф. Білаш С. М.  
Стаття надійшла 19.03.2017 року*

**УДК:** 57.017.645:599.323.4:[577.27:577.112.825].57.084

*Григор'єва О. А., Скаковський Е. Р.*

### МОРФОЛОГІЧНА ХАРАКТЕРИСТИКА ФОРМУВАННЯ КАПСУЛИ СУГЛОБУ ЩУРІВ У ПІСЛЯНАТАЛЬНОМУ ПЕРІОДІ У НОРМІ ТА ЕКСПЕРИМЕНТІ

**Запорізький державний медичний університет (м. Запоріжжя)**

**mstesha@mail.ru**

Робота є фрагментом НДР кафедри анатомії людини, топографічної анатомії та оперативної хірургії Запорізького державного медичного університету «Реактивність органів новонароджених після дії антигенів та факторів різної природи у внутрішньоутробному періоді» (№ державної реєстрації 0115U003875, 2013-2018).

**Вступ.** Єдиного погляду на будову, термінологію і розвиток суглобової капсули не сформовано. Опис будови суглобової капсули суперечливий [1,2,3,6], що обумовлено переважно вивченням різних ділянок цієї структури, наявністю патології, яка часто розвивається, і відсутністю єдиного підходу до її вивчення. Немає єдиної думки про будову і функцію перехідної частини [1,2].

**Мета дослідження:** надати морфологічну характеристику формування та реактивності капсули суглобу щурів у ранньому післянатальному періоді в нормі, та на тлі змін у системі мати-плацента-плід.

**Об'єкт і методи дослідження.** Робота виконана в 2 етапи. На першому етапі вивчено морфогенез капсули колінного суглоба 97 інтактних щурів від моменту народження до 120-ої доби життя. На другому етапі вивчено закономірності реактивності капсули колінного суглоба щурів в постнатальному періоді після змін у системі мати-плацента-плід. Внутрішньооплідне введення імуноглобуліну (82 особини) здійснювали на 18-у добу плодового періоду за способом М.А. Волошина (1981). Тваринам контрольної групи (47 особин) було введено фізіологічний розчин в еквівалентному об'ємі. Вагітним самкам четвертої групи тварин в третьому триместрі вагітності вводили гідрокортизон за методикою Павлової І.Г. (1989) в дозі 10 мг/кг [5]. Вагітним самкам п'ятої (контрольної) групи в третьому періоді вагітності вводили фізіологічний розчин.

Новонароджені щури були доношеними. Тварин виводили з експерименту на 1, 7, 11, 14, 21, 30, 45, 60, 90, 120-ту добу шляхом декапітації під ефірним наркозом. Суглоби фіксували в рідині Буена протягом 24 годин. Шматочки зневоднювали у висхідній батареї спиртів. Починаючи з 14-ої доби, зафіксований колінний суглоб декальцинували 20% розчином мурашиної кислоти, після цього зневоднювали і заливали в суміш: парафін : каучук : віск (20:1:1). Виготовляли парафінові блоки. Серійні гістологічні зрізи виготовляли завтовшки 3-5 мкм для оглядової мікроскопії, постановки ШИК-реакції, забарвлення альціановим синім за Scott & Dorling і завтовшки 7 мкм для виявлення рецепторів до лектинів.

Експерименти проведені відповідно до положення Європейської конвенції щодо захисту хребетних тварин, яких використовують в експериментальних та інших наукових цілях (Страсбург, 1986), Директиви Ради Європи 86/609/ЄЕС (1986р.), Закону України № 3447 — IV «Про захист тварин від жорстокого поводження», загальних етичних принципів експериментів на тваринах, ухвалених Першим національним конгресом України з біоетики (2001 р.).

Облік морфологічних ознак проводили методом морфологічного урахування структур за С.Б. Стефановим. Статистичну обробку отриманих числових результатів проводили методами варіаційної статистики на персональному комп'ютері з використанням, у тому числі, стат. пакету ліцензійної програми «STATISTICA® for Windows 6.0» (StatSoft Inc., № AXXR712D833214FAN5). Достовірність різниці між групами оцінювали за методом Стьюдента-Фішера для порогу вірогідності результатів не менше 95%.

**Результати дослідження та їх обговорення.** У роботі встановлено, що формування суглобової капсули у новонароджених щурів не завершено. Не