

of animals development was carried out. It was determined that in the time interval (12 days embryo and 45 days of postembryogenesis) the process of cardiomyocytes maturation in the left ventricle occurred. In the early phase of prenatal maturation of cardiomyocytes $V_v^{mf} = V_v^{mch} = 3\%$. At the end of the cardiomyocytes maturation phase $V_v^{mf} = V_v^{mch} = 40\%$. The formula for determining of the cardiomyocytes maturity degree is: $G = (V_v^{mf} + V_v^{mch}) / 80\%$, where G is the cardiomyocytes maturity degree ($V_v^{mf} + V_v^{mch}$) – the sum of myofibrils and mitochondria volume fractions in mature cardiomyocytes (in %), 80% – the total volume of myofibrils and mitochondria in cardiomyocytes. The graphs of digital values V_v^{mf} and V_v^{mch} have «S»-shaped form, the points of inflection on these graphs correspond to the rats birth.

Conclusions

1. Time borders of the maturation phase in the left ventricle of Wistar rats are: 12 days of prenatal and 45 days of postnatal development. The maturation of cardiomyocytes in the left ventricle is accompanied by simultaneous and monotonous increase of myofibrils and mitochondria volume fractions. In the interval of maturation cardiomyocytes phase, digital values of V_v^{mf} and V_v^{mch} increase from 3% to 40%.

2. In the process of embryogenesis, the periodic transformation d-CMC ↔ l-CMC in the myocardium of the left ventricle occurs. Only light cardiomyocytes of the left ventricle are able to proliferate, synthesize protein of myofibrils and mitochondria, physiological hypertrophy.

Keywords: ontogenesis, cardiomyocytes, myofibrils, mitochondria.

Рецензент — проф. Єрошенко Г. А.

Стаття надійшла 20.03.2017 року

УДК 616.441300008.64 – 056.716 – 02:[611.33 – 018:547.96]

Іванкевич Р. Я., Яценко А. М., Луцик О. Д.

ГІПОТИРОЗ МАТЕРИНСЬКОГО ОРГАНІЗМУ ІНДУКУЄ ПІДВИЩЕНЕ ЕКСПОНУВАННЯ ВУГЛЕВОДНИХ ДЕТЕРМІНАНТ DGaI ТА DGaINaC У СКЛАДІ ГЛІКОКОН'ЮГАТИВ ШЛУНКОВИХ ЗАЛОЗ ПОТОМСТВА ЩУРІВ

Львівський національний медичний університет імені Данила Галицького (м. Львів)

roma.rodyk@gmail.com

Робота є фрагментом планової науково-дослідної теми кафедри гістології, цитології та ембріології Львівського національного медичного університету імені Данила Галицького (№ державної реєстрації 0117U001076).

Вступ. В останні роки захворювання щитоподібної залози виходять на перше місце серед ендокринної патології, часто спричинюючи клінічні розлади інших систем організму [6]. Порушеннями функції щитоподібної залози страждає не менш як 3% населення світу і швидкість зростання кількості цих хворих упродовж минулих 10 років залишається незмінно високою [8]. Гіпотироз уражає жінок переісично в 20 разів частіше, ніж чоловіків. Порушення функції щитоподібної залози у жінок безпосередньо впливає на стан здоров'я дітей [2,5,9]. Зокрема, доведено, що навіть субклінічні форми патології щитоподібної залози материнського організму можуть мати несприятливі наслідки для плода та новонародженої дитини, серед яких висока смертність, вроджені вади розвитку, вроджений гіпотироз, ендемічний неврологічний кретинізм тощо [3, 10, 11].

Серед літературних джерел є значна кількість повідомлень про зміни морфо-функціональних характеристик структурних компонентів слизової оболонки шлунка з використанням імуногістохімії, електронної і світлової мікроскопії, проте відсутні дані про вплив гіпотирозу на процеси формування та диференціації слизової оболонки шлунка потомства на тлі гіпофункції щитоподібної залози материнського організму з використанням лектинової гістохімії [3,4,8,14,18]. Разом із тим, численні публікації свід-

чать про важливу роль вуглеводів та вуглеводовмісних біополімерів, що є рецепторами лектинів, у гістофізіології як нормальних структур організму, так і залучення глікополімерів до механізмів розвитку різноманітних форм патології [1,2,8,12,13,15,16,17,19].

Метою роботи було вивчення морфологічних змін слизової оболонки шлунка потомства на 1-й та 10-й дні постнатального розвитку за умов гіпотирозу материнського організму у поєднанні з дослідженнями гістотопографії та перерозподілу рецепторів лектинів в структурних компонентах зазначеного органа.

Об'єкт і методи дослідження. Дослід проводили на 25 самках лінії Вістар, які були розділені на дві групи: перша – контрольна (10), друга – дослідна (15), масою 180-200 г, від яких отримали потомство у кількості 40 та 35 відповідно. Тварини утримувались у стандартних умовах віварію з дотриманням санітарно-гігієнічних норм та раціону харчування. Експериментальний гіпотироз викликали додаванням у корм мерказолілу з розрахунку 5 мг на 1 кг маси тіла тварин. Мерказоліл (Харків, «Здоров'я») додавали у корм щоденно протягом двох тижнів до покриття та всієї вагітності. Після другого тижня експерименту самок в стадії еструсу підсаджували до самців. З моменту датованої вагітності забирали шлунки у потомства дослідних та контрольних самок на 1-й та 10-й дні постнатального розвитку.

Дослідження на лабораторних тваринах проводилися при дотриманні принципів біоетики у відповідності з положенням Європейської конвенції щодо захисту хребетних тварин, яких використовують в

експериментальних та інших наукових цілях (Страсбург, 1986 р.), Директиви Ради Європи 2010/63/EU, Закону України № 3447-IV «Про захист тварин від жорстокого поводження».

Контроль функції щитоподібної залози самок здійснювали радіологічним методом шляхом визначення гормонів Т3 та Т4 у сироватці крові з допомогою стандартних наборів у радіоізотопній лабораторії Львівської обласної клінічної лікарні. Досягнення гіпотирозного стану верифікували морфологічним дослідженням щитоподібних залоз самок. Гістологічний матеріал фіксували у 4%-му нейтральному формаліні, з наступним обезводненням, ущільненням і заливкою у парафін. Для вивчення загальної морфології зрізи товщиною 5-7 мкм зафарбовували гематоксиліном та еозином.

Глікокон'югати слизової оболонки шлунку вивчали методом лектин-пероксидазної техніки з використанням набору наступних лектинів: PNA (специфічний до β DGal), HPA (специфічний до α DGalNAc) та WGA (специфічний до DGlcNAc, NeuNAc). Більш детальна характеристика вуглеводної специфічності використаних лектинів наведена у монографіях [1,7]. Лектини були очищені і кон'юговані з пероксидазою доктором фарм. наук, професором В.О. Антонюком. Візуалізацію рецепторів лектинів проводили 3'3'-діамінобензидином (Sigma, США) в присутності H₂O₂ як описано раніше [7]. Мікроскопію та фотографування препаратів здійснювали з використанням мікроскопа «Granum R6053», обладнаним фотокамерою «Echo-Imager 502000», з використанням комп'ютерної програми «TourView 3.7».

Результати досліджень та їх обговорення. При дослідженні гістологічних препаратів забарвлених гематоксиліном та еозином слизова оболонка шлунку тварин 1-го постнатального дня розвитку вистелена одношаровим стовпчастим епітелієм, інвагінації якого у власну пластинку обумовлювали виникнення неглибоких шлункових залоз; у складі останніх ідентифіковані поодинокі паріетальні клітини (рис. 1А). На 10-й постнатальний день залози видовжувалися, чітко контурувалися шлункові ямки (рис. 1В). Істотних відмінностей у будові шлунку тварин контрольної

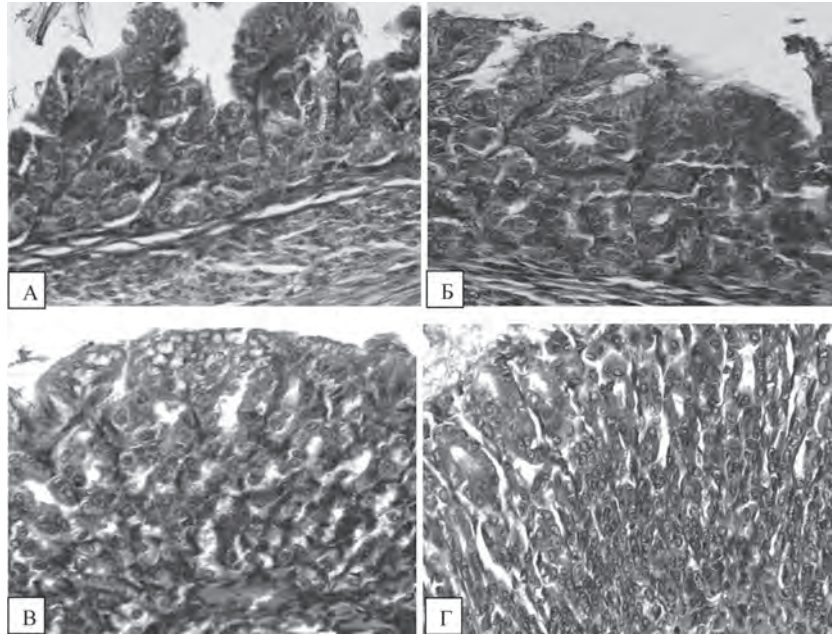


Рис. 1. Шлунок потомства щура на 1-й та 10-й дні постнатального розвитку. Забарвлення гематоксиліном та еозином. А – 1-й день, контроль; Б – 1-й день, дослід; В – 10-й день, контроль; Г – 10-й день, дослід. Зб. х400.

та дослідної груп відповідних термінів розвитку не виявлено (рис. 1А-Г).

Рецептори лектину PNA, специфічного до дисахариду DGal-DGalNAc, на 1-й день постнатального розвитку у слизовій оболонці шлунку контрольної групи тварин були виявлені у мінімальній кількості, головним чином на люменальній поверхні епітеліального вистелення слизової. У тварин дослідної групи задокументовано значну реактивність з означеним лектином як люменальній поверхні слизової,

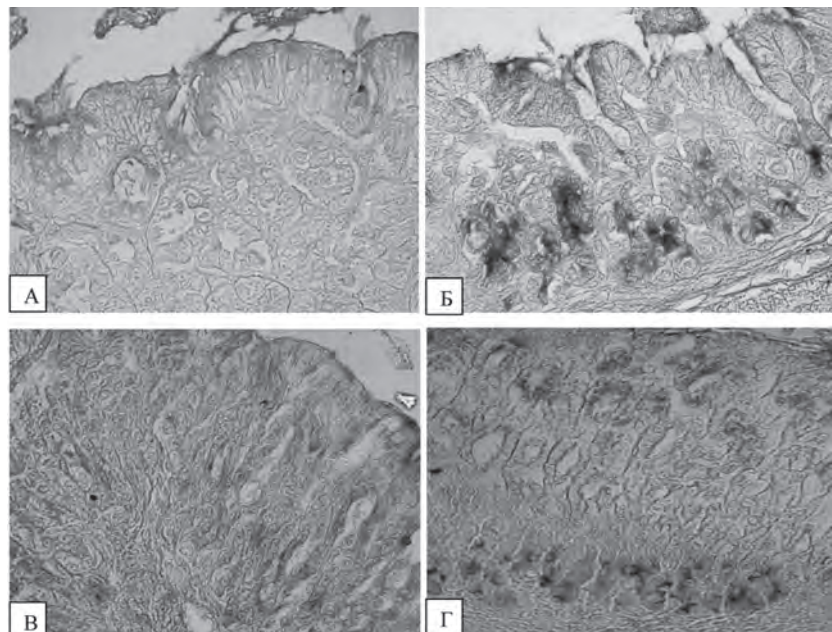


Рис. 2. Шлунок потомства щурів на 1-й та 10-й дні постнатального розвитку. Обробка лектином PNA. А – 1-й день, контроль; Б – 1-й день, дослід; В – 10-й день, контроль; Г – 10-й день, дослід. Зб. х400.

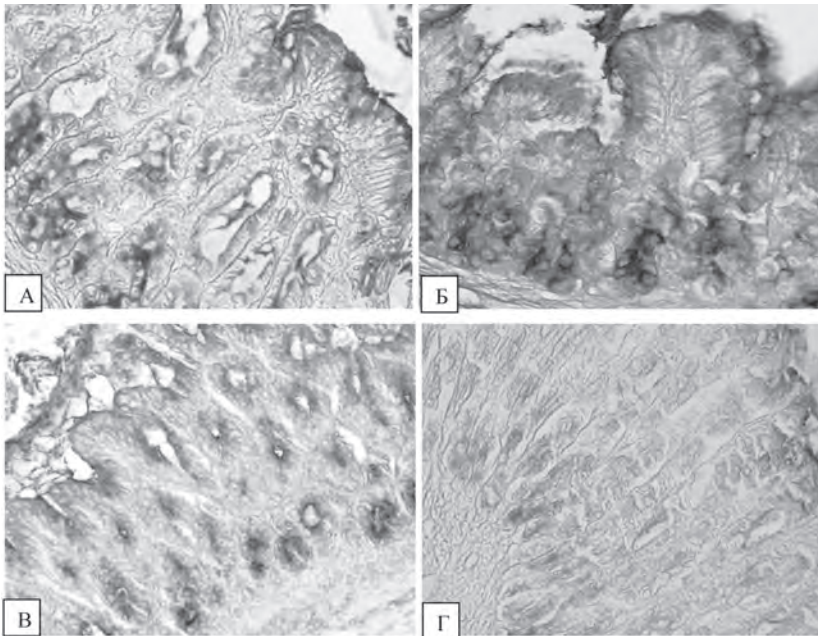


Рис. 3. Шлунок потомства щурів на 1-й та 10-й дні постнатального розвитку. Обробка лектином WGA. А – 1-й день, контроль; Б – 1-й день, дослід; В – 10-й день, контроль; Г – 10-й день, дослід. Зб. x400.

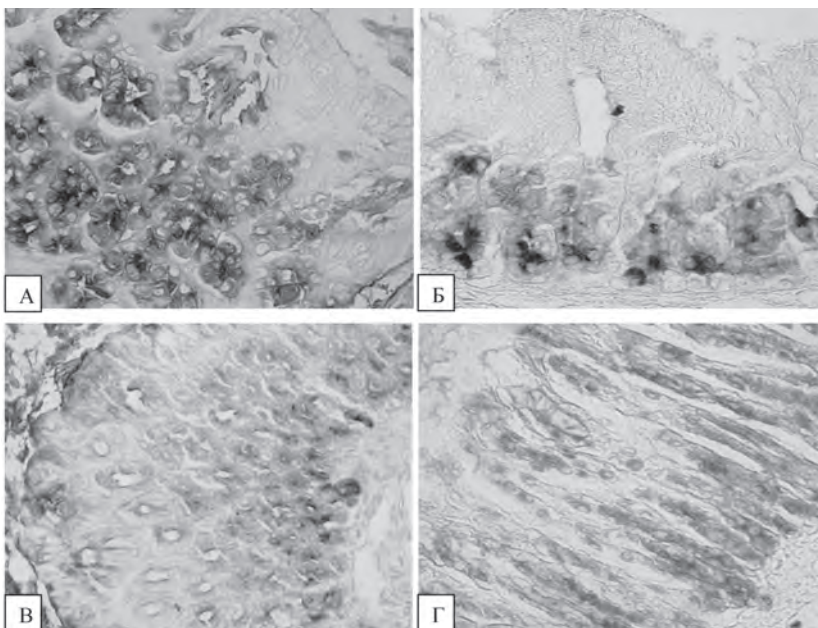


Рис. 4. Шлунок потомства щурів на 1-й та 10-й дні постнатального розвитку. Обробка лектином HPA. А – 1-й день, контроль; Б – 1-й день, дослід; В – 10-й день, контроль; Г – 10-й день, дослід. Зб. x400.

просвіту шлункових залоз, так і парієтальних клітин (рис. 2А, Б). На 10-й постнатальний день кількість рецепторів лектину PNA редукувалася, однак ступінь цієї редукції у препаратах шлунку тварин дослідної групи був менш виражений у порівнянні з контролем (рис. 2В, Г).

Рецептори лектину WGA (специфічний до DGlcNAc та NeuNAc) на 1-й постнатальний день як у тварин контрольної групи, так і тих, що розвивалися в умовах гіпотирозу, були виявлені головним чином на люменальній поверхні та супрануклеарній

зоні клітин поверхневого епітелію, а також у клітинах біля дна шлункових залоз (рис. 3А, Б). На 10-й постнатальний день реактивність лектину WGA зі структурами слизової оболонки знижувалася, хоча контурування залоз залишалось достатньо чітким (рис. 3В, Г). При цьому більш виражена редукція спостерігалась на тлі гіпотирозу.

Рецептори лектину HPA (специфічність α DGalNAc) на 1-й постнатальний день виявлені у складі глікокон'югатів клітин дна шлункових залоз тварин контрольної групи (рис. 4А). На тлі гіпотирозу реактивність екзокриноцитів дна шлункових залоз зростала (рис. 4Б). На 10-й постнатальний день рецептори лектину HPA у тварин контрольної групи виявлені у незначній кількості на поверхні слизової оболонки та у просвіті залоз, тоді як у дослідної групи вони інтенсивно контурували супрануклеарну зону клітин дна і тіла шлункових залоз (рис. 4В, Г).

Висновки. На тлі гіпотирозу материнського організму у слизовій оболонці шлунку потомства на 1-й та 10-й дні постнатального онтогенезу виявлено модифікацію складу рецепторів лектинів, а саме, сповільнення редукції глікокон'югатів з детермінантами β DGal та α DGalNAc (рецепторів лектинів PNA та HPA, котрі вважаються маркерами ембріональних і патологічно змінених тканин [1, 7]), що, правдоподібно, віддзеркалює затримку процесів диференціації та морфогенезу цього органа.

Лектини WGA і HPA можуть бути рекомендовані в якості селективних гістохімічних маркерів шлункових залоз щурів раннього постнатального періоду розвитку.

Перспективи подальших досліджень. В контексті отриманих даних доцільно розширити діапазон експериментальних груп тварин, панель використаних лектинів, а також застосувати морфометричний аналіз.

Література

1. Антонюк В.О. Лектини та їх сировинні джерела / В.О. Антонюк. – Львів: Кварт, 2005. – 550 с.
2. Белих Н.А. Вплив йодного дефіциту на териодний гормоногенез матері та плода / Н.А. Белих // Клінічна ендокринологія та ендокринна хірургія. — 2012. — № 1. — С. 39-46.
3. Белих Н.А. Дефіцит мікронутрієнтів (йоду та заліза) у дітей грудного віку / Н.А. Белих // Современная педиатрия. — 2013. — № 1. — С. 163-167.
4. Білаш С.М. Лектинохімічна характеристика вуглеводних детермінант шлунку при введенні кріоконсервованої плаценти на тлі гострого експериментального запалення / С.М. Білаш, Г.А. Єрошенко, В.Ю. Покотило // Світ медицини та біології. — 2013. — № 1. — С. 94-99.
5. Геряк С.М. Ефективність застосування диференційованих схем лікування фетоплацентарної недостатності у вагітних із субклінічним гіпотиреозом / С.М. Геряк, С.В. Хміль, М.І. Швед // Вісник наукових досліджень. — 2005. — № 1. — С. 18-20.
6. Зелінська Н.Б. Вроджений гіпотиреоз / Н.Б. Зелінська // Український журнал дитячої ендокринології. — 2015. — № 1. — С. 67-68.
7. Луцик А.Д. Лектини в гистохимії / А.Д. Луцик, Е.С. Детюк, М.Д. Луцик. – Львов: Вища школа, 1989. – 109 с.
8. Маковійчук А.А. Морфологічні зміни в органах травного каналу за умов експериментального гіпотиреозу / А.А. Маковійчук, І.С. Давиденко, Н.В. Пашковська // Буковинський медичний вісник. – 2003. – Т. 7, № 3. — С. 120-122.
9. Олійник Н.М. Вплив гіпофункції щитоподібної залози на частоту ускладнень вагітності та пологів / Н.М. Олійник, С.М. Геряк // Вісник наукових досліджень. — 2001. — № 4. — С. 41-42.
10. Пасечко Н.В. Патологія щитоподібної залози та вагітність / Н.В. Пасечко, Л.В. Наумова, С.М. Геряк // Вісник наукових досліджень. — 2009. — № 4 (57). — С. 54-56.
11. Шелестова Л.П. Субклінічний гіпотиреоз у юних вагітних жінок / Л.П. Шелестова // Ендокринологія. – 2004. – № 1. – С. 53-59.
12. Dan X. Development and applications of lectins as biological tools in biomedical research / X. Dan, W. Liu // Med.Res.Rev. – 2015. – V. 36. – P. 221-247.
13. Dulaney J.T. Binding interaction of glucoproteins with lectins / J.T. Dulaney // Mol. Cell. Biochem. — 1979. — Vol. 21. — P. 43-63.
14. Flemström G. Gastrointestinal defence mechanisms / G. Flemström, L.A. Turnberg // Clin. Gastroenterol. – 2004. – Vol. 13, № 2. – P. 327-354.
15. Melnykova N.M. The areas of application for plant lectins / N.M. Melnykova, L.M. Mykhalkiv, P.M. Mamenko, S.Ya. Kots // Biopolymers and Cell. — 2013. — Vol. 29, № 5. — P. 357-366.
16. Roth J. Lectins for histochemical demonstration of glycans / J. Roth // Histochem. Cell Biol. – 2011. – V. 136. – P. 117-130.
17. Sharon N. Lectins: carbohydrate-specific reagents and biological recognition molecules / N. Sharon // J. Biol. Chem. – 2007. – V. 282. – P. 2753-2764.
18. Tasman-Jones C. Gastric mucus – physical properties in cytoprotection / C. Tasman-Jones // Med. J. Aust. – 2005. – Vol. 142, № 3. – P. 5-6.
19. Varki A. Essentials of glycobiology / A. Varki, R.D. Cummings, J.D. Esko [et al.] // Cold Spring Harbor: Cold Spring Harbor Laboratory Press, 2009.

УДК 616.441300008.64 – 056.716 – 02:[611.33 – 018:547.96]

ГІПОТИРОЗ МАТЕРИНСЬКОГО ОРГАНІЗМУ ІНДУКУЄ ПІДВИЩЕНЕ ЕКСПОНУВАННЯ ВУГЛЕВОДНИХ ДЕТЕРМІНАНТ DGal ТА DGalNAc У СКЛАДІ ГЛІКОКОН'ЮГАТИВ ШЛУНКОВИХ ЗАЛОЗ ПОТОМСТВА ЩУРІВ

Іванкевич Р. Я., Яценко А. М., Луцик О. Д.

Резюме. З використанням методів загальної морфології і лектинової гістохімії вивчено вплив експериментального гіпотирозу материнського організму на морфо-гістохімічні характеристики слизової оболонки шлунку потомства щурів в ранньому постнатальному періоді онтогенезу (1-й і 10-й дні). Набір лектинів включав лектин арахіса (PNA, специфічний до DGal), зародків пшениці (WGA, специфічний до DGlcNAc, NeuNAc) і виноградного слимака (HPA, специфічний до DGalNAc). Встановили, що гіпотироз материнського організму індукує посилення експонування вуглеводних детермінант DGal і DGalNAc в складі глікополімерів шлункових залоз потомства, що, правдоподібно, віддзеркалює затримку процесів диференціації та морфогенезу цього органа. Лектини WGA і HPA можуть бути рекомендовані в якості селективних гістохімічних маркерів шлункових залоз щурів раннього постнатального періоду онтогенезу.

Ключові слова: експериментальний гіпотироз, шлункові залози щурів, постнатальний морфогенез, лектинова гістохімія.

УДК 616.441300008.64 – 056.716 – 02:[611.33 – 018:547.96]

ГИПОТИРЕОЗ МАТЕРИНСКОГО ОРГАНИЗМА ИНДУЦИРУЕТ ПОВЫШЕННОЕ ЭКСПОНИРОВАНИЕ УГЛЕВОДНЫХ ДЕТЕРМИНАНТ DGal И DGalNAc В СОСТАВЕ ГЛИКОКОНЬЮГАТОВ ЖЕЛУДОЧНЫХ ЖЕЛЕЗ ПОТОМСТВА КРЫС

Иванкевич Р. Я., Яценко А. М., Луцик А. Д.

Резюме. С использованием методов общей морфологии и лектиновой гистохимии изучено влияние экспериментального гипотиреоза материнского организма на морфо-гистохимические характеристики слизистой оболочки желудка потомства крыс в раннем постнатальном периоде онтогенеза (1 и 10 дни). Набор лектинов включал лектин арахиса (PNA, специфичный к DGal), зародышей пшеницы (WGA, специфичный к DGlcNAc, NeuNAc) и виноградной улитки (HPA, специфичный к DGalNAc). Установили, что гипотиреоз материнского организма индуцирует усиление экспонирования углеводных детерминант DGal и DGalNAc в

составе гликополимеров желудочных желез потомства, что, вероятно, служит отражением задержки процессов их дифференциации и созревания. Лектины WGA и HPA могут быть рекомендованы в качестве селективных гистохимических маркеров желудочных желез крыс раннего постнатального периода онтогенеза.

Ключевые слова: экспериментальный гипотиреоз, желудочные железы крыс, постнатальный морфогенез, лектиновая гистохимия.

UDC 616.441300008.64 – 056.716 – 02:[611.33 – 018:547.96]

MATERNAL HYPOTHYROIDISM INDUCES AN INCREASED EXPOSURE OF DGal AND DGalNAc CARBOHYDRATE DETERMINANTS IN GASTRIC GLANDS OF OFFSPRING RATS

Ivankevych R. Ya., Yashchenko A. M., Lutsyk A. D.

Abstract. Thyroid dysfunction affects at least 3% of the world's population and the rate of increase in the number of patients during past 10 years has been consistently high. In particular, it is proved that even subclinical forms of thyroid disorders in maternal organism may have adverse effects on the fetus and newborn child, including high mortality, congenital malformations, congenital hypothyroidism, endemic neurological cretinism etc. In the available literature a considerable number of publications concerns the hypothyroidism-induced changes in gastric mucosa. Though lectins proved their usefulness as diagnostic tools under different physiological and pathological conditions, we found no data on lectin histochemistry investigations of maternal hypothyroidism influences on the processes of formation and differentiation of offspring's gastric mucosa. Therefore the aim of present investigation was to study in experiment maternal hypothyroidism influence on the morphological characteristics and glycome of gastric mucosa on the 1st and 10th days of postnatal development. The investigation was performed on 25 Wistar female rats weighing 180-200 g, which were divided into two groups: first — control (10), second – experimental group (15), which were kept under standard vivarium conditions. Hypothyroidism was induced by daily food allowance of antithyroid drug merkazolil in the dose of 5 mg/kg for 2 weeks before fertilization and throughout whole pregnancy. Stomachs of control and experimental group off springs were removed on the 1st and 10th days of postnatal development. Studies were conducted in accordance with the provisions of the European Convention for the protection of vertebrate animals used for experimental and other scientific purposes (Strasbourg, 1986), Council Directive 2010/63/EU, the Law of Ukraine number 3447-IV «On protection of animals from cruelty». Thyroid disfunction of experimental group animals was proved by detection of hormones T3 and T4 in blood serum in the radioisotope laboratory of Lviv Regional Hospital, and confirmed by histological studies of thyroid glands, which exposed certain signs of hypothyroidism (overweighting and the increased thyrocytes height). Histological material was fixed in 4% neutral formalin and embedded in paraffin. For general morphology sections 5-7 μ m thick were stained with hematoxylin and eosin. Carbohydrate determinants were detected by lectin-peroxidase technique using a set of three lectins: PNA (specific to β DGal), HPA (specific to α DGalNAc) and WGA (specific to DGlcNAc > NeuNAc) with subsequent visualization of lectin receptor sites with diaminobenzidin-H₂O₂ medium. Microscopic investigation was performed using «Granum R6053» microscope, equipped with «Echo-Imager 502502000» camera and the computer program «ToupView 3.7». It was revealed that maternal hypothyroidism induced an increased exposure of β DGal and α DGalNAc carbohydrate determinants (PNA and HPA lectin receptors) in gastric gland glycoconjugates, the reactivity of which under physiological conditions considerably reduced. We presume this observation encompass certain delay in the processes of differentiation and morphogenesis of gastric glands under hypothyroid conditions. Lectins WGA and HPA can be recommended as a selective histochemical markers of rat gastric glands in early postnatal period of ontogenesis. In further investigations we plan to expand the range of experimental groups of animals on later phases of postnatal development, to use more lectins with different carbohydrate specificities, as well as to apply morphometric analysis.

Keywords: experimental hypothyroidism, rat, gastric glands, postnatal morphogenesis, lectin histochemistry.

Рецензент — проф. Єрошенко Г. А.

Стаття надійшла 21.03.2017 року