

УДК: 617.51-001-06 : 616.36/.61-091 : 599.323.4

Холодкова О. Л., Прус Р. В.

МОРФОЛОГІЧНІ ОСОБЛИВОСТІ ПЕЧІНКИ ТА НИРОК СТАТЕВОЗРІЛИХ ТА СТАТЕВОНЕЗРІЛИХ ЩУРІВ ПІСЛЯ МОДЕЛЬОВАНОЇ ЧЕРЕПНО-МОЗКОВОЇ ТРАВМИ

Одеський національний медичний університет (м. Одеса)

sonshine22@ukr.net
prus.ruslan.3@gmail.com

Робота виконана в рамках НДР «Біологічні ефекти збагаченої тромбоцитами плазми за фізіологічних умов та при експериментальному індукованні патологічного процесу» (№ державної реєстрації 0111u010172), що виконувалась на кафедрі анатомії людини Одеського національного медичного університету в 2013-2016 рр.

Вступ. Черепно-мозкова травма (ЧМТ) є однією з найважливіших медико-соціальних проблем сучасної медицини, зважаючи на значну поширеність та високий рівень тимчасової непрацездатності осіб молодого і середнього віку, що призводить до тяжкості медичних, соціальних та економічних наслідків для кожної країни [3, 13, 15].

За даними ВООЗ, частота ЧМТ щорічно зростає в середньому на 2%, складаючи до 70% в загальній структурі травм [12]. Потерпілими, як правило, є особи молодого та працездатного віку, при цьому велика частина з них залишається інвалідами. У дітей черепно-мозкова травма посідає перше місце серед всіх травм, а її поширеність становить від 1,2 до 11,2%. Також відомо, що серед усіх травм дитячого віку ЧМТ становить 37,6% випадків [2].

Доведено, що в гострому періоді після ЧМТ, виникає поліорганна недостатність, а також окремі морфологічні та гістологічні зміни в міокарді та легенях [5,9].

Незважаючи на те, що патологічні порушення та зміни у внутрішніх органах експериментальних тварин при ЧМТ вивчаються давно [8,10], особливості динаміки поліорганної недостатності при ЧМТ в залежності від віку експериментальних тварин досліджено недостатньо.

Мета роботи: вивчити морфологічні особливості печінки та нирок статевозрілих і статевонезрілих щурів після ЧМТ в період гострої реакції на травму (на 3-ю добу).

Об'єкт і методи дослідження. Дослідження було проведено на 20 статевозрілих (3-х місячних, вагою 185-230 г) і 20 статевонезрілих (20-денних, вагою 20-25 г) білих лінійних лабораторних щурів лінії «Вістар». Для обох груп були виділені інтактні групи порівняння відповідного віку. Щурам обох груп моделювали механічну ЧМТ легкого ступеня тяжкості, шляхом вільного падіння вантажу в тім'яно-потиличну ділянку черепа, для відтворення дифузного ураження мозку для статевозрілих щурів, за відомою методикою [6] був обраний вантаж масою 5 г, а для статевонезрілих щурів був підібраний вантаж масою 2 г. На 3-ю добу після ЧМТ тварин виво-

дили з експерименту шляхом евтаназії (інгальційне передозування ефіром). Гістологічні препарати забарвлювали гематоксиліном та еозинном за загальноприйнятою методикою [1]. Мікроскопічне дослідження органів проводили з використанням світлового мікроскопа «Leica-DMLS».

Експерименти виконані з дотриманням вимог Європейської конвенції про захист хребетних тварин, що використовуються для дослідних та інших наукових цілей, (Страсбург, 1986) та Закону України «Про захист тварин від жорстокого поводження» (2006).

Результати дослідження та їх обговорення. На 3-ю добу у всіх досліджуваних органах статевозрілих та статевонезрілих щурів після експериментальної дифузної ЧМТ відзначалися виразні морфологічні зміни.

Так, у печінці статевозрілих щурів, спостерігалося повнокров'я судин з явищами діapedезного крововиливу і дисконплектація гепатоцитів (**рис. 1**), також вогнищевий некроз гепатоцитів з вираженою лімфогістіоцитарною інфільтрацією. Білкова дистрофія (**рис. 2**).

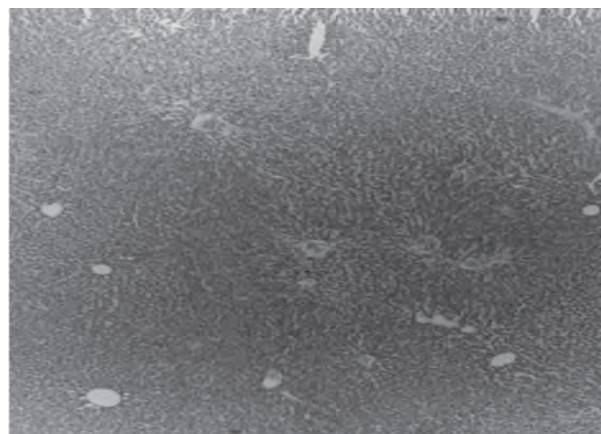


Рис. 1. Печінка статевозрілого щура на 3-ю добу після ЧМТ. Діapedезний крововилив. Дисконплектація гепатоцитів. Забарвл. Гематоксиліном та еозинном. 3б. х40.

В печінці статевонезрілих щурів на 3-ю добу після ЧМТ були присутні порушення ішемічного характеру, які проявлялися вогнищевими ділянками запусіння судин (**рис. 3**), та помірно вираженою макрофагальною і лімфогістіоцитарною інфільтрацією (**рис. 4**).

Судинне русло нирок статевозрілих щурів також зазнало морфологічних змін, які проявлялися ді-

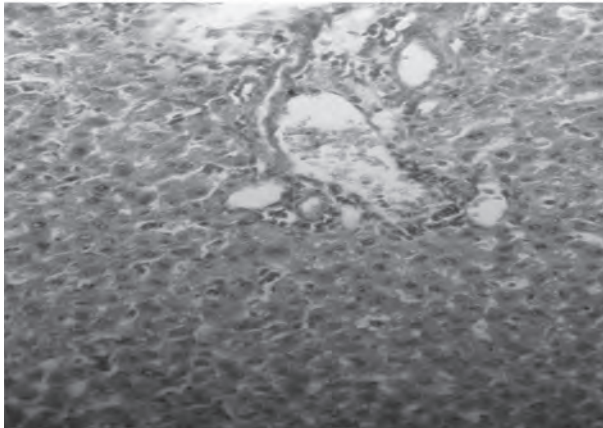


Рис. 2. Печінка статевозрілого щура на 3-ю добу після ЧМТ. Вогнищевий некроз гепатоцитів. Лімфогістіоцитарна інфільтрація. Забарвл. Гематоксилином та еозином. Зб. х200.

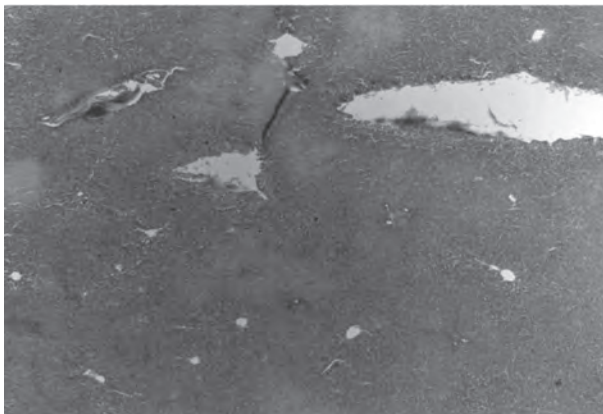

Рис. 3. Печінка статевонезрілого щура на 3-ю добу після ЧМТ. Запустіння та дилатація крупних судин. Забарвл. Гематоксилином та еозином. Зб. х40.

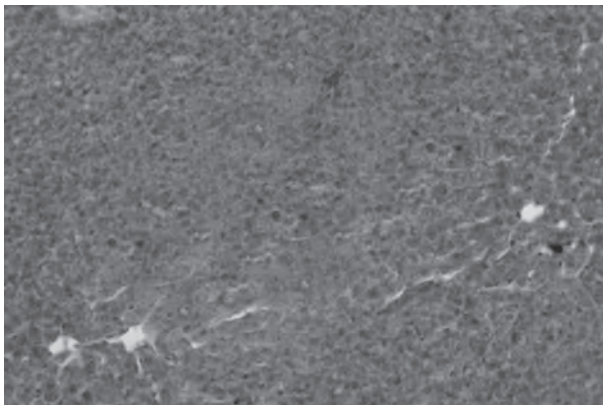


Рис. 4. Печінка статевонезрілого щура на 3-ю добу після ЧМТ. Помірно виражена макрофагальна та лімфогістіоцитарна інфільтрація. Забарвл. Гематоксилином та еозином. Зб. х200.

педезним просочуванням строми, поодинокими ділянками зморщування клубочків (рис. 5) та некротичними змінами епітелію звивистих канальців (рис. 6).

У нирках статевонезрілих щурів на 3-ю добу після ЧМТ, визначалися менш виражені морфологічні зміни, які проявлялися дилатацією збірних канальців

з еозинофільним вмістом в їх порожнинах (рис. 7), та ділянками ішемії кіркової та мозкової речовини (рис. 8).

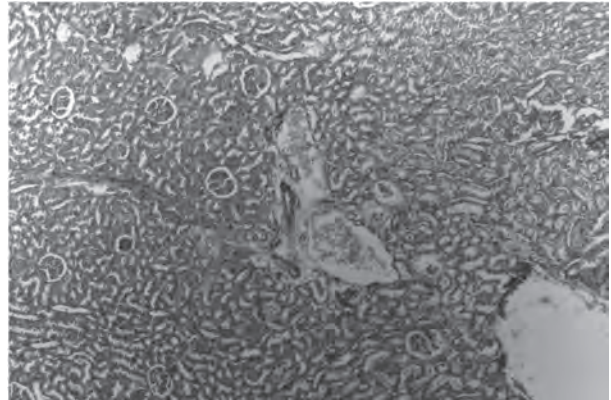


Рис. 5. Нирка статевозрілого щура на 3-ю добу після ЧМТ. Діapedезне просочування строми. Зморщування клубочків. Забарвл. Гематоксилином та еозином. Зб. х40.




Рис. 6. Нирка статевозрілого щура на 3-ю добу після ЧМТ. Некроз епітелію звивистих канальців. Забарвл. Гематоксилином та еозином. Зб. х200.

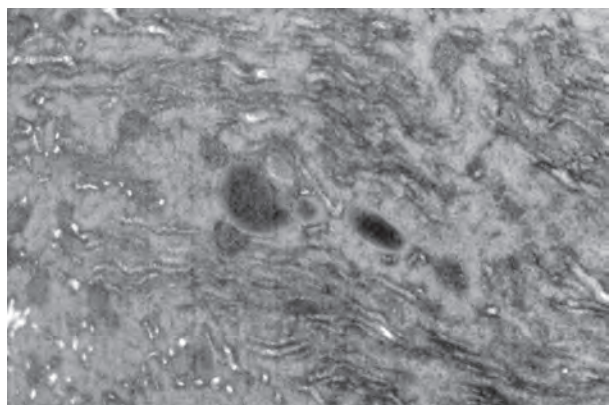


Рис. 7. Нирка статевонезрілого щура на 3-ю добу після ЧМТ. Дилатація збірних канальців. Забарвл. Гематоксилином та еозином. Зб. х100.

Багато провідних фахівців вважають, що при черепно-мозковій травмі виникає ряд церебровісцеральних порушень, які спричиняють цілий каскад молекулярних змін – вторинних уражень, котрі призводять до гіпоксії, вивільнення ендогенних

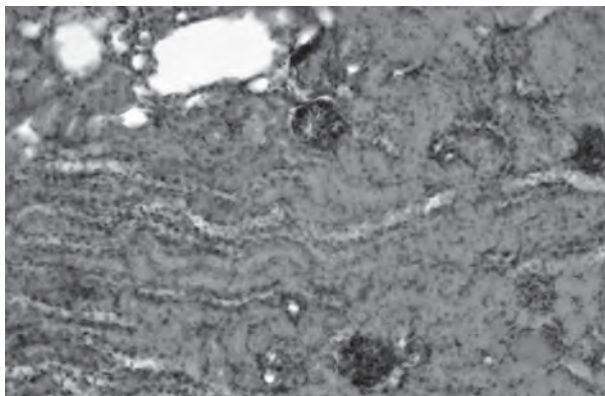


Рис. 8. Нирка статевонезрілого щура на 3-ю добу після ЧМТ. Ішемія кіркової та мозкової речовини. Забарвл. Гематоксилином та еозином. Зб. х200.

збудливих амінокислот, утворення прозапальних субстанцій та вільних радикалів [10]. Поєднання нейродинамічних та деструктивних процесів у різних відділах головного мозку при ЧМТ також зумовлює порушення функцій внутрішніх органів [11].

При цьому слід розуміти, що будь-яку шокову (травматичну) ситуацію дослідники трактують в аспекті розвитку неспецифічної резистентної (захисної) реакції організму, яка в гострій фазі стає схожою до адаптаційного синдрому [9].

Було продемонстровано, що у статевозрілих щурів після ЧМТ в період гострої реакції на травму, були виявлені неспецифічні морфологічні порушен-

ня у паренхіматозних органах (печінка, нирки, міокард та легені), які проявлялися розладами кровообігу з подальшими дистрофічними змінами [4,5,9]. Ці дані загалом співпадають з результатами, які ми отримали. Тобто доведено, що в період гострої реакції на травму виникають не тільки патофізіологічні, але й неспецифічні морфологічні порушення, які прогресують не лише в осередку власне механічного пошкодження, а й в різних внутрішніх паренхіматозних органах [7,14].

Отримані нами результати демонструють принципові відмінності у шурят адаптаційних реакцій порівняно з дорослими тваринами, що дає нам змогу надалі досліджувати ці органи після ЧМТ, залежно від часу після травми.

Висновки. Таким чином, результати проведеного дослідження демонструють, що в печінці та нирках після черепно-мозкової травми в гострій фазі (на 3-ю добу), у статевонезрілих щурів присутні специфічні морфологічні зміни по типу порушень мікроциркуляції, а саме ішемія, макрофагальна та лімфогістіоцитарна інфільтрація та дилатація судин. У статевозрілих щурів ці зміни носять переважно дистрофічний та некротичний характер і мають виразний ступінь прояву.

Перспективи подальших досліджень. У перспективі буде вивчено морфологічні зміни у внутрішніх органах статевонезрілих та статевозрілих щурів після ЧМТ залежно від часу після травми.

Література

1. Volkova O.V. Osnovy gistologii s gistologicheskoy tehnikoy / O.V. Volkova, Ju.K. Eleckij. – Moskva: Medicina, 1982. – 304 s. – (Medicina). – (2; kn. 1).
2. Karpov S.M. Diagnostika kognitivnyh narushenij v ostrom periode detskoj cherepno-mozgovoї travmy / S.M. Karpov, A.E. Lubenec, P.P. Shevchenko // Kubanskij nauchnyj medicinskij vestnik. – 2011. – № 5. – S. 73-75.
3. Kirichenko A.G. Kliniko-epidemiologichni aspekti pervinnoy invalidnosti vnaslidok cherepno-mozgovoy travmy / A.G. Kirichenko // Problemy jekologii i medicyny. – 2012. – № 1-2 (16). – S. 30-33.
4. Mereckij V.N. Narushenija jenergeticheskogo metabolizma vo vnutrennih organah pri cherepno-mozgovoї travme na fone saharного diabeta / V.N. Mereckij // Zaporozhskij medicinskij zhurnal. – 2013. – № 5 (80). – S. 46-50.
5. Mereckij V.M. Strukturno-morfologichni zmini vnutrishnih organiv shhuriv pri cherepno-mozkovoї travmi / V.M. Mereckij // Shpital'na hirurgija. – 2012. – № 2 (58). – S. 43-45.
6. Pat. 74935 Ukraїna, MPK G 09 B 23/28(2006.01). Sposib modeljuvannja cherepno-mozgovoy travmi / Mereckij V.M.; zajavnik i patentovlasnik Ternopil's'kij derzhavnij medicnij universitet im. I.Ja. Gorbachevs'kogo. – № u 2012 06594; zajavl. 30.05.2012; opubl. 12.11.2012, Bjul. № 21.
7. Prus R.V. Morfologicheskie izmenenija vnutrennih organov nepolovozrelyh kryс v ostryj period cherepno-mozgovoy travmy / R.V. Prus, D.P. Ternovoї [i dr.] // Vzaymodija likarja zagal'noi praktiki ta likarja-specialista v likuvanni polimorbidного pacienta: materialy nauch.-prakt. konferencij / Odesskij nacional'nij medicinskij universitet. – Odessa, 22 aprelja 2017 g.
8. Fursov I.V. Vnecherepnye oslozhenija cherepno-mozgovoy travmy / I.V. Fursov // Tavricheskij mediko-biologicheskij vestnik. – 2013. – № 16 (3). – S. 146-149.
9. Chepkij L.P. Patogenez, klinika, prognozuvannja ta profilaktika poliorgannoї nedostatnosti pri cherepno-mozkovoї travmi / L.P. Chepkij, S.V. Minov, V.I. Chernishov // Ukraїns'kij neirohirurgichnij zhurnal. – 2011. – № 2. – S. 56-59.
10. Aarabi B. Traumatic brain injury / B. Aarabi, J.M. Simard // Current Opinion in Critical Care. – 2009. – № 15 (6). – P. 548-553.
11. Abrahamson E.E. Cerebral blood flow changes after brain injury in human amyloid-beta knock-in mice / E.E. Abrahamson, L.M. Foley [et al.] // Journal of Cerebral Blood Flow and Metabolism. – 2013. – № 33 (6). – P. 826-833.
12. Bailes J.E. Role of subconcussion in repetitive mild traumatic brain injury / J.E. Bailes, A.L. Petraglia [et al.] // Journal of Neurosurgery. – 2013. – № 119 (5). – P. 1235-1245.
13. Harting M.T. Acute, regional inflammatory response after traumatic brain injury: Implications for cellular therapy / M.T. Harting, F. Jimenez // Surgery. – 2008. – Vol. 144. – P. 803-813.
14. Kholodkova O. Peculiarities of structural changes in the liver, myocardium and kidneys of rats at different age under conditions of craniocerebral injury / O. Kholodkova, R. Prus [et al.] // Deutscher Wissenschaftsherold. German science herald. – 2017. – № 3. – P. 39-41.
15. Skowronek R. Traumatic basal subarachnoid haemorrhage or ruptured brain aneurysm in 16-year-old boy? – case report / R. Skowronek, M. Kobek, Z. Jankowski [et al.] // Arch. Med. Sadowej Kryminol. – 2016. – Vol. 65, № 1. – P. 32-40.

УДК 617.51-001-06 : 616.36/.61-091 : 599.323.4

МОРФОЛОГІЧНІ ОСОБЛИВОСТІ ПЕЧІНКИ ТА НИРОК СТАТЕВОЗРІЛИХ ТА СТАТЕВОНЕЗРІЛИХ ЩУРІВ ПІСЛЯ МОДЕЛЬОВАНОЇ ЧЕРЕПНО-МОЗКОВОЇ ТРАВМИ

Холодкова О. Л., Прус Р. В.

Резюме. Досліджено морфологічні зміни печінки та нирок статевозрілих і статевонезрілих щурів на 3-ю добу після черепно-мозкової травми легкого ступеня тяжкості. Виявлено, що у всіх досліджуваних органах статевонезрілих щурів були присутні специфічні морфологічні зміни по типу порушень мікроциркуляції, а саме ішемія, макрофагальна та лімфогістіоцитарна інфільтрація з дилатацією судин. У статевозрілих щурів ці зміни носять переважно дистрофічний та некротичний характер і мали більш виразний ступінь прояву.

Ключові слова: черепно-мозкова травма, гістологічне дослідження, морфологічні зміни внутрішніх органів статевонезрілих щурів.

УДК 617.51-001-06 : 616.36/.61-091 : 599.323.4

МОРФОЛОГИЧЕСКИЕ ОСОБЕННОСТИ ПЕЧЕНИ И ПОЧЕК ПОЛОВОЗРЕЛЫХ И НЕПОЛОВОЗРЕЛЫХ КРЫС ПОСЛЕ МОДЕЛИРУЕМОЙ ЧЕРЕПНО-МОЗГОВОЙ ТРАВМЫ

Холодкова Е. Л., Прус Р. В.

Резюме. Исследовано морфологические изменения печени и почек половозрелых и неполовозрелых крыс на 3-и сутки после черепно-мозговой травмы легкой степени тяжести. Выявлено, что во всех исследуемых органах неполовозрелых крыс проявлялись четкие морфологические изменения по типу нарушения микроциркуляции, а именно ишемия, макрофагальная и лимфогистиоцитарная инфильтрация с дилатацией сосудов. У половозрелых крыс с большей степенью выразительности, морфологические изменения носят дистрофический и некротический характер.

Ключевые слова: черепно-мозговая травма, гистологическое исследование, морфологические изменения внутренних органов неполовозрелых крыс.

UDC 617.51-001-06 : 616.36/.61-091 : 599.323.4

MORPHOLOGICAL FEATURES OF THE LIVER AND KIDNEYS OF MATURE AND IMMATURE RATS AFTER MODELED CRANIOCEREBRAL INJURY

Kholodkova O. L., Prus R. V.

Abstract. Craniocerebral injury (CCI) is one of the most important medical social problem for modern medicine, given the considerable prevalence and high level of temporary disability of young and middle-aged people, which results in the severity of medical, social and economic consequences for each country.

According to the WHO, the incidence of CCI increases annually by an average of 2%, amounting to 70% in the overall structure of injuries. As a rule, victims are young and of working categories, while most of them remain disabled. In children, the craniocerebral Injury occupies the first place among all injuries, and its prevalence is from 1.2 to 11.2%. It is also known that among all injuries of childhood CCI is 37.6% of cases.

It has been shown that in acute period after CCI, there occurs organ failure, as well as individual morphological and histological changes in the myocardium and lungs.

Despite the fact that pathological abnormalities and changes in the internal organs of experimental animals during CCI have been studied for a long time, the peculiarities of the dynamics of multi-organ insufficiency in CCI are still poorly understood, depending on the age of the experimental animals.

The purpose of the work was to study the morphological features of the liver and kidneys of mature and immature rats after CCI during acute reaction to injury (in the 3rd day).

The study was carried out on 20 mature (3-month, body weight 180-230 g) and 20 immature (20-day, body weight 20-25 g) albino laboratory rats. Intact groups of comparison of an appropriate age were selected for both groups. Mechanical mild CCI was simulated for rats of both groups by means of the skill to reconstruct diffuse brain injury; the load of 5 g was chosen for mature rats by the common method, and for immature rats – the load of 2 g. Microtomic cuts 5 mcm thick were stained with hematoxylin and eosin. The organs were examined microscopically by means of the light microscope «Leica-DMLS» and standard morphometric methods.

Thus, the results of the study show that in all investigated organs (liver and kidneys) after acute phase-III cranial injury (in the 3rd day), in the immature rats there are specific morphological changes in the type of microcirculatory disturbances, in precise ischemia, macrophage and lymphohistiocytic infiltration and vessel dilatation. In mature rats, morphological changes were expressed more to a degree than those that were immature. These changes are mostly dystrophic and necrotic.

Keywords: craniocerebral injury, histologic examination, morphological changes of the inner organs of immature rats.

Рецензент – проф. Проніна О. М.

Стаття надійшла 07.08.2017 року