

**КЛІНІЧНЕ ОБГРУНТУВАННЯ ВИКОРИСТАННЯ ПРЕПАРАТУ «ORAL BLUE»  
ДЛЯ ЛІКУВАННЯ ХРОНІЧНОГО КАТАРАЛЬНОГО ГІНГІВІТУ****ВДНЗУ «Українська медична стоматологічна академія» (м. Полтава)****propedevtika\_terstom@umsa.edu.ua**

Дослідження є фрагментом дослідницької НДР ВДНЗУ «Українська медична стоматологічна академія» «Морфофункціональні особливості тканин ротової порожнини та їхній вплив на проведення лікувальних заходів і вибір лікувальних матеріалів», № державної реєстрації 01145U001112.

**Вступ.** Лікування захворювань тканин пародонту є однією з найбільш важливих і складних проблем стоматології, актуальність якої обумовлена високою розповсюдженістю даної патології, виникненням в організмі вогнищ хронічної інфекції, передчасною втратою зубів, зниженням психоемоційного статусу та працездатності хворих [3,8]. Хронічний катаральний гінгівіт (ХКГ) є найбільш поширеною патологією серед хвороб тканин пародонта, розповсюдженість якої досягає 98% вражаючи переважно осіб молодого віку [4].

Слід відмітити, що одним із головних етіологічних факторів, який призводить до виникнення запальних захворювань тканин пародонта, вважають бактеріальну мікрофлору, яка приймає участь у формуванні бактеріальної бляшки [2]. Тому цілком обґрунтованим є пошук нових методик лікування хронічного катарального гінгівіту, спрямованих на дану ланку патологічного процесу [9]. Незважаючи на велику кількість робіт, присвячених лікуванню хронічної форми катарального гінгівіту, проблеми ефективного лікування даної патології на даний момент повністю не вирішені.

Недостатній ефект багатьох засобів патогенетичної терапії переважно пов'язаний з адаптацією мікрофлори порожнини рота до застосованих антибактеріальних препаратів. У зв'язку із цим виникає необхідність в їхньому спільному використанні з метою розширення спектру впливу на патологічні ланки перебігу хронічного запального процесу в яснах. При цьому ризик виникнення різних побічних ефектів, які часто мають активні протизапальні засоби, повинен бути мінімальним [5].

Досягти усунення негативних впливів препаратів можна шляхом зниження їхніх терапевтичних концентрацій з одночасним збільшенням часу контакту з тканиною. Висока біологічна активність та клінічна ефективність лікарських засобів пролонгованої дії відзначена в цілій низці досліджень. Огляд фахової літератури останніх років з проблеми вдосконалення технологій лікування запальних захворювань тканин пародонта та слизової оболонки, свідчить, що кількість публікацій, присвячених клінічному застосуванню нових лікарських форм для терапії цих захворювань, значно зросла [10,11].

**Метою** нашого дослідження було вивчення клінічної ефективності терапії хронічного катарального

гінгівіту з використанням у схемі комплексного лікування препарату «Oral Blue» на основі антисептику «Троклосене».

**Об'єкт і методи дослідження.** Об'єктом дослідження стали 24 хворих на ХКГ середнього ступеню тяжкості, які не мали загально-соматичної патології. Серед них – 14 жінок (58%) та 10 чоловіків (42%). Вік хворих складав від 25 до 35 років.

Хронічний катаральний гінгівіт діагностували відповідно до загальноприйнятих клінічних критеріїв. Для оцінки стану тканин пародонта проводили детальний огляд порожнини рота, встановлювали поширеність, інтенсивність та форму запального процесу в яснах. Для цього визначали колір, конфігурацію, консистенцію, гіпертрофію (атрофію), набряк, болючість і кровоточивість ясен. Враховували наявність зубних нашарувань, каріозних порожнин, травматичної оклюзії та інших подразнюючих факторів.

Для об'єктивної характеристики використовували індексну оцінку стану тканин пародонта [7]. Визначали гігієнічний індекс ОHI-S Green-Vermillion (ІГ); пробу Шиллера-Писарева, папілярно-маргінально-альвеолярний індекс (РМА) у модифікації С. Парма, комплексний періодонтальний індекс (КПІ) за П.А. Леусом, індекс кровоточивості за Kozhzhke, індекс кровоточивості ясенної борозни (SBI) за Muhlemann і Son,

резистентність капілярів за В.І. Кулаженком у модифікації Л.Н. Дєдової. Стан кісткової тканини пародонта оцінювали методом панорамної рентгенографії.

Залежно від схеми лікування хворі на ХКГ були розподілені на дві групи – основну (14 хворих) і контрольну (10 хворих). Хворі основної та контрольної груп були рандомізовані за статтю, віком та тривалістю перебігу захворювання. Терапія хронічного катарального гінгівіту була проведена відповідно до протоколу лікування даної патології. Пацієнти обох груп отримували стандартну базову терапію, яка включала лікування карієсу та його ускладнень, професійну гігієну порожнини рота, місцеву протизапальну терапію, усунення травматичної оклюзії, виявлення та усунення місцевих травмуючих факторів. Для місцевої протизапальної терапії використовували 0,06% розчин хлоргексидину та гель «Метрогіл-Дента» [1,6]. Усім хворим проводили загальне лікування та фізіотерапевтичні процедури (вакуум-масаж ясен). Хворим основної групи, окрім стандартної базової терапії, проводили додаткове застосування препарату «Oral Blue», який представляє собою розчинні у воді шипучі таблетки на основі антисептика «Троклосене» (по 1 таблетці, розчиненій

у воді, 3 рази на день). Ефективність проведеного лікування визначали на підставі динаміки клінічних показників до та після завершення курсу лікування.

Препарат «Oral Blue», розроблений для дезінфекції ротової порожнини та боротьби з патогенними мікроорганізмами, має формулу, яка підвищує контакт із слизовою оболонкою та має здатність потрапляти в біоплівку і порушувати її за рахунок утворення активного хлору, який сприяє усуненню зубного нальоту. Проведені доклінічні дослідження свідчать про відсутність у препарату «Oral Blue» токсичних, подразнюючих та алергізуючих властивостей. Стабільність антимікробного ефекту забезпечується за рахунок утворення активного хлору при розчиненні таблеток у воді та відносить препарат до ряду антисептиків широкого спектру дії, які здатні впливати на асоціації мікроорганізмів, штами яких стійкі до інших антибактеріальних засобів.

**Результати дослідження та їх обговорення.** Критеріями видужання хворих на хронічний катаральний гінгівіт були наступні показники: зникнення неприємних суб'єктивних відчуттів, відсутність кровоточивості ясен, йод-негативна реакція проби Шиллера-Писарева, нормалізація або стабільність індексів РМА і ІГ, відсутність несправжніх зубоясеневих кишень, нормалізація показників, які характеризують мікроциркуляторні процеси (проби В.І. Кулаженка та індексу периферичного кровообігу за Л.Н. Дедовою (ІПК)).

Ефективність лікування у хворих основної групи склала 97,8%, тоді як у хворих контрольної групи цей показник склав 87,6% (рис. 1, 2). Кількість відвідувань у хворих основної групи – 6,5, а у контрольній 8,5 (P<0,05).

Ефективність проведеної терапії підтверджується динамікою клінічних показників, які були нами узагальнені для хворих основної і контрольної груп. Після курсу комплексної терапії вірогідно зменшувалися значення ГІ ОНІ-S Green-Vermillion у хворих основної групи – від 2,63±0,59 до 0,33±0,03 (P<0,01); у хворих контрольної групи зміни індексу були менш значимими – від 2,62±0,33 до 0,88±0,07 (P<0,01). Проба Шиллера-Писарева у хворих основної групи змінилася від позитивної до негативної (P<0,01), а в контрольній – від позитивної до слабо-позитивної або негативної (P<0,05). Значення індексу РМА в

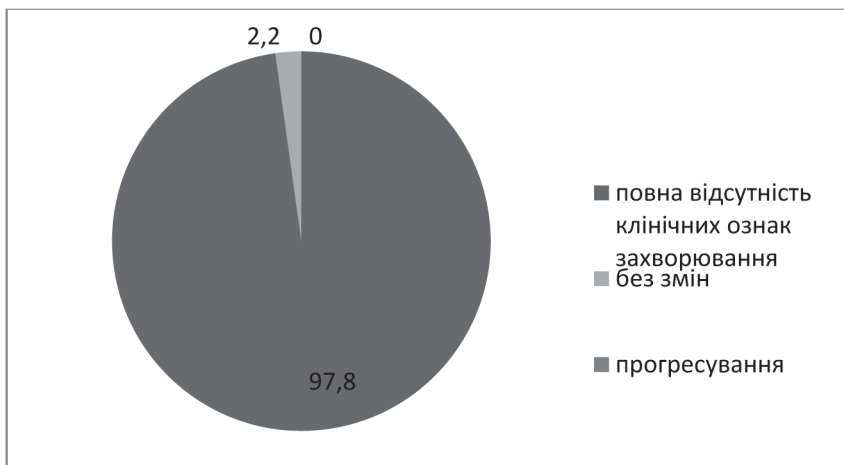


Рис. 1. Графічне зображення результатів лікування пацієнтів основної групи.

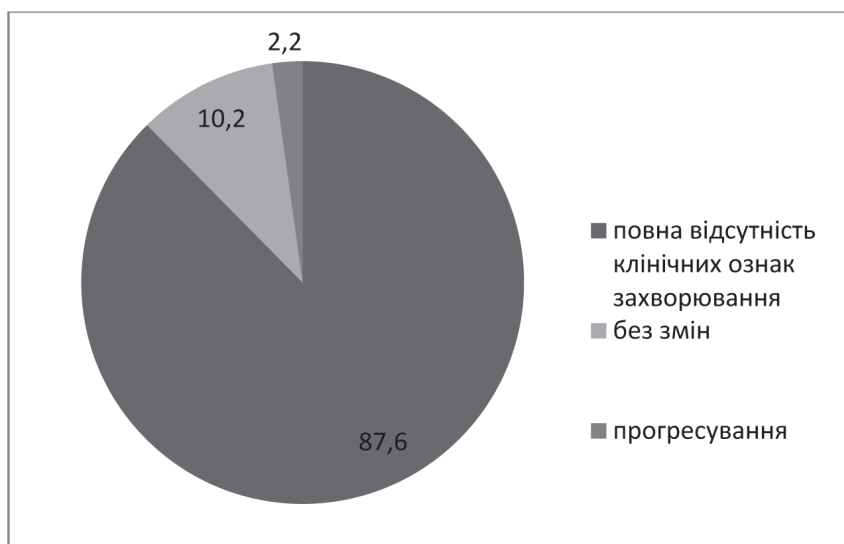


Рис. 2. Графічне зображення результатів лікування пацієнтів контрольної групи.

модифікації С. Parma після лікування значно зменшилися у хворих основної групи – від 42,75±2,42 до 9,28±1,28 (P<0,01); у хворих контрольної групи показники зменшилися менш суттєво – від 40,03±2,15 до 19,55±1,77 (P<0,01). Значення КПІ за П.А. Леусом також суттєво зменшилося в осіб основної групи – від 0,74±0,18 до 0,19±0,07 (P<0,05), а в осіб контрольної групи зменшення цих показників виражене менше – від 0,73±0,16 до 0,25±0,24 (P<0,05). Індекс кровоточивості за Kotzhhke становив від 2,33±0,25 у хворих основної групи до лікування та 0,75±0,14 (P<0,05) після лікування, в пацієнтів контрольної групи відповідно цей показник до лікування – 2,32±0,21, після – 1,12±0,10 (P<0,05). Індекс кровоточивості за Muhleman та Son у хворих основної групи до лікування становив 2,18±0,24, після – 0,45±0,13 (P<0,05); у пацієнтів контрольної групи цей показник становив до лікування 2,22±0,08, після – 0,88±0,16 (P<0,05). Значення індексу гінгівіту (ІГ) по Silness-Loe змінилося наступним чином – у осіб основної групи від 1,68±0,27 до 0,33±0,08 (P<0,01); у осіб контрольної – від 1,64±0,18 до 1,02±0,04 (P<0,05) (табл.). Проба

**Клінічні показники, які характеризують стан тканин пародонта у пацієнтів з хронічним катаральним гінгівітом у динаміці лікування**

Група хворих, n	Етапи лікування	ГІ ОНІ-S, бали	Проба Шиллера-Писарева	РМА, %	ІГ	КПІ
Основна, (n=14)	до	2,63±0,59	різко-позитивна	42,75±2,42	1,68±0,27	0,74±0,18
	після	0,33±0,03*	негативна	9,28±1,28*	0,33±0,08*	0,19±0,07**
Контрольна, (n=10)	до	2,62±0,33	різко-позитивна	40,03±2,15	1,64±0,18	0,73±0,16
	після	0,88±0,07**	від слабо-позитивної до негативної	19,55±1,77**	1,02±0,04**	0,25±0,24**

**Примітка:**

1. \* – достовірність різниці між показниками до і після лікування, P<0,01;
2. \*\* – достовірність різниці між показниками до і після лікування, P<0,05;
3. n – кількість пацієнтів в основній і контрольній групах.

В.І. Кулаженка для пацієнтів основної групи до лікування становила: у фронтальній ділянці – 17,91±1,54 сек., у боковій – 30,23±1,83 сек.; після лікування: у фронтальній ділянці – 36,46±1,88 сек. (P<0,05), у боковій – 52,55±2,88 сек. (P<0,05). Для пацієнтів контрольної групи проба В.І. Кулаженка до лікування становила: у фронтальній ділянці – 18,05±1,57 сек., у боковій – 30,72±1,91 сек.; після лікування: у фронтальній ділянці – 30,19±1,54 сек. (P<0,05), у боковій – 42,81±2,01 сек. (P<0,05). Індекс периферичного кровообігу за Л.Н. Дедовою (ІПК) для пацієнтів основної групи до лікування становив 0,29±0,08, після – 0,45±0,08 (P<0,05); для пацієнтів контрольної групи – 0,27±0,13 та 0,37±0,07 (P<0,05) відповідно.

**Висновок.** Таким чином, аналізуючи динаміку отриманих клінічних показників, можна дійти висновку, що стан тканин пародонту значно покращився в пацієнтів, яким у комплексній терапії хронічного катарального гінгівіту додатково використовували препарат «Oral Blue» на основі антисептику «Троклосене».

**Перспективи подальших досліджень.** В подальшому отримані нами результати клінічної ефективності використання препарату «Oral Blue» у комплексному лікуванні хронічного катарального гінгівіту будуть доповнені лабораторними, а саме, дослідженням біоценозу порожнини рота методом мультиплексної полімеразної ланцюгової реакції.

**Література**

1. Grudyanov A.I. Ocenka effektivnosti lokal'nogo primeneniya preparata «Metrogil-denta» pri vospalitel'nyh porazheniyah parodonta / A.I. Grudyanov, N.A. Dmitrieva, V.V. Ovchinnikova // Parodontologiya. – 2002. – № 3 (24). – S. 51-59.
2. Dmitrieva L.A. Sovremennye predstavleniya o roli mikroflory v patogeneze zabolevanij parodonta / L.A. Dmitrieva, A.G. Krajnova // Parodontologiya. – 2004. – № 1. – S. 8-15.
3. Kuznecov V.E. Mikrobnaya flora polosti rta i ee rol' v razvitii patologicheskikh processov. Terapevticheskaya stomatologiya: ucheb. posobie / V.E. Kuznecov, V.N. Carev; pod red. L.A. Dmitrievoy. – M.: MEDpress-inform, 2003. – S. 178-212.
4. Mamaeva E.V. Parodontologicheskij status i funkcional'noe sostoyanie organizma u podrostkov: avtoref. dis. d-ra med. nauk: 14.01.22 / Elena Vladimirovna Mamaeva. – M., 2007. – 36 s.
5. Osobennosti vliyaniya hlorgeksidin-soderzhashchih preparatov na sostoyanie mikrobiocenoza polosti rta u bol'nyh parodontitom / V.N. Carev, V.I. Chuvilkin, N.A. Megrelshvili // Parodontologiya. – 2003. – № 2 (27). – S. 10-16.
6. Solov'eva O.V. Primenenie gelya «Metrogil Denta» v kompleksnom lechenii vospalitel'nyh zabolevanij parodonta / O.V. Solov'eva, Sh.A. Shimshelashvili // Parodontologiya. – 2003. – № 4 (29). – S. 63-64.
7. Halit P.A. Neobhodimost' ocenki parodontal'nogo statusa pri kompleksnom lechenii bol'nyh s zabolevaniyami parodonta / P.A. Halit, O.P. Ibragimov // Dental-Yug. – 2007. – № 43. – S. 26-27.
8. Cepov L.M. Zabolevaniya parodonta: vzglyad na problemu / L.M. Cepov. – M.: MEDpress-inform, 2006. – 192 s.
9. Gingival crevice microbiota from Chinese patients with gingivitis or necrotizing ulcerative gingivitis / R. Gmur, C. Wyss, Y. Xue [et al.] // Eur. J. Oral. Sci. – 2004. – Vol. 112, № 1. – P. 33-41.
10. Listgarten M.A. The role of dental plaque uin gingivitis and periodontitis / M.A. Listgarten // J. Clin. Periodontol. – 2004. – Vol. 15, № 8. – P. 485-487.
11. Romanova Y.G. The role microbiocenosis oral health in young people of alimentary-constitutional obesity / Y.G. Romanova, I.A. Tsushko // Journal of Health Sciences. – 2014. – Vol. 4, № 7. – P. 83-92.

УДК 616.311.2-002.2-085:615.451.34

**КЛІНІЧНЕ ОБГРУНТУВАННЯ ВИКОРИСТАННЯ ПРЕПАРАТУ «ORAL BLUE» ДЛЯ ЛІКУВАННЯ ХРОНІЧНОГО КАТАРАЛЬНОГО ГІНГІВІТУ**

**Назаренко З. Ю., Ткаченко І. М., Марченко І. Я., Ляшенко Л. І., Браїлко Н. М.**

**Резюме.** В даному дослідженні нами проаналізована клінічна ефективність препарату «Oral Blue» на основі антисептику «Троклосене» для лікування хронічного катарального гінгівіту у хворих без супутньої патології. Динаміка клінічних показників, а саме: гігієнічного індексу ОНІ-S Green-Vermillion, проби Шиллера-

Писарева, індексу РМА в модифікації С. Parma, КПІ за П.А. Леусом та скорочення курсу лікування свідчать на користь запропонованого нами методу комплексного лікування даної патології.

**Ключові слова:** препарат «Oral Blue», хронічний катаральний гінгівіт, клінічна ефективність.

УДК 616.311.2-002.2-085: 615.451.34

### КЛИНИЧЕСКОЕ ОБОСНОВАНИЕ ИСПОЛЬЗОВАНИЯ ПРЕПАРАТА «ORAL BLUE» ДЛЯ ЛЕЧЕНИЯ ХРОНИЧЕСКОГО КАТАРАЛЬНОГО ГИНГИВИТА

**Назаренко З. Ю., Ткаченко И. М., Марченко И. Я., Ляшенко Л. И., Браилко Н. Н.**

**Резюме.** В данном исследовании нами проанализирована клиническая эффективность препарата «Oral Blue» на основе антисептика «Троклосене» для лечения хронического катарального гингивита у больных без сопутствующей патологии. Динамика клинических показателей, а именно: гигиенического индекса ОНІ-S Green-Vermillion, пробы Шиллера-Писарева, индекса РМА в модификации С. Parma, КПИ по П.А. Леусу и сокращение курса лечения свидетельствуют в пользу предложенного нами метода комплексного лечения данной патологии.

**Ключевые слова:** препарат «Oral Blue», хронический катаральный гингивит, клиническая эффективность.

UDC 616.311.2-002.2-085: 615.451.34

### CLINICAL FOUNDATION OF THE USING FOR THE «ORAL BLUE» CRONIC CATARRHAL GINGIVITIS TREATMENT

**Nazarenko Z. Yu., Tkachenko I. M., Marchenko I. Ya., Lyashenko L. I., Brailko N. M.**

**Abstract.** Chronic catarrhal gingivitis (CCG) is the most common pathology among periodontal tissue diseases, it's prevalence reaches 98%, affecting mainly young people.

*The purpose of our research* was to study the clinical efficiency of chronic catarrhal gingivitis therapy using the «Oral Blue» based on the antiseptic «Троклосене» in the scheme of complex treatment.

The subject of the study were 24 patients with CCG of moderate severity, which did not have a general-somatic pathology. Among them – 14 women (58%) and 10 men (42%). The age of the patients ranged from 25 to 35 years. CCG was diagnosed according to generally accepted clinical criteria. For an objective characterization, an index evaluation of the state of periodontal tissues was used. Depending on the treatment scheme, patients with CCG were divided into two groups – the main (14 patients) and control (10 patients).

The therapy of chronic catarrhal gingivitis was carried out in accordance with the treatment protocol for this pathology. For local anti-inflammatory therapy, a 0,06% chlorhexidine solution and a «Metrogyl-Denta» gel were used. Patients in the main group, in addition to standard baseline therapy, were given «Oral Blue», which is water soluble effervescent tablets based on the antiseptic «Троклосене». The effectiveness of the treatment was determined on the basis of objective periodontal indices before and after the completion of treatment course. The effectiveness of treatment for patients of main group was 97,8%, whereas the effectiveness for patients of the control group was 87,6%. The number of visits for patients of the main group was 6,5 and for patients of the control group it was 8,5 ( $P < 0,05$ ).

The therapy effectiveness is also confirmed by the dynamics of clinical indicators, which we have generalized for patients of the main and control groups. After the course of complex therapy, the values of ОНІ-S Green-Vermillion GI were significantly reduced for patients of the main group – from  $2,63 \pm 0,59$  to  $0,33 \pm 0,03$  ( $P < 0,01$ ); for patients of control group, the index changes were less significant – from  $2,62 \pm 0,33$  to  $0,88 \pm 0,07$  ( $P < 0,01$ ). The Schiller-Pisarev test for patients of the main group changed from positive to negative ( $P < 0,01$ ), and for the control group it changed from positive to weakly positive or negative ( $P < 0,05$ ). After treatment the value of PMA index in the С. Parma modification significantly decreased for patients of the main group – from  $42,75 \pm 2,42$  to  $9,28 \pm 1,28$  ( $P < 0,01$ ); for patients of the control group the indicators decreased less significantly – from  $40,03 \pm 2,15$  to  $19,55 \pm 1,77$  ( $P < 0,01$ ). The value of КPI by P.A. Leus also significantly decreased for the main group – from  $0,74 \pm 0,18$  to  $0,19 \pm 0,07$  ( $P < 0,05$ ), and for the control group the reduction of these indicators was expressed less – from  $0,73 \pm 0,16$  to  $0,25 \pm 0,24$  ( $P < 0,05$ ).

Thus, analyzing the dynamics of the obtained clinical indicators, we can conclude that the condition of periodontal tissues has considerably improved in patients who additionally used the «Oral Blue» based on the antiseptic «Троклосене» in the complex therapy of chronic catarrhal gingivitis.

**Keywords:** «Oral Blue», chronic catarrhal gingivitis, clinical efficiency.

Рецензент – проф. Скрипніков П. М.

Стаття надійшла 04.08.2017 року