

**ВІДДАЛЕНІ РЕЗУЛЬТАТИ ПРОТЕЗУВАННЯ ХВОРИХ ІЗ РЕЗЕКЦІЄЮ
ВЕРХНЬОЇ ЩЕЛЕПИ ІНТЕЛЕКТУАЛЬНО-АКТИВНОЮ
РЕЗЕКЦІЙНОЮ АПАРАТУРОЮ**

Вищий державний навчальний заклад України

«Буковинський державний медичний університет» (м. Чернівці)

r.lev@ukr.net

Зв'язок публікації з плановими науково-дослідними роботами. Запропоноване дослідження є фрагментом комплексної науково-дослідної роботи кафедри ортопедичної стоматології Вищого державного навчального закладу України «Буковинський державний медичний університет» на тему: «Мультидисциплінарний підхід до діагностики, лікування та профілактики основних стоматологічних захворювань зі збереженням регенеративних властивостей тканин і відновлення протетичних властивостей анатомічних структур у мешканців Північної Буковини» (№ державної реєстрації 0116U002929).

Вступ. Для реабілітації хворих після резекції верхньої щелепи використовується велика кількість різноманітної апаратури. Резекційні протези особливий вид апаратури, який потребує певного алгоритму дій, підготовленого лікаря стоматолога-ортопеда, наявності зуботехнічної лабораторії та навченого зубного техника, здатного виконати даний заказ [1,4,10]. Особливість цього протезування полягає в тому, що пацієнти повинні отримати в оптимальні терміни наступний резекційний протез, який забезпечить реабілітацію хворого в повному обсязі [2,9].

Але, кінцеве протезування можливе через певний період часу через непідготовленість тканин протезного ложа і здатність їх протистояти навантаженням при експлуатації цієї апаратури в порожнині дефекту. Тому запропонована велика кількість її різновидів, які мають свої переваги та велику кількість недоліків [8,11].

У зв'язку з цим нами запропонована, як кінцевий варіант протезування, резекційна апаратура з під-

небінним шарнірним кріпленням [5,7]. Вона була апробована протягом 9 років і в процесі своєї експлуатації, у хворих з дефектами на верхній щелепі різного ґенезу, показала себе з найкращої сторони [5,6].

Мета дослідження. Проаналізувати віддалені результати користування інтелектуально-активною резекційною апаратурою з піднебінним шарнірним кріпленням у хворих із резекцією верхньої щелепи.

Об'єкт і методи дослідження. При протезуванні хворих після резекції верхньої щелепи нами запропонована перманентна реабілітація, яка включала виготовлення різноманітної апаратури вже починаючи з операційної. Як кінцевий варіант реабілітації дев'яти пацієнтам після резекції верхньої щелепи з приводу органічних захворювань виготовлена інтелектуально-активна резекційна апаратура. Нею запротезовано шість осіб (66,67%), серед них три (50,00%) чоловіки та три (50,00%) жінки користувалися різні терміни — до кінця життя. Ще троє (33,33%) хворих, серед них один (33,33%) чоловік та дві (66,67%) жінки користуються цією апаратурою по сьогоднішній день.

Результати дослідження та їх обговорення. Запропонована нами інтелектуальна резекційна апаратура більш складна у виготовленні ніж традиційні резекційні протези [6,7] (рис. 1 а, б, в).

Проте багатоетапність її виготовлення та складність самої конструкції компенсується простотою у користуванні для самого пацієнта. Крім того, є можливість змінювати параметри її експлуатації, в разі потреби, через кілька років після початку користу-

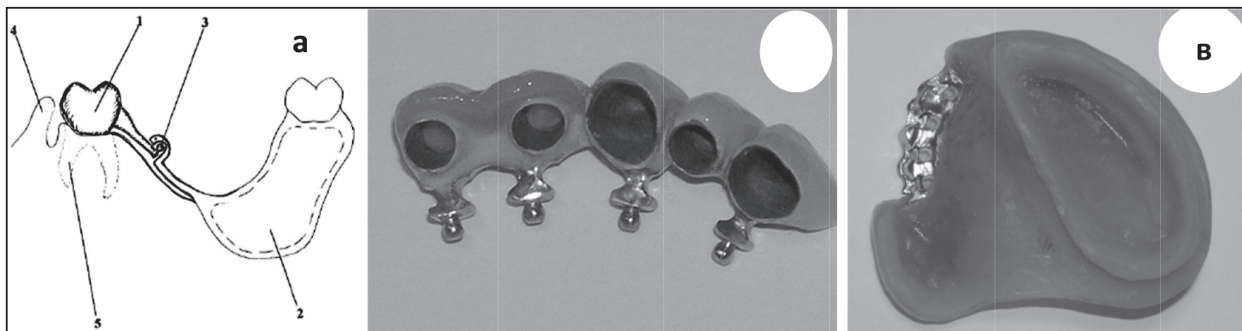


Рис. 1. Хворий Мо-р 54 р. (історія хвороби № 3763). Діагноз: Рак слизової оболонки гайморової пазухи справа. Резекційна апаратура з піднебінною шарнірною фіксацією: а - схема; б - незнімна опорна частина з фіксацією на цемент на двох природних зубах та трьох дентальних імплантатах; в - знімна обтуруюча частина з шарнірною піднебінною фіксацією (чотири фіксуючі блоки-модифіковані атачмени Бредент).

вання і що важливо: без зміни самої апаратури або її ремонту (рис. 2 а, б).

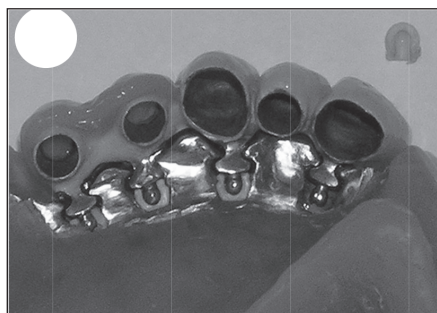
Враховуючи категорію цих хворих, у яких застосовують дану апаратуру, дуже важко провести аналіз віддалених термінів спостережень на великій кількості пацієнтів через 3, 5, 7, 10 років (табл.).

Це неможливо через те, що значна частина цих хворих, через рецидив основного захворювання, не доживає до кінцевого протезування такими видами протезів, частина хворих не має бажання вносити зміни, а у частині хворих стан загального або психологічного здоров'я не дозволяють здійснити дане протезування [3].

Аналізуючи дані таблиці ми бачимо, що у всіх пацієнтів інтелектуально-резекційна апаратура функціонувала певний час або нею користуються по сьогоднішній день. Звичайно, ми не можемо аналізувати стан апаратури у шести хворих, які не спостерігались після вказаних термінів. Але можемо провести аналіз її функціонування у трьох хворих, які живуть по сьогоднішній день. Згідно із нашими рекомендаціями вони вчасно замінювали матриці на атачменах, регулярно приходили на огляд або вчасно зверталися на предмет рецидиву основного захворювання. І як результат в одному випадку було вчасно повторно видалено зл�якісне новоутворення в резектованій ділянці верхньої щелепи.

Особливих претензій до резекційної апаратури у всіх дев'яти хворих ми не спостерігали. Великим досягненням запропонованої нами апаратури ми вважаємо відсутність у всіх пацієнтів втрат природних або штучних опор (дентальних імплантатів), що не потребувало змінювати резекційні протези. Для зручності зняття цієї апаратури були запропоновані різні модифікації індивідуальних ключів [6].

Але, в процесі експлуатації даної резекційної апаратури, ми звернули увагу на специфіку її функціонування, а саме: після 6 років стираються кульки



Варіанти фіксації

6

- 1.- 2,3,4
- 2.- 4,1
- 3.- 3,1
- 4.- 2,3 і т. ін.

Рис. 2. Хвора Ко-к, 60 р. (історія хвороби № 3902). Приклад інтелектуально-активної резекційної апаратури на чотирьох модифікованих атачменах: а- несправжній шарнір, б - 2, 3, 4 – справжній шарнір із різноманітними варіантами індивідуальної фіксації.

Таблиця.

Терміни функціонування протезів з шарнірною фіксацією у хворих з резекцією верхньої щелепи з приводу раку слизової оболонки

Термін спостереження після протезування	До 1 року	До 1,5 року	До 3-х років	Більше 5 років	Більше 9 років	1-9 років
Кількість пацієнтів (n)	3	2	1	2	1	9

атачменів. Стандартний кулястий атачмен має діаметр 1,8 мм. У двох випадках при замірах їх діаметр зменшився до 1,6 та до 1,4 мм відповідно. Це призводило до погіршення фіксації самої резекційної апаратури.

Висновки

1. Використання інтелектуально-активної резекційної апаратури з піднебінним шарнірним кріпленням у віддалені терміни спостережень мало позитивні результати. В жодному випадку в процесі її експлуатації не було втрат опорних природних зубів або штучних опор (дентальних імплантатів), що не мало потреби змінювати резекційні протези.

2. Довготривале спостереження за запропонованою нами резекційною апаратурою з піднебінним шарнірним кріпленням вказує на можливі проблеми замкових кріплень, а саме їх стирання і зменшення в діаметрі кульок від 1,8 мм до 1,6-1,4 мм відповідно, що потребувало вчасної заміни матриць.

Перспективи подальших досліджень. Подальші дослідження повинні проводитись в плані розробки більш стабільного та довготривалого в експлуатації блоку з'єднання рухомої та нерухомої частини резекційної апаратури.

Література

- Astashina NB. Kompleksnoe lechenie i reabilitacija pacientov s priobretjonnymi defektami cheljustej [avtoreferat]. Perm': Permsk. gos. med. akadem.; 2009. 38 s. [in Russian].
- Belikov AB. Problema ortopedicheskoj reabilitacii bol'nyh s posleoperacionnymi defektami cheljustej i mjagkih tkanej nosa. Monografija. Chernovcy: «Prut»; 2008. 210 s. [in Russian].
- Klimashin Jul, Praht NJu, Kulakov AA, Pikovskij JuB. Psihologicheskij faktor v klinike slozhnogo cheljustno-licevogo protezirovanija. Ucheb. posob.; pod red. AA. Kulakova. Moskva: FGU «CNIIS»; 2005. 116 s. [in Russian].
- Kostur BK, Minjaeva VA. Cheljustno-licevoe protezirovanie. Monografija. Leningrad: «Medicina»; 1985. 163 s. [in Russian].
- Levandovskij RA, Belikov AB, Shanovskij AN. Rezekcionnaja aparatura dlja verhnej cheljusti s nebnaj sharnirnoj fiksaciej. Stomatolog. 2017;1(24):84-8. [in Russian].
- Levandovskij RA. Kliuch indyvidualnogo korystuvannja dlja zniattja znimnogo postrezektsiinogo proteza. Bukovynskij medychnyi visnyk. 2012;1(61):214-9. [in Ukrainian].
- Levandovskij RA, vynakhidnyk; Ivano-Frankiskij natsionalnij medychnij universytet, patentovlasnyk. Zamishchuiuchy postrezektsiinyj protez verkhnoi shchelepy. Patent Ukrainy № 90395. 2010 Kvit 26. [in Ukrainian].

8. Matjakin EG, Kulakov AA, Fedotov NN, Chujkov VM, Ataev SH. Metodika protezirovaniya onkologicheskikh bol'nyh s defektami verhnjej cheljusti. Stomatologija. 2009;2:54-8. [in Russian].
9. Churkin A Ju. Reabilitacija bol'nyh posle rezekcii verhnjej cheljusti s primeneniem modifitsirovannyh kombinirovannyh formirujushhih konstrukcij neposredstvennogo i otdalennogo protezirovaniya [avtoreferat]. Voronezh: Voronezh gos. med. akadem.; 2010. 32 s. [in Russian].
10. Depprich R, Naujoks C, Lind D, Ommerborn M, Meyer U, Kubler NR, et al. J Evaluation of the quality of life of patients with maxillofacial defects after prosthodontic therapy with obturator prostheses. International Journal of Oral Maxillofacial Surgery. 2011;40:71-9.
11. Krennmair G, Krainhofner M, Waldenberger O, Piehslinger E. Dental implants as strategic supplementary abutments for implant-tooth-supported telescopic crown-retained maxillary dentures: a retrospective follow-up study for up to 9 years. Int. J. Prosthodont. 2007;6(20):617-22.

ВІДДАЛЕНІ РЕЗУЛЬТАТИ ПРОТЕЗУВАННЯ ХВОРИХ ІЗ РЕЗЕКЦІЄЮ ВЕРХНЬОЇ ЩЕЛЕПИ ІНТЕЛЕКТУАЛЬНО-АКТИВНОЮ РЕЗЕКЦІЙНОЮ АПАРАТУРОЮ

Левандовський Р. А.

Резюме. Для реабілітації хворих після резекції верхньої щелепи використовується велика кількість різноманітної апаратури. Кінцеве протезування можливе через певний період часу через невідповідність тканин протезного ложа і здатність їх протистояти навантаженням при експлуатації цієї апаратури в порожнині дефекту. Тому запропонована велика кількість її різновидів, які мають свої переваги та велику кількість недоліків.

При протезуванні хворих після резекції верхньої щелепи нами запропонована перманентна реабілітація, яка включала виготовлення різноманітної апаратури вже починаючи з операційної. Як кінцевий варіант реабілітації, дев'яти пацієнтам після резекції верхньої щелепи з приводу органічних захворювань, виготовлена інтелектуально-активна резекційна апаратура. Нею запротезовано шість осіб (66,67%), серед них, три (50,00%) чоловіки та три (50,00%) жінки, які користувалися нею різні терміни – до кінця життя. Ще троє (33,33%) хворих, серед них, один (33,33%) чоловік та дві (66,67%) жінки, користуються цією апаратурою по сьогоднішній день. Використання інтелектуально-активної резекційної апаратури з піднебінним шарнірним кріпленням у віддалені терміни спостережень мало позитивні результати. В жодному випадку в процесі її експлуатації не було втрат опорних природних зубів або штучних опор (дентальних імплантатів), що не мало потреби змінювати резекційні протези.

Проте довготривале спостереження за запропонованою нами резекційною апаратурою з піднебінним шарнірним кріпленням вказує на можливі проблеми замкових кріплень, а саме їх стирання і зменшення в діаметрі кульок від 1,8 мм до 1,6-1,4 мм відповідно, що потребувало вчасної заміни матриць. Подальші дослідження повинні проводитись в плані розробки більш стабільного та довготривалого в експлуатації блоку з'єднання рухомої та нерухомої частини резекційної апаратури.

Ключові слова: резекція верхньої щелепи, інтелектуально-активна резекційна апаратура, віддалені результати.

ОТДАЛЕННЫЕ РЕЗУЛЬТАТЫ ПРОТЕЗИРОВАНИЯ БОЛЬНЫХ ПОСЛЕ РЕЗЕКЦИИ ВЕРХНЕЙ ЧЕЛЮСТИ ИНТЕЛЕКТУАЛЬНО-АКТИВНОЙ РЕЗЕКЦИОННОЙ АППАРАТУРОЙ

Левандовский Р. А.

Резюме. Для реабилитации больных после резекции верхней челюсти используется большое количество разнообразной аппаратуры. Конечное протезирование возможно через определенный период времени из-за неподготовленности тканей протезного ложа и способности их противостоять нагрузкам при эксплуатации этой аппаратуры в полости дефекта. Поэтому предложено большое количество ее разновидностей, которые имеют свои преимущества и большое количество недостатков.

При протезировании больных после резекции верхней челюсти нами предложена перманентная реабилитация, которая включала изготовление разнообразной аппаратуры, уже начиная с операционной. Как конечный вариант реабилитации девяти пациентам после резекции верхней челюсти по поводу органических заболеваний изготовлена интеллектуально-активная резекционная апаратура. Ею запротезировано шесть человек (66,67%), среди них, три (50,00%) мужчины и три (50,00%) женщины, которые пользовались ею разные сроки – до конца жизни. Еще троє (33,33%) больных, в том числе, один (33,33%) мужчина и две (66,67%) женщины, пользуются этой аппаратурой по сегодняшний день.

Использование интеллектуально активной резекционной аппаратуры с небным шарнирным креплением в отдаленные сроки наблюдений имело положительные результаты. Ни в одном случае в процессе ее эксплуатации не было потерь опорных естественных зубов или искусственных опор (дентальных имплантатов), поэтому не было необходимости менять резекционные протезы. В тоже время, длительное наблюдение, за предложенной нами резекционной аппаратурой с небным шарнирным креплением, указывает на возможные проблемы замковых креплений. Нами было замечено стирание и уменьшение в диаметре шариков от 1,8 мм до 1,6-1,4 мм соответственно, что требовало своевременной замены матриц. Дальнейшие исследования должны проводиться в плане разработки более стабильного и длительного в эксплуатации блока соединения подвижной и неподвижной части резекционной аппаратуры.

Ключевые слова: резекция верхней челюсти, интеллектуально-активная резекционная апаратура, отдаленные результаты.

LONG-TERM RESULTS AFTER PROSTHETICS FOR PATIENTS AFTER RESECTION OF THE UPPER JAW BY INTELLECTUALLY ACTIVE RESECTION EQUIPMENT

Levandovskyi R. A.

Abstract. For the rehabilitation of patients after resection of the upper jaw, a large number of various instruments are used. Prostheses after resection are a special kind of equipment that requires a certain algorithm of action, a dental laboratory and a trained dental technician.

Final prosthetics is possible after a certain period of time due to the unpreparedness of the tissues of the prosthetic bed and their ability to transmit the force during the action of this equipment in the cavity of the postoperative defect.

For prosthetics patients after resection of the upper jaw we offered permanent rehabilitation, which included the manufacture of various designs, starting at the operating room.

As the final version of rehabilitation for nine patients after resection of the upper jaw for organic diseases, intellectually active resection equipment was made. With help of this resection equipment six people (66.67%), among them three men (50.00%) and three women (50.00%) were using at different times – until the end of their lives. Another three (33.33%) patients, among them one (33.33%) a man and two (66.67%) women use this equipment to this day.

The use of intellectually active resection equipment with palatine articulation at long-term observation had positive results. In no case, while using it there was no loss of supporting natural teeth or artificial supports (dental implants), there was no need to redo resection prostheses.

Long-term observation of the resection equipment proposed by us with a palatal joint indicates the possible problems with locks, especially their erasing and reduction in the diameter of the balls from 1.8 mm to 1.6-1.4 mm, which required the timely replacement of the matrices.

Further research should be carried out in terms of developing a more stable and long-lasting unit for connecting the mobile and fixed parts of the resection equipment.

Key words: maxilla resection, intellectually active resection equipment, long-term results.

*Рецензент – проф. Король Д. М.
Стаття надійшла 22.01.2018 року*

DOI 10.29254/2077-4214-2018-1-1-142-367-370

УДК 616.314 002 053.2 02:616.314 007.1

Любарець С. Ф.

ПРОГНОЗУВАННЯ РОЗВИТКУ КАРІЄСУ ЯК УСКЛАДНЕННЯ ПОРУШЕНЬ ФОРМУВАННЯ ЗУБІВ У ДІТЕЙ

Національний медичний університет імені О. О. Богомольця (м. Київ)

slub@ukr.net

Зв'язок публікації з плановими науково-дослідними роботами. Робота є фрагментом науково-дослідної роботи кафедри дитячої терапевтичної стоматології та профілактики стоматологічних захворювань Національного медичного університету імені О. О. Богомольця «Діагностика, лікування і профілактика захворювань твердих тканин зубів на різних етапах їх розвитку у дітей» (№ державної реєстрації 0116U000122).

Вступ. Аналіз стану здоров'я дитячого населення України свідчить про зростання поширеності захворювань, в тому числі – стоматологічних [1,3,4,11,12,15,21].

В спектрі стоматологічних хвороб чільне місце належить порушенням формування твердих тканин зубів (ПФЗ) (МКХ-С) (1999), зокрема гіпоплазії емалі. Розповсюдженість гіпоплазії емалі в європейських країнах варіює від 2,5 до 4% [3,4,20]. Основним ускладненням гіпоплазії є карієс зубів [3-6]. Поширеність гіпоплазії емалі постійних зубів, ускладненої карієсом, становить 48,4%, поєднаної з карієсом - 29,7% [3].

Для прогнозування виникнення різних хвороб, в тому числі і стоматологічних, а також розвитку їх ускладнень застосовуються математичні методи

[2,8,10,13,18]. Дані літератури свідчать про можливість прогнозування карієсу зубів як у дітей, так і у дорослих, генералізованого пародонтиту та пародонтозу [7,9,14,16]. Математичні моделі щодо прогнозування розвитку ускладнень ПФЗ у дітей на сьогоднішній день відсутні. Враховуючи все вищевикладене, розробка методів математичного прогнозування розвитку карієсу зубів як ускладнення ПФЗ є актуальною.

Мета дослідження – покращити прогнозування шляхом розробки математичного методу щодо ймовірності виникнення карієсу зубів як ускладнення ПФЗ у дітей.

Об'єкт і методи дослідження. Об'єкт дослідження – порушення формування зубів. Предмет дослідження – клінічні та біохімічні характеристики стану твердих тканин зубів, пародонту та ротової рідини (РР). Методи дослідження включали: 1) обстеження ротової порожнини, гігієнічний стан порожнини рота (індекс Green-Vermillion), визначення тесту емалевої резистентності (ТЕР), ступеню тяжкості гінгівіту (РМА), стану тканин пародонту (комуніальний пародонтальний індекс (СРІ)), мінерального складу РР щодо вмісту фосфатів (Р), проведення кислотної біопсії ураженої і інтактною емалі зубів (Р).