что достоверно выше показателя эффективности в группе контроля – 52,0%. Таким образом, подтверждена гипотеза про большую эффективность лечения в основной группе пациентов в сравнении с контрольной.

Ключевые слова: Неореодез, острый перитонит, клиническая эффективность.

CLINICAL EFFICACY AND TOLERABILITY OF «NEOREODEZ» IN THE BACKGROUND OF BASIC THERAPY IN PATIENTS WITH ACUTE PERITONITIS

Kuzminykh S. S., Makarenko O. V.

Abstract. Peritonitis is one of the most severe complications of diseases and damages of the abdominal cavity and is steadily occupying a leading place in the structure of surgical lethality, which varies from 1.3% in local and to 80% indisseminated purulent peritonitis, in the toxic and terminal stage of purulent peritonitis – 25-30%, in case of progression of multiple organ failure syndrome – 60-87% of cases.

Today, a new innovative solution of "Neoreodez" that represents a 0.06% solution of sodium hypochlorite stabilized with taurine (2-aminomethansulfonic acid) with the reproduction of N-chlorateurin (N-chloro-2-aminomethansulfonic acid), stable *in vitro*, but unstable (disassociated with sodium hypochlorite and taurine) *in vivo*.

This medicinal product contributes to reducing the toxic and metabolic load on the organs of excretion and detoxification, and also corrects metabolic processes, which can significantly reduce the severity of endotoxicosis and avoid its chronization and related complications. Also, the drug has a moderate antimicrobial action *in vitro*, stimulates reparative processes in the body, while not exposing the irritant to the skin and mucous membranes. In addition, the solution "Neoreodez" shows a clear anti-aggregate activity, while not causing changes in the gas transport function and changes in the acid-alkaline state in the blood.

The objective of this work was to establish the clinical efficacy of the drug "Neoreodez", which is used in the background of basic therapy in patients with acute peritonitis compared with the group of patients receiving baseline therapy.

The clinical trial included patients aged 19 to 65 who were urgently taken to a clinic with manifestations of acute abdomen and patients who were performed planned surgery with subsequently occurrence of peritonitis. The duration of symptoms of peritonitis before the patients were admitted to the clinic was from 3 to 35 hours. Postoperative peritonitis (general causes of inadequacy of anastomosis, inadequate sanitation of the abdominal cavity, inadequate hemostasis, intraoperative tissue injury) developed from 24 to 72 hours after surgical intervention. As a baseline therapy, all patients obtained parenteral antibiotics, taking into account the sensitivity of the microflora, analgesics, anticoagulants, and, if necessary, prokinetics. As a detoxification therapy patients were given crystalloids, reamberine 400 ml once a day, DEK 400 ml once a day, Lotr 200 ml once a day. In addition, study group of patients were intravenously administered the drug "Neoreodez", which was drip slowly at a rate of 20-40 dpi/min (approximately 3-3.5 ml/min) per 400 ml twice daily for 12 hours within 3 day. To evaluate the degree of endogenous intoxication, the method of determining the average mass molecule was used. The estimation was carried out with spectrometry in different modes of X = 254 nm and X = 280 nm. It was found, that after the completion of treatment, 49 (94.2%) patients in the study group and 26 (52.0%) patients in the control group were reduced the average mass molecule level at X = 254 nm and the average mass molecule level at X = 280 nm by 35% and more than the baseline.

Thus, the effectiveness in the study group of patients receiving the drug "Neoreodez" was 94.2%, which is significantly higher than the indicator of effectiveness in the control group – 52.0%. Thus, the hypothesis of exceeding the effectiveness of treatment in the study group of patients as compared with the control was confirmed.

Key words: Neoreodez, acute peritonitis, clinical efficacy.

Рецензент – проф. Малик С. В.

Стаття надійшла 18.04.2018 року

DOI 10.29254/2077-4214-2018-2-144-176-180

УДК 616.24-007.271-036.12+616.346.2-002.3]-097

Куюн Л. О.

ПОРІВНЯННЯ ЛОКАЛЬНОЇ ІМУННОЇ ВІДПОВІДІ ПРИ ЗАГОСТРЕННІ ХОЗЛ ТА ГОСТРОМУ ФЛЕГМОНОЗНОМУ АПЕНДИЦИТІ ЗА ДАНИМИ ІМУНОГІСТОХІМІЧНОГО ДОСЛІДЖЕННЯ

Національний медичний університет імені О.О. Богомольця (м. Київ)

ludaalex@ukr.net

Зв'язок публікації з плановими науково-дослідними роботами. Робота виконана в рамках програми кафедри хірургії стоматологічного факультету медичного університету імені О.О. Богомольця "Оптимізація вибору пластичного матеріалу при лікуванні гриж живота", № державної реєстрації – 0104U000450, 2006 рік та в рамках програми кафедри торакальної хірургії та пульмонології Національної медичної академії післядипломної освіти імені П.Л. Шупіка МОЗ України "Діагностика та лікування контузійних пошкоджень легень у пацієнтів з хронічним обструктивним захворюванням легень", № державної реєстрації – 01021U000122, 2011 рік.

Вступ. Патогенез ХОЗЛ тісно пов'язаний з залученням різноманітних клітин вродженого та набутого імунітету, які беруть участь в хронічному запаленні як на системному так і локальному рівнях [1]. Цитокіни грають важливу роль у різних патологічних про-

цесах при хронічному обструктивному захворюванні легень в стадії загострення, яке пов'язане з розвитком хронічного запалення, емфіземою та порушеннями в системі вродженої імунологічної відповіді [2]. Найбільш важливими серед прозапальних цитокінів треба зазначити фактор некрозу пухлин альфа (TNF-α), інтерферон-γ, інтерлекін (IL)-1β, IL-6, а також різні ростові фактори, серед них трансформуючий ростовий фактор-β (TNF- β). В свою чергу, гостре запалення черевної порожнини в наслідок ускладнення післяопераційного періоду у хворих прооперованих з приводу гострого флегмонозного апендициту теж демонструє вплив даних прозапальних і супресивних цитокінів [3]. Для успішного лікування вказаних патологій легень (ХОЗЛ) та перитоніту необхідно провести паралельне визначення порушень локального імунітету при зазначених патологічних запальних процесах в легенях і черевній порожнині. Саме ці дослідження будуть сприяти ефективному лікуванню цих двох різних захворювань.

Відомо, що CD8+ Т-лімфоцити призводять до розвитку сигарет-індукованої емфіземи легень. Крім цього, CD8+ Т-лімфоцитам була відведена центральна роль в регуляції запалення при ХОЗЛ [4]. Курці, у яких розвиваються симптоми хронічного бронхіту, мають підвищену кількість CD8 + Т-лімфоцитів та збільшення площі гладкої мускулатури в периферичних бронхах порівняно з безсимптомними курцями [5].

В крос-секційному дослідженні з залученням 71 пацієнта було показано, що провісниками виникнення гострого запалення при апендициті є зростання в крові кількості активних В-лімфоцитів (HLA-DR+CD19) та Т-лімфоцитів (α/β TCR та CD3/RA) [6].

Гостре запалення в результаті розвитку флегмонозного апендициту як і хронічне при загостренні ХОЗЛ в основному характеризується нейтрофільною інфільтрацією слизової оболонки. В розвитку такого запалення важливу роль виконують імунокомпетентні клітини. Незважаючи на різні типи запалення при даних захворюваннях стан локального імунітету може зумовлювати однотипність або відмінність типів цього патологічного процесу.

В літературі відсутні дані про порівняльну характеристику локальної клітинної імунної відповіді при загостренні ХОЗЛ та розвитку гострого флегмонозного апендициту.

Мета роботи: порівняти клітинний склад локальної імунної відповіді у пацієнтів при загостренні ХОЗЛ та виникненні гострого флегмонозного апендициту за результатами імуногістохімічного дослідження.

Об'єкт і методи дослідження. У дослідження було включено 10 пацієнтів з ХОЗЛ та 21 пацієнт з гострим флегмонозним апендицитом. Групу контролю склали 6 пацієнтів, у яких не було ХОЗЛ та 15 пацієнтів, у яких не було запалення черевної порожнини.

Операційний матеріал фіксували у 10% розчині нейтрального забуференого формаліну протягом 18-24 годин. Вирізку матеріалу проводили після фіксації. Із фіксованої тканини видаленого апендикса з основи, верхівки та середньої частини впоперек вирізали по 3 шматочки завтовшки 3-5 мм. Отриманий матеріал зневоднювали у спиртах висхідної концентрації та заливали у парафін за звичайною методикою. На ротаційному мікротомі (Leica RM 2125 RT, Німеччина) виготовляли серійні парафінові зрізи завтовшки 4 мкм, які монтували на предметні скельця для забарвлення гематоксиліном та еозином (Merck, Німеччина) і на адгезивні предметні скельця Super Frost Plus для проведення імуногістохімічних досліджень (ІГХ).

Імуногістохімічні дослідження проводили з використанням первинних моноклональних антитіл миші до: Ki-67 (клон MIB-1, готові до використання, DAKO, Данія), CD3 (клон F7.2.38, готові до використання, DAKO), CD4 (клон 4B12, 1:60, DAKO), CD8 (клон C8/144B, готові до використання, DAKO), CD20 (клон L26, 1:200, DAKO), CD45 (клон 2B11+PD7/26, готові до використання, DAKO), CD45R0 (клон UCHL1, готові до використання, DAKO) і CD68 (клон KP1, готові до використання, DAKO) і системи візуалізації EnVision+ System-HRP (DAB).

Для проведення ІГХ-досліджень зрізи депарафінували з використанням двох змін замінника ксилолу Tissue-Tek Tissue-Clear (Sakura, Японія) та трьох змін 96% спирту, після чого промивали в дистильованій воді. Температурне демаскування антигенів проводили у цитратному буфері (pH 6,0) в автоклаві при температурі 121°C упродовж 8 хвилин. Активність ендогенної пероксидази блокували у 0,03% розчині перекису водню на протязі 6 хвилин. Інкубацію зрізів з первинними антитілами проводили у вологій камері протягом 30 хвилин при кімнатній температурі. Концентровані первинні антитіла розводили з використанням розчину Antibody Diluent (Dako). Візуалізацію реакції проводили з використанням EnVision+ System-HRP (DAB). Зрізи додатково забарвлювали гематоксиліном Майєра.

Гістологічні препарати переглядали у мікроскопі Olympus BX51 (Японія). Кількісну оцінку параметрів проводили на мікрофотографіях, які отримували з використанням комп'ютерної системи аналізу зображення з програмним забезпеченням Olympus DP-soft 3.2 на збільшенні ×200 за однакових для кожного зразку експозиції камери, апертури конденсора та інтенсивності освітлення при повністю відкритій діафрагмі. Отримані мікрофотографії аналізували у програмі Image J, v.1,48 (National Institutes of Health, США) за допомогою плагінів Immunohistochemistry Image Analysis Toolbox і Cell Counter.

У кожному випадку на гістологічних зрізах поза зоною деструкції в 10 полях визначали чисельну щільність CD3+, CD4+, CD8+, CD20+, CD45+, CD45R0+ і CD68+ клітин у власній пластинці слизової оболонки апендикса та стінки термінальних бронхіол в одиниці площі зрізу (Na, x1000 мкм^2). Для оцінки проліферативної активності підраховували індекс Ki-67 – відсоток Ki-67+ клітин при перегляді 10 полів з понад 1000 клітин.

Всі отримані результати піддані статистичній обробці для параметричних і непараметричних критеріїв з використанням програми «Minitab 16». При аналізі перевірки розподілу на нормальність використовували тест Колмогорова-Смірнова, порівняння центральних тенденцій двох незалежних вибірок з використанням U-критерію Манна-Уітні і порівняння середніх двох незалежних вибірок за критерієм Стьюдента. Кількісні змінні представлені у вигляді середніх значень і середньоквадратичних відхилень

для параметричних методів і медіани з 1 і 3 квартилем для непараметричних.

Для всіх пацієнтів і волонтерів отримано добровільну письмову згоду на участь в науковому дослідженні, на який є дозвіл комісії з біоетики.

Результати досліджень та їх обговорення. Локальні рівні макрофагів (CD68+), В-лімфоцитів (CD20+), CD45+, CD45RO+ та Ki67+ клітин у хворих на ХОЗЛ та гострий флегмонозний апендицит представлені на **рис. 1.**

Рівні макрофагів (CD68+), В-лімфоцитів (CD20+), CD45+, CD45RO+ та Ki67+ клітин у пацієнтів з ХОЗЛ **(рис. 1)** достовірно не відрізнялись від контрольних показників. В свою чергу рівень цих клітин був достовірно більшим (P<0,001) контролю у пацієнтів з перитонітом. При перитоніті в порівнянні з ХОЗЛ **(рис. 1)** вміст макрофагів, В-лімфоцитів, CD45+, CD45RO+ та Ki67+ клітин був достовірно вищим (P<0,001).

Рис. 1. Порівняння рівнів клітин, M±SD (клітин/1000 мкм²).
Примітка: * – P<0,001, достовірність відмінностей показників контрольної та групи пацієнтів з ХОЗЛ; # – P<0,001, достовірність відмінностей показників контрольної та групи пацієнтів з перитонітом; & – P<0,001, достовірність відмінностей між групою пацієнтів з ХОЗЛ та перитонітом.

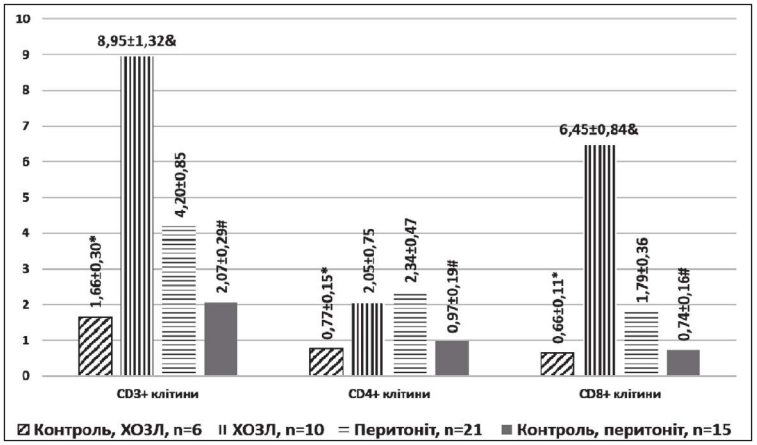

Рис. 2. Порівняння рівнів CD3+, CD4+, CD8+ клітин, M±SD (клітин/1000 мкм²).
Примітка: * – P<0,001, достовірність відмінностей показників контрольної та групи пацієнтів з ХОЗЛ; # – P<0,001, достовірність відмінностей показників контрольної та групи пацієнтів з перитонітом; & – P<0,001, достовірність відмінностей між групою пацієнтів з ХОЗЛ та перитонітом.

Відмінні дані були отримані при порівнянні вмісту Т-лімфоцитів **(рис. 2).**

Концентрація **(рис. 2)** загальних Т-лімфоцитів (CD3+), Т-хелперів (CD4+) та цитотоксичних Т-лімфоцитів (CD8+) як при ХОЗЛ так і при гострому флегмонозному апендициті була достовірно вищою (p<0,001) в порівнянні з контролем. Хоча при ХОЗЛ **(рис. 2)** на відміну від гострого апендициту кількість загальних Т-лімфоцитів (CD3+) та цитотоксичних Т-лімфоцитів (CD8+) була достовірно більшою (P<0,001). Достовірної різниці в кількості Т-хелперів (CD4+) між досліджуваними групами не було виявлено.

Дослідження, які були проведені Eapen M.S. et al. (2017) частково співпадають з нашими. Так у пацієнтів з ХОЗЛ кількість CD8+ Т-лімфоцитів в стінках дрібних бронхів і бронхіолах була достовірно вище (P<0,01) контролю. Хоча концентрація макрофагів та CD4+ Т-лімфоцитів достовірно не відрізнялась [7].

При порівнянні клітинного складу слизової оболонки незапального та запального червоподібного відростку було встановлено високу інфільтрацію В1-лімфоцитами останнього [8].

Отже, нами було продемонстровано, що при гострому флегмонозному апендициті на відміну від ХОЗЛ локальна імунна відповідь реалізується за рахунок інфільтрації власної пластинки макрофагами, Кі-67+ клітинами в В-лімфоцитах та Т-клітинах пам'яті. Схожістю запалення при ХОЗЛ та флегмонозному апендициті є підвищена міграція Т-лімфоцитів (CD3+), Т-хелперів (CD4+) та цитотоксичних Т-лімфоцитів (CD8+) в стінку власної пластинки, хоча її інтенсивність збільшена при ХОЗЛ.

Висновки

1. При гострому флегмонозному апендициті на відміну від ХОЗЛ локальна імунна відповідь реалізується за рахунок інфільтрації власної пластинки макрофагами, Кі-67+ клітинами в В-лімфоцитах та Т-клітинах пам'яті.

2. Схожість запалення при ХОЗЛ та флегмонозному апендициті характеризується підвищеною міграцією Т-лімфоцитів (CD3+), Т-хелперів (CD4+) та цитотоксичних Т-лімфоцитів (CD8+) в стінку власної пластинки, хоча з більшою інтенсивністю для ХОЗЛ.

Перспективи подальших досліджень. Перспективними є дослідження, які сприятимуть вивченню участі імунологічних клітин в забезпеченні ефективного функціонування вродженого і набутого імунітету. Такий імунітет формується не тільки за допомогою CD3+, CD4+, CD8+ лімфоїдних клітин, а також тканинних макрофагів (CD68+) у легенях – легеневих і альвеолярних макрофагах при ХОЗЛ і перитонеальних макрофагах при гострому флегмонозному апендициті. При подальшому заглибленому дослідженні різних клітин імунологічного оркестру, особливо тих, функціональна неспроможність яких впливає на порушення вродженого і набутого імунітету як у хворих на ХОЗЛ, так і у хірургічних хворих з гострим флегмонозним апендицитом, ці результати вкрай необхідні. Тому отримані дані дозволять знайти найбільш ефективний метод лікування таких різних захворювань, як ХОЗЛ та гострий флегмонозний апендицит. І що дуже важливо, таке лікування необхідно проводити індивідуально, що сприятиме прискоренню процесу одужання цих важких пацієнтів.

Література

1. Pesci A, Balbi B, Majori M, Cacciani G, Bertacco S, Alciato P, et al. Inflammatory cells and mediators in bronchial lavage of patients with chronic obstructive pulmonary disease. Eur. Respir. J. 1998;12:380-6.
2. Caramori G, Adcock IM, Di Stefano A, Chung KF. Cytokine inhibition in the treatment of COPD. Int. J. Obstruct. Pulmon. Dis. 2014;9:397-412.
3. Fieren MWJA. The local inflammatory responses to infection of peritoneal cavity in humans: their regulation by cytokines, macrophages, and other leukocytes. Mediators of Inflammation, Volume 2012, Article ID 976241. 9 p.
4. Maeno T, Houghton AM, Quintero PA, Grumelli S, Owen CA, Shapiro SD, et al. CD8+ T cells are required for inflammation and destruction in cigarette smoke-induced emphysema in mice. J Immunol. 2007;178(2):8090-6.
5. Saetta M, Di Stefano A, Turato G, Facchini FM, Corbino L, Mapp CE, et al. CD8+ T-lymphocytes in peripheral airways of smokers with chronic obstructive pulmonary disease. Am J Respir Crit Care Med. 1998;157(3):822-6.
6. Gholi Mezerji NM, Rafeie M, Shayan Z, Mosayebi G. The Diagnostic Value of Surface Markers in Acute Appendicitis; A Diagnostic Accuracy Study. Bull Emerg Trauma. 2015;3(2):65-9.
7. Eapen MS, McAlinden K, Tan D, Weston S, Ward C, Muller HK, et al. Profiling cellular and inflammatory changes in the airway wall of mild to moderate COPD. Respirology. 2017;22(6):1125-32.
8. 8. Somekh E, Serour F, Gorenstein A, Vohl M, Lehman D. Phenotypic pattern of B cells in the appendix: reduced intensity of CD19 expression. Immunobiology. 2000;201(3-4):461-9.

ПОРІВНЯННЯ ЛОКАЛЬНОЇ ІМУННОЇ ВІДПОВІДІ ПРИ ЗАГОСТРЕННІ ХОЗЛ ТА ГОСТРОМУ ФЛЕГМОНОЗНОМУ АПЕНДИЦИТІ ЗА ДАНИМИ ІМУНОГІСТОХІМІЧНОГО ДОСЛІДЖЕННЯ

Куюн Л. О.

Резюме. Патогенез патологій легень (ХОЗЛ) та перитоніту тісно пов'язаний з залученням різноманітних клітин вродженого та набутого імунітету, які беруть участь в хронічному та гострому запаленні як на системному, так і на локальному рівнях. Для успішного лікування цих патологій необхідно провести паралельне визначення порушень локального імунітету при зазначених патологічних запальних процесах в легенях і черевній порожнині. Саме ці дослідження стали метою даної роботи. У дослідження було включено 10 пацієнтів з ХОЗЛ та 21 пацієнт з гострим флегмонозним апендицитом. Групу контролю склали 6 пацієнтів, у яких не було ХОЗЛ, та 15 пацієнтів, у яких не було запалення черевної порожнини. Результати дослідження встановили, що при гострому флегмонозному апендициті на відміну від ХОЗЛ локальна імунна відповідь реалізується за рахунок інфільтрації власної пластинки макрофагами, Кі-67+ клітинами в В-лімфоцитах та Т-клітинах пам'яті. Схожість запалення при ХОЗЛ та флегмонозному апендициті характеризується підвищеною міграцією Т-лімфоцитів (CD3+), Т-хелперів (CD4+) та цитотоксичних Т-лімфоцитів (CD8+) в стінку власної пластинки, хоча з більшою інтенсивністю в порівнянні з ХОЗЛ.

Ключові слова: ХОЗЛ, апендицит, цитокіни, імуногістохімія, локальний імунітет.

СРАВНЕНИЕ ЛОКАЛЬНОГО ИММУННОГО ОТВЕТА ПРИ ОБОСТРЕНИИ ХОБЛ И ОСТРОГО ФЛЕГМОНОЗНОГО АППЕНДИЦИТА ПО ДАННЫМ ИММУНОГИСТОХИМИЧЕСКОГО ИССЛЕДОВАНИЯ

Куюн Л. А.

Резюме. Патогенез заболевания легких (ХОБЛ) и перитонита тесно связан с привлечением различных клеток врожденного и приобретенного иммунитета, которые принимают участие в хроническом и остром воспалении как на системном, так и на локальном уровнях. Для успешного лечения этих заболеваний необходимо провести параллельное изучение нарушений локального иммунитета при указанных воспалительных патологических процессах в легких и брюшной полости. Именно эти исследования стали целью представленной работы. В работе были использованы материалы от 10 больных с ХОБЛ и от 21 пациента с острым флегмонозным аппендицитом. Группу контроля составили 6 человек без патологии легких ХОБЛ, и 15 человек без патологии органов брюшной полости (гнойного флегмонозного аппендицита). Результаты исследования показали, что при остром флегмонозном аппендиците, в отличие от ХОБЛ, локальный иммунный ответ реализуется за счет инфильтрации собственной пластинки макрофагами, Кі-67+ клетками в В-лимфоцитах и Т-клетках памяти. Сходство воспаления при ХОБЛ и флегмонозном аппендиците характеризуется повышенной миграцией Т-лимфоцитов (CD3+), Т-хелперов (CD4+) и цитотоксических Т-лимфоцитов (CD8+) в стенку собственной пластинки, хотя этот процесс отличается большей интенсивностью при ХОБЛ.

Ключевые слова: ХОБЛ, аппендицит, цитокины, иммуногистохимия, локальный иммунитет.

COMPARATIVE IMMUNOHISTOCHEMICAL ANALYSIS OF THE LOCAL IMMUNE RESPONSE DURING THE EXACERBATION STAGE OF COPD AND ACUTE PHLEGMONOUS APPENDICITIS

Kuyun L. O.

Abstract. *Objective*: use immunohistochemical approach to analyze the immunocompetent cell composition of terminal bronchioles in patients with chronic obstructive pulmonary diseases (COPD) and immunocompetent cells of the lamina propria of the appendix in patients with acute phlegmonous appendicitis.

Object and methods. Histological samples originated from 10 patients who had been operated on account of bullous emphysema (COPD) and 21 patients with acute phlegmonous appendicitis. The control group consisted of 6 patients who did not have COPD and 15 patients who did not have inflammation of the abdominal cavity. Lung tissue and the lamina propria tissue samples were taken accordingly from both groups and submitted for sector-based cross section analysis.

Tissue samples of the lung and lamina propria were placed into 10% neutral-buffered formalin for 18-24 hours. After that, tissue pieces were extracted. 3 slices 3-5 mm long were obtained by cross section of the lung tissue. The samples were dehydrated using ethanol solutions of different concentrations and dipped in paraffin wax. Serial

cross-section samples 4 mkm in width were produced using a rotatary microtome (Leica RM 2125 RT, Germany). The samples were placed on slides and colored using hematoxylin and eosinum (Merck, Germany) and on the SuperFrost Plus adhesive slides for further immunohistological research. Immunohistochemical (IHC) studies were performed by using primary monoclonal antibodies of mouse to Ki-67 (proliferation index), CD3, CD4, CD8, CD20, CD45, CD45R0 and CD68 (DAKO, Denmark) and EnVision + System-HRP imaging systems (DAB). The data obtained in the experiment was statistically processed using "Minitab 16" statistical software.

Results and their discussion. The results of the study established that, in acute phlegmonous appendicitis, unlike COPD, a local immune response is realized by infiltration of the lamina propria with macrophages, Ki-67 + cells, B-lymphocytes and memory T-cells. The similarity of inflammation in COPD and phlegmonous appendicitis is characterized by increased migration of T-lymphocytes (CD3 +), T-helpers (CD4 +) and cytotoxic T-lymphocytes (CD8 +) into the lamina propria, although with greater intensity for COPD.

Significance of the research. The importance of the application of this data based both on quantitative and qualitative characteristics of the local response of CD4+ and CD8+ T – lymphocyte subpopulations is undeniable. On the one hand, these subpopulations determine the course that the disease will take in COPD patients and aid in developing the most efficient and specific immune therapy. On the other hand, acute local inflammation of the lamina propria in the appendix is associated with increased infiltration of the mucous membrane by B-lymphocytes, macrophages, and memory T-cells, as well as active proliferation of mononuclear cells. The author is convinced that individual approach to treatment of COPD patients and patients with peritonitis is vital. These findings serve as helpful diagnostic criteria for COPD and acute phlegmonous appendicitis accordingly.

Key words: COPD, cellular infiltration of bronchioles, immunohistochemistry, local immunity.

Рецензент – проф. Скрипник І. М.

Стаття надійшла 13.05.2018 року

DOI 10.29254/2077-4214-2018-2-144-180-184

УДК 618.146-001.5; 611.664-018.7.-076

Магеррамов Н. С.

ХАРАКТЕРИСТИКА ТЕЧЕНИЯ ГЕСТАЦИИ И МИКРОБИОЦЕНОЗА ЦЕРВИКАЛЬНОГО КАНАЛА У БЕРЕМЕННЫХ С УГРОЗОЙ ПРЕРЫВАНИЯ ГЕСТАЦИИ ВО II ТРИМЕСТРЕ

Азербайджанский Государственный Институт Усовершенствования Врачей им. А. Алиева (г. Баку, Азербайджан)

nauchnayastatya@yandex.ru

Связь публикации с плановыми научно-исследовательскими работами. Данная работа является фрагментом выполняемой диссертации на соискание ученой степени доктора философии по медицине «Клинико-лабораторные особенности потери беременности во второй половине».

Вступление. Проблема репродуктивных потерь в целом, и прерывания беременности во II триместре, в частности, остается одной из наиболее актуальных в современном акушерстве. Частота потери плода, по различным данным, составляет 10-25%, и этот показатель довольно стабилен, несмотря на использование разнообразных комплексных методов диагностики и лечения [1,2].

Нарушения физиологических механизмов гестации, возникающие в I триместре беременности, являются предпосылкой развития акушерских осложнений и в последующие сроки, повышают риск осложненного течения родов и послеродового периода [3]. К развитию этих нарушений имеет отношение комплекс факторов, среди которых наиболее значимыми являются медико-биологические, особенно хронические экстрагенитальные заболевания, тактика ведения и фармакотерапия беременных.

Среди многочисленных причин репродуктивных потерь значимая роль принадлежит воспалительным заболеваниям половых органов, большинство из которых имеет инфекционную природу [4,5,6]. В современных исследованиях не оспаривается значение инфекционной патологии как угрозы потери плода и преждевременных родов. Одной из основных причин спонтанных выкидышей II триместра, преждевременных родов и тяжелых последствий для здоровья женщины и новорожденного является антенатальное инфицирование [7,8]. Среди инфекционных агентов отмечается разнообразный спектр возбудителей: наряду с патогенной, в настоящее время доказана значимая роль условно-патогенной микрофлоры [2,9,10].

Целью исследования явилось изучение течения гестации у женщин с угрозой прерывания беременности и микробиоценоза цервикального канала у беременных с угрозой прерывания гестации во II триместре.

Объект и методы исследования. Обследована 101 беременная женщина с угрозой прерывания беременности во II триместре. Возраст женщин колебался от 22 до 35 лет, средний возраст – 28,7±4,06 лет. Контрольную группу составили 25 женщин с неосложненным течением беременности в возрасте от 21 до 35 лет, средний возраст – 27,8±2,11 лет. По социальному составу обследованные женщины в основной и контрольной группах распределились следующим образом: служащие – 55 (54,4%) и 13 (52,0%); домохозяйки – 40 (39,6%) и 10 (40,0%), студентки – 6 (5,9%) и 2 (8,0%) соответственно. Распределение обследованных женщин по паритету выглядело так: первобеременных в основной группе было 37 (36,6%), в контрольной группе – 9 (36,0%), повторнобеременных соответственно – 64 (63,4%) и 16 (64,0%); первородящих – 63 (62,4%) и 14 (56,0%), повторнородящих – 38 (37,6%) и 11 (44,0%) соответственно.