

DOI 10.29254/2077-4214-2018-3-1-145-177-181

УДК 616-056.52:616-08-039.73:616-089.873-089.847

³Слабкий Г. О., ²Усенко О. Ю., ¹Тодуров І. М., ¹Перехрестенко О. В.,

¹Калашніков О. О., ¹Косюхно С. В., ¹Якимець В. М., ²Терешкевич І. С.

СТЕНТУВАННЯ ШЛУНКОВОЇ ТРУБКИ ПРИ НЕСПРОМОЖНОСТІ ЛІНІЇ СТАПЛЕРНОГО ШВА ПІСЛЯ РУКАВНОЇ РЕЗЕКЦІЇ ШЛУНКА

¹ДНУ «Центр інноваційних медичних технологій НАН України» (м. Київ)

²ДУ «Національний інститут хірургії та трансплантології ім. О.О. Шалімова» НАМН України (м. Київ)

³ДУ «Український інститут стратегічних досліджень МОЗ України» (м. Київ)

4542086@gmail.com

Зв'язок публікації з плановими науково-дослідними роботами. Робота є фрагментом науково-дослідної роботи «Застосування малоінвазивних методик в лікуванні пацієнтів з ожирінням та метаболічним синдромом», державний реєстраційний номер 0118U004272.

Вступ. Глобальна епідемія ожиріння призвела до значного збільшення попиту на бариатричну хірургію [1,2]. Рукавна резекція шлунка (РРШ) ефективна та безпечна бариатрична операція, після якої відбувається зниження надлишкової ваги тіла та компенсація супутніх метаболічних порушень [3-5]. Рукавну резекцію шлунка вважають технічно простою методикою, що також сприяло стрімкому зростанню її популярності. Проте, вона має специфічні тяжкі ускладнення, одне з яких – неспроможність швів лінії стаплерного шва. За даними різних авторів це ускладнення може виникати з частотою від 0% до 20% пацієнтів, особливо після повторних (ревізійних) оперативних втручань [6-9]. Аналіз літератури засвідчив, що серед не багато чисельних публікацій, з приводу неспроможності лінії стаплерного шва, відсутня єдина тактика лікування [10-14].

Мета даного дослідження проаналізувати ефективність стентування шлункової трубки в лікуванні неспроможності лінії стаплерного шва.

Об'єкт і методи дослідження. В основу даного дослідження покладено матеріали лікування 246 хворих на морбідне ожиріння, яким за період з 2011 до 2017 року у ДУ «Національний інститут хірургії та трансплантології ім. О.О. Шалімова» НАМН України було виконано рукавну резекцію шлунку.

Середній вік хворих склав $43,5 \pm 13,7$ роки – від 18 до 68 років (98 чоловіків та 148 жінок). Середня маса тіла перед операцією склала $147,8 \pm 34,3$ кг (від 106 до 246 кг), середнє значення надлишку маси тіла – $79,3 \pm 36,3$ кг (від 46 до 169 кг). Середнє значення індексу маси тіла до операції – $46,3 \pm 11,6$ кг/м² (від 35 до 81,5 кг/м²).

Техніка виконання рукавної резекції шлунка. За допомогою електрохірургічних інструментів Ligasure на калібрувальному зонді 12 мм (36 Fr) виконували мобілізацію великої кривизни та дна шлунка з електричним лігуванням шлункових гілок правих та лівих шлунково-сальникових судин, коротких судин та задньої артерії шлунка з обов'язковим пересіченням шлунково-діафрагмальної зв'язки та візуалізацією лівої ніжки діафрагми, що вважаємо основним критерієм адекватності мобілізації дна шлунка. Початковий рівень мобілізації великої кривизни знаходився на відстані 4–5 см від пілоричного відділу шлунку. Після цього калібрувальний зонд проводили в дванадцяти-

палу кишку та забезпечували його положення вздовж малої кривизни. За допомогою лінійних зшиваючих апаратів фірми «Ethicon Endo-Surgery» чи фірми «Covidien» виконували етапну вертикальну резекцію шлунка на калібрувальному зонді 12 мм (36 Fr) з рівня 4–5 см від пілоричного відділу шлунка (початкової точки мобілізації) до кута Гіса з забезпеченням ширини шлункової трубки до 2 см та контрольованого відступу лінії степлерного шва від стравохідно-шлункового переходу на 1 см. Виконання резекційного етапу операції виконували за умови помірної латеральної тракції асистентом великої кривизни шлунка строго за лінію її мобілізації. Лінію степлерного шва перитонізували на калібрувальному зонді безперервним або вузловими серо-серозними швами з використанням нитки Vicryl 3/0. Під час операції кожному пацієнту виконували тест на герметичність шлункової трубки розчином з метиленовим синім через назогастральний зонд та дренивали зону шлункової трубки. Всім пацієнтам на 1-шу добу після операції виконували рентгенологічний контроль пасажу по шлунковій трубці водорозчинним контрастом.

Ендоскопічне стентування шлункової трубки виконували покритим нітіноловим стентом, що самостійно розправляється HANAROSTENT Esophagus bariatric surgery (діаметр – 30 мм, загальна довжина – 210 мм, довжина стравохідної частини – 70 мм, шлункової частини – 140 мм) фірми «M. I. Tech» (Південна Корея).

Техніка ендоскопічного стентування. Стентування проводили ендоскопічно під загальним знеболенням. Під час ендоскопії визначали місце неспроможності, проксимальну та дистальну границю положення стента. Під контролем ендоскопа заводили металевий провідник (струну) в цибулину дванадцятипалої кишки. Наступник кроком було заведення по провіднику контейнера зі стентом. При повторній ендоскопії встановлювали проксимальну частину стента в стравоході згідно попереднього маркування. Стент плавно виштовхували (під ендоскопічним контролем) із системи доставки та розправляли його. Положення дистального краю стента та ступінь його розкриття визначали шляхом рентгенологічного контролю пасажу водорозчинного контрасту на наступний день. Повне розкриття стенту відбувалося на 2-3 добу.

Статистичну обробку даних проведено з використанням методів описової статистики за допомогою пакета статистичного аналізу StatPlus:mac Build 6.5.1.0. В роботі застосовано статистичні показники середніх величин (M), а також середнє квадратичне відхилення (SD), стандартна похибка середньої величини (m).

Результати дослідження та їх обговорення. Серед 246 пацієнтів, яким було виконана РРШ, у 6 (2,4%) ви-

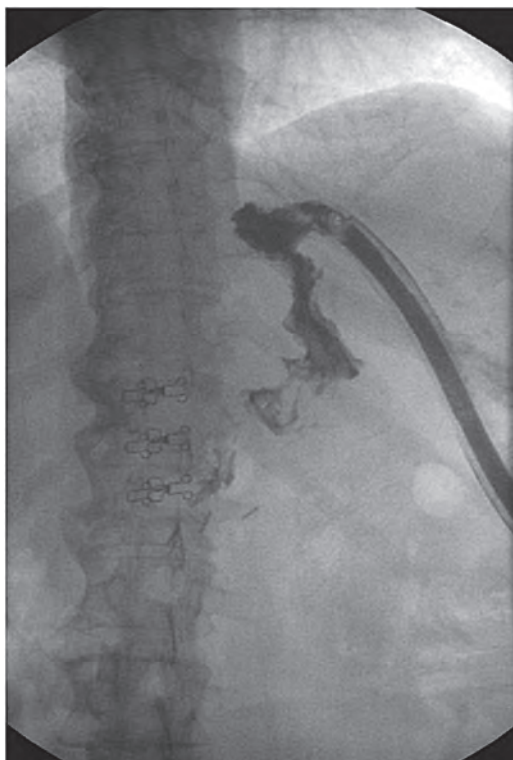


Рис. 1. Рентгенологічна картина неспроможності лінії стаплерного шва.

никла неспроможність лінії стаплерного шва. У 4 жінок (66,7%) та 2 чоловіків (33,3%), середній вік $42,8 \pm 10,3$ років (від 32 до 54 років).

Термін з моменту виникнення клінічної картини ускладнення до встановлення діагнозу у 1 хворій склав 10 годин, у інших – варіював в діапазоні від 24 до 120 годин, середнє значення $78,8 \pm 59,1$ годин.

Клінічні дані, динаміка лейкоцитозу та лабораторні маркери гострофазного запалення (зокрема, С-реактивного білка та прокальцитоніну) є ключовими маркерами ранньої діагностики неспроможності лінії стаплерного шва шлункової трубки. Відхилення від нормального перебігу раннього післяопераційного періоду з наявністю тахікардії, фебрильної гіпертермії, лейкоцитозу зі зсувом формули вліво, симптомів інтоксикації, підвищення рівня С-реактивного білка має перш за все орієнтувати клініциста на виключення саме цього ускладнення в максимально стислі терміни.

Серед пацієнтів, у яких виникла неспроможність лінії стаплерного шва, перші клінічні прояви та симптоми ускладнення були різні. У одній пацієнтки ознаки неспроможності лінії стаплерного шва виникли через 10 годин після операції у вигляді появи шлункового вмісту по дренажу. В даному клінічному випадку не встигли розвинути вогнище інтраабдомінальної інфекції. Скарги на біль в животі пред'являли 4 пацієнта з 6. У 3 хворих больовий синдром був локалізований в епігастральній ділянці та лівій підреберній ділянці, розлитого характеру у 1 хворого. Іррадіацію болю в ліву лопатку та ліву ключицю відмічали всі хворі. Тільки два пацієнта могли чітко вказати час гострого початку больового синдрому.

Гіпертермія (вище за $37,5$ C), тахікардія (більше 80 ударів в хвилину), лейкоцитоз із зсув формули вліво та інші ознаки інтоксикації були відмічені у 5 хворих.

Тахіпноє (більше 18 в хвилину) спостерігалась у 2 пацієнтів.

Недемонстративність симптоматики та стерта клінічна картина перебігу ускладнення, зокрема, відсутність ознак перитоніту утруднюють ранню діагностику неспроможності лінії стаплерного шва шлункової трубки.

Одним із перших в алгоритмі діагностики неспроможності лінії стаплерного шва слід використовувати рентгенографічний пасаж по шлунковій трубці. Для більшої інформативності рентгенологічного дослідження краще застосовувати йодовмісні рентгеноконтрастні засоби (Тріомбрас, Урографін) аніж традиційний сульфат барію.

На **рис. 1** відображена рентгенологічна картина пацієнтки з клінікою неспроможності лінії стаплерного шва після рукавної резекції шлунка. Чітко видно вихід контрастної рідини за межі шлункової трубки по лівому контуру шлункової трубки в її верхньому відділі.

У 5 пацієнтів при рентгенографії органів грудної клітини була відмічена поява вільної рідини в лівій плевральній порожнині. Хоча в той же час у 3 пацієнтів при рентгенографії пасажу по шлунковій трубці виходу контрасту за межі шлункової трубки при першому дослідженні діагностовано не було. Скупчення рідини в лівій плевральній порожнині (неспецифічна рентгенологічна ознака) вже має наштовхнути клініциста на проблем в лівому піддіафрагмальному просторі.

Ультразвукове дослідження та комп'ютерна томографія органів черевної порожнини дозволяє діагностувати скупчення рідини біля зони неспроможності лінії стаплерного шва в лівому піддіафрагмальному просторі.

У всіх пацієнтів неспроможність лінії стаплерного шва була локалізована в проксимальній третині шлункової трубки, поблизу стравохідно-шлункового переходу (кута Гіса).

Надмірна орієнтація на результати інструментальних досліджень, спрямованих на візуалізацію виходу контрасту за межі шлункової трубки, може призвести до суттєвої пролонгації діагностики, та, як наслідок, необґрунтованого відтермінування початку лікування. Це пов'язано із високою частотою хибно негативних результатів контрастного рентгенологічного чи, в дещо меншій мірі, комп'ютер-томографічного дослідження шлункової трубки на ранніх етапах розвитку неспроможності стаплерного шва. Відсутність патологічних домішок у дренажному вмісті із черевної порожнини також не виключає неспроможності стаплерного шва.

Намагання ушивання шлункової трубки виправдане лише в перші 6–12 годин після виникнення ускладнення. Проте, така рання діагностика з виконанням повторного оперативного втручання у вказаному часовому інтервалі є надзвичайно проблемною з огляду на вищеописану специфіку ускладнення.

На початку нашого досвіду були спроби ушивання дефекту. Позитивний результат був досягнутий лише у 1 пацієнтки із 3 (у випадку виникнення даного ускладнення через 10 годин після операції). У решти пацієнтів констатували збільшення дефекту в шлунковій трубці протягом перших 48 годин після повторної операції.

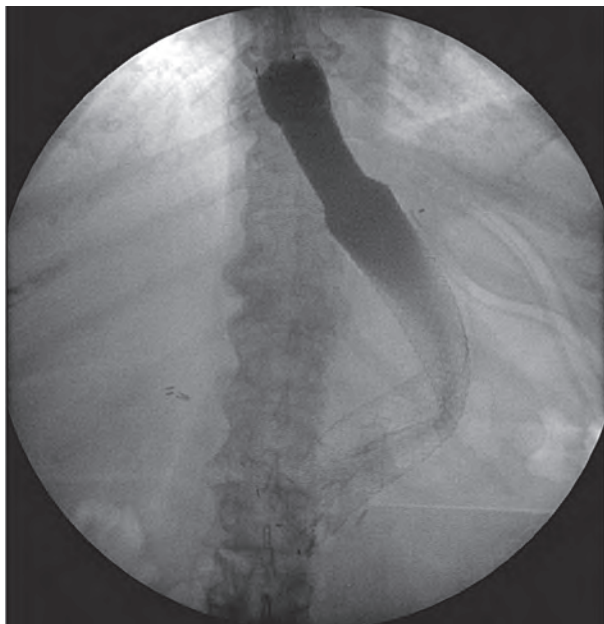


Рис. 2. Рентгенологічна картина стенту в шлунковій трубці.

В подальшому тактика була змінена. У 5 пацієнтів виконана релапаротомія, додаткове дренажування зони неспроможності та ендоскопічне стентування. Стент забезпечував перекриття зони неспроможності (рис. 2).

Важливим елементом ведення післяопераційного періоду у хворих із дефектом шлункової трубки є забезпечення можливості довготривалого адекватного ентерального харчування. Зважаючи на тяжкість ускладнення, прогнозований термін загоєння дефекту, потенційні ризики зонд-асоційованих ускладнень ми відмовились від проведення ентерального харчування через назоінтестинальний зонд. Вважаємо за доцільне проведення ентерального зондового харчування через мікроеюностому, яку формували на відстані 30–45 см від дуоденоєюнального переходу.

Після проведення стентування всі хворі відмічали суттєве посилення болю в епігастрії спастичного характеру, відчуття стороннього тіла за грудиною, відрижку тухлим, гіркоту у роті. Рентген контроль виконували на наступний день.

За допомогою ультразвуку у 2 пацієнтів виконали дренажування скучення рідини в лівому піддіафрагмальному просторі.

В післяопераційному періоді на тлі консервативного лікування (антибактеріальна, протизапальна, інфузійно–трансфузійна терапія, часткова нутритивна парентеральна підтримка, ентеральне зондове харчування в мікроеюностому, санація порожнини абсцесу розчинами антисептиків через дренаж) стан хворих з позитивною динамікою. Було досягнуто нормалізації температури тіла, рівня лейкоцитів та лейкоцитарної формули, зменшення дебіту та зміни характеру виділень по дренажу (серозно-гнійний ексудат до 15–20 мл/добу), усунуто симптоми інтоксикації.

Використання стента при адекватному підборі розмірів останнього та техніки його постановки дозволило досягти бокового перекриття ділянки дефекту та виключення її із пасажу, зменшення дебіту по норицевому ходу дало можливість для адекватної санації та дренажування порожнини абсцесу.

Після видалення стенту закриття неспроможності вдалося досягти у 3 пацієнтів. У 2 пацієнтів лінійний норицевий хід вдалось ліквідувати шляхом додаткового виконання черездренажного пломбування біо-сумісною клейовою сумішшю після видалення стенту.

Загоєння неспроможності лінії стаплерного шва констатували при відсутності виходу водорозчинного контрасту за межі шлункової трубки при контрольній рентгенологічній езофагогастрографії (рис. 3).

Міграції стенту не було в жодному випадку. У всіх випадках вдалося досягти загоєння неспроможності лінії стаплерного шва без повторної операції. Летальних випадків не було.

Лікування неспроможності після рукавної резекції шлунка передбачає ранню діагностику їх ознак і симптомів. Традиційні варіанти хірургічного втручання можуть бути пов'язані з збільшенням тривалості лікування, захворюваності та летальності. У цьому контексті ендоскопія спрямована на лікування цих ускладнень з менш інвазивним характером та зменшенням захворюваності.

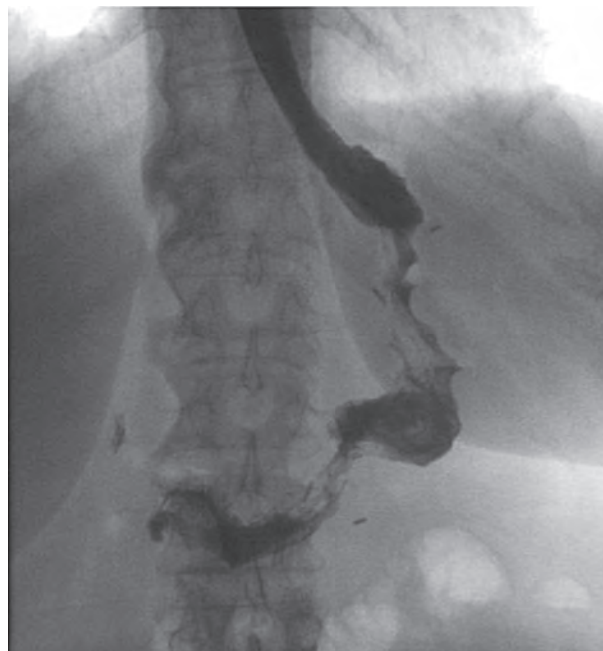

Рис. 3. Рентгенологічна картина загоєння неспроможності лінії стаплерного шва в шлунковій трубці.

Висновки. Ушивання дефекту шлункової трубки було ефективним у одного хворого, тоді як у двох пацієнтів це призвело до збільшення лінійного розміру дефекту. В ході дослідження було виявлено, що стентування шлункової трубки при неспроможності лінії стаплерного шва у хворих на морбідне ожиріння, яким була виконана рукавна резекція шлунку, було ефективним у 60% випадків. Найбільш ефективною стратегією таких хворих є поєднання ендоскопічного стентування та малоінвазивного дренажування вогнища інтраабдомінальної інфекції.

Перспективи подальших досліджень. Потребує доопрацювання алгоритм діагностики та лікування неспроможності стаплерного шва шлункової трубки після рукавної резекції шлунка.

Література

1. Fried M, Yumuk V, Oppert JM, Scopinaro N, Torres A, Weiner R, et al. Interdisciplinary European Guidelines on Metabolic and Bariatric Surgery. *Obes Surg.* 2014 Jan;24(1):42-55.
2. Rubino F, Shukla A, Pomp A, Moreira M, Ahn SM, Dakin G. Bariatric, metabolic, and diabetes surgery: what's in a name? *Ann Surg.* 2014 Jan;259(1):117-22.
3. Arman GA, Himpens J, Dhaenens J, Ballet T, Vilallonga R, Leman G. Long-term (11+years) outcomes in weight, patient satisfaction, comorbidities, and gastroesophageal reflux treatment after laparoscopic sleeve gastrectomy. *Surg Obes Relat Dis.* 2016 Dec;12(10):1778-86.
4. Flølo TN, Andersen JR, Kolotkin RL, Aasprang A, Natvig GK, Hufthammer KO, et al. Five-Year Outcomes After Vertical Sleeve Gastrectomy for Severe Obesity: A Prospective Cohort Study. *Obes Surg.* 2017 Aug;27(8):1944-51.
5. Nocca D, Loureiro M, Skalli EM, Nedelcu M, Jausset A, Deloze M, et al. Five-year results of laparoscopic sleeve gastrectomy for the treatment of severe obesity. *Surg Endosc.* 2017 Aug;31(8):3251-7.
6. Abou Rached A, Basile M, El Masri H. Gastric leaks post sleeve gastrectomy: review of its prevention and management. *World J Gastroenterol.* 2014 Oct 14;20(38):13904-10.
7. Al Hajj G, Chemaly R. Fistula Following Laparoscopic Sleeve Gastrectomy: a Proposed Classification and Algorithm for Optimal Management. *Obes Surg.* 2018 Mar;28(3):656-64.
8. Gagner M, Hutchinson C, Rosenthal R. Fifth International Consensus Conference: current status of sleeve gastrectomy. *Surg Obes Relat Dis.* 2016 May;12(4):750-6.
9. Moszkowicz D, Arienzo R, Khettab I, Rahmi G, Zinzindohoué F, Berger A, et al. Sleeve gastrectomy severe complications: is it always a reasonable surgical option? *Obes Surg.* 2013 May;23(5):676-86.
10. Csendes A, Braghetto I, León P, Burgos AM. Management of leaks after laparoscopic sleeve gastrectomy in patients with obesity. *J Gastrointest Surg.* 2010 Sep;14(9):1343-8.
11. Praveenraj P, Gomes RM, Kumar S, Senthilnathan P, Parthasarathi R, Rajapandian S, et al. Management of gastric leaks after laparoscopic sleeve gastrectomy for morbid obesity: A tertiary care experience and design of a management algorithm. *J Minim Access Surg.* 2016 Oct-Dec;12(4):342-9.
12. Puli SR, Spofford IS, Thompson CC. Use of self-expandable stents in the treatment of bariatric surgery leaks: a systematic review and meta-analysis. *Gastrointest Endosc.* 2012 Feb;75(2):287-93.
13. Sakran N, Goitein D, Raziel A, Keidar A, Beglaibter N, Grinbaum R, et al. Gastric leaks after sleeve gastrectomy: a multicenter experience with 2,834 patients. *Surg Endosc.* 2013 Jan;27(1):240-5.
14. Sarkhosh K, Birch DW, Sharma A, Karmali S. Complications associated with laparoscopic sleeve gastrectomy for morbid obesity: a surgeon's guide. *Can J Surg.* 2013 Oct;56(5):347-52.

СТЕНТУВАННЯ ШЛУНКОВОЇ ТРУБКИ ПРИ НЕСПРОМОЖНОСТІ ЛІНІЇ СТАПЛЕРНОГО ШВА ПІСЛЯ РУКАВНОЇ РЕЗЕКЦІЇ ШЛУНКА

Слабкий Г. О., Усенко О. Ю., Тодуров І. М., Перехрестенко О. В.,
Калашніков О. О., Косюхно С. В., Якимець В. М., Терешкевич І. С.

Резюме. Всесвітня організація охорони здоров'я назвала ожиріння як найбільшу загрозу для здоров'я людини. Баріатрична хірургія вважається найбільш ефективним методом лікування ожиріння та пов'язаних супутніх захворювань. Рукавна резекція шлунка відносно нова методика лікування морбідного ожиріння. Незважаючи на низькі показники захворюваності і смертності, пов'язані з рукавної резекцією, можуть виникати періопераційні ускладнення: кровотеча, грижа, неспроможність та стриктура. Серед цих ускладнень неспроможність є найбільш серйозним і небезпечним ускладненням. Неспроможність лінії стаплерного шва виникає від 1% до 20% пацієнтів після рукавної резекції шлунка. Існує багато публікацій присвячені лікуванню неспроможності, але немає єдиного алгоритму лікування даного ускладнення. Мета даного дослідження – визначити успіх ендоскопічного стентування у пацієнтів з неспроможністю степлерного шва шлункової трубки після рукавної резекції шлунка. Проаналізовано результати хірургічного лікування 246 пацієнтів з морбідним ожирінням. Середній вік склав 43,5±13,7 років (98 чоловіків і 148 жінок). Середня вага була 147,8±34,3 (106-246) кг. Середній індекс маси тіла склав 46,3±11,6 (35-81,5) кг/м². Середній надлишок маси тіла 79,3±36,3 (46-169) кг. Неспроможність степлерного шва шлункової трубки є найбільш грізним ускладненням з точки зору складності діагностики, профілактики та лікування. Неспроможність виникла у 6 (2,4%) пацієнтів. Діагноз був підтверджений рентгенівською гастрографією з урографіном, фіброезофагогастроскопією та комп'ютерною томографією. Час діагностики неспроможності степлерного шва шлункової трубки у 1 пацієнта склало 10 годин, у 5 пацієнтів – 78,8±59,1 (24-120) годин. При діагностиці ускладнення вперше 6-12 годин з моменту його виникнення виправдана тактика ушивання дефекту. У разі пролонгації діагностики більше 12 годин очевидні переваги тактики стентування в порівнянні зі спробами ушивання дефекту. Хоча постановка стента викликає дискомфорт у пацієнтів і вимагає ендоскопічних навиків, очевидно, що скорочується час загоєння та перебування в лікарні пацієнтів з неспроможністю шлункової трубки після рукавної резекції шлунка.

Ключові слова: ожиріння, рукавна резекція шлунка, неспроможність степлерного шва шлункової трубки, стентування шлункової трубки.

СТЕНТИРОВАНИЕ ЖЕЛУДОЧНОЙ ТРУБКИ ПРИ НЕСОСТОЯТЕЛЬНОСТИ ЛИНИИ СТАПЛЕРНОГО ШВА ПОСЛЕ РУКАВНОЙ РЕЗЕКЦИИ ЖЕЛУДКА

Слабкий Г. А., Усенко А. Ю., Тодуров И. М., Перехрестенко А. В.,
Калашников А. А., Косюхно С. В., Якимец В. Н., Терешкевич И. С.

Резюме. Всемирная организация здравоохранения назвала ожирение как самую большую угрозу для здоровья человека. Баріатрическая хирургия считается наиболее эффективным методом лечения ожирения и связанных сопутствующих заболеваний. Рукавная резекция желудка относительно новая методика лечения морбидного ожирения. Несмотря на низкие показатели заболеваемости и смертности, связанные с рукавной резекцией, могут возникать периоперационные осложнения: кровотечение, грыжа, несостоятельность и стриктура. Среди этих осложнений несостоятельность является наиболее серьезным и опасным осложнени-

ем. Несостоятельность линии stapлерного шва возникает от 1% до 20% пациентов после рукавной резекции желудка. Существует много публикаций касающиеся лечения несостоятельности, но нет единого алгоритма лечения данного осложнения. Цель данного исследования – определить успех эндоскопического стентирования у пациентов с несостоятельностью степлерного шва желудочной трубки после рукавной резекции желудка. Проанализированы результаты хирургического лечения 246 пациентов с морбидным ожирением. Средний возраст составил $43,5 \pm 13,7$ года (98 мужчин и 148 женщин). Средний вес составлял $147,8 \pm 34,3$ (106-246) кг. Средний индекс массы тела составил $46,3 \pm 11,6$ (35-81,5) kg/m^2 . Средний избыток массы тела $79,3 \pm 36,3$ (46-169) кг. Несостоятельность степлерного шва желудочной трубки является наиболее грозным осложнением с точки зрения сложности диагностики, профилактики и лечения. Несостоятельность возникла у 6 (2,4%) пациентов. Диагноз был подтвержден рентгеновской гастрографией с урографинном, фиброэзофагогастроскопией и компьютерной томографией. Время диагностики несостоятельности степлерного шва желудочной трубки у 1 пациента составило 10 часов, у 5 пациентов – $78,8 \pm 59,1$ (24-120) часов. При диагностике осложнения в первые 6-12 часов с момента его возникновения оправдана тактика ушивания дефекта. В случае пролонгации диагностики более 12 часов очевидны преимущества тактики стентирования по сравнению с попытками ушивания дефекта. Хотя постановка стента вызывает дискомфорт у пациентов и требует эндоскопических навыков, очевидно, что сокращается время заживления и пребывание в больнице пациентов с несостоятельностью желудочной трубки после рукавной резекции желудка.

Ключевые слова: ожирение, рукавная резекция желудка, несостоятельность степлерного шва желудочной трубки, стентирование желудочной трубки.

STENTING OF THE GASTRIC TUBE WHEN THE GASTRIC LEAK AFTER SLEEVE GASTRECTOMY

Slabkiy G. O., Usenko O. Y., Todurov I. M., Perekhrestenko O. V., Kalashnikov O. O., Kosiukhno S. V., Yakimets V. M., Tereshkevich I. S.

Abstract. The World Health Organization has described obesity as the greatest current threat to human health. Bariatric surgery is considered to be the most effective option for treatment obesity and related comorbidities. Sleeve gastrectomy is a recently developed technique for treating morbid obesity. Despite the low morbidity and mortality rates associated with sleeve gastrectomy, several perioperative complications may arise including bleeding, hernia, leaks and strictures. Among these conditions, leak is the most serious and feared complication following the procedure. Gastric leak is occur in 1% to 20% of patients after sleeve gastrectomy. A lot of publications exist concerning the treatment of gastric leak, but there is no single algorithm. The objective of our study was to determine the success of endoscopically stents in patients with staple line leaks after sleeve gastrectomy. The results of surgical treatment of 246 patients with morbid obesity are analyzed. Mean age was $43,5 \pm 13,7$ years. There were 98 male and 148 female patients. Mean weight was $147,8 \pm 34,3$ (106-246) kg. Mean initial body mass index was $46,3 \pm 11,6$ (35–81,5) kg/m^2 . Mean excess of mass $79,3 \pm 36,3$ (46-169) kg. Failure of the gastric tube stapler suture is to be the most threatening complication due to the difficulty of diagnosis, prevention and treatment. Staple line leaks occurred in six patients (2,4%). The diagnosis was confirmed by X-ray gastrography with urografin, upper gastrointestinal endoscopy and computed tomography scan. The time of diagnosis of gastric leak in 1 patient is 10 hours, in 5 patients – $78,8 \pm 59,1$ (24-120) hours. After the diagnosis of complications in the first 6-12 hours of its occurrence the tactic of suturing the defect is reasonable. In case of extension of the diagnosis over 12 hours advantages of stenting tactics in comparison with the attempt to suture the defect are obvious. Although stent placement causes discomfort to the patient and needs advanced endoscopic skills in long-term it is apparent that it decreases healing time and hospital stay for the patients with gastric leak after sleeve gastrectomy.

Key words: obesity, sleeve gastrectomy, stapler suture failure of the gastric tube, stenting of the gastric tube.

Рецензент – проф. Малик С. В.
Стаття надійшла 23.08.2018 року

DOI 10.29254/2077-4214-2018-3-1-145-181-187

УДК 612.017.11:616.832-004.2

Тупотілов О. В., Коляда Т. І.

ЦИТОКИНОГЕНЕЗ ПРИ TLR-ОПОСЕРЕДКОВАНІЙ АКТИВАЦІЇ МОНОЦИТІВ ПЕРИФЕРИЧНОЇ КРОВІ У ХВОРИХ З РОЗСІЯНИМ СКЛЕРОЗОМ

ДУ «Інститут мікробіології та імунології ім. І. І. Мечникова
Національної академії медичних наук України» (м. Харків)

labimmun@gmail.com

Зв'язок публікації з плановими науково-дослідними роботами. Робота виконана в рамках НДР «Удосконалення методів прогнозування ефективності лікування пацієнтів з розсіяним склерозом за імунологічними та генетичними маркерами» (№ державної реєстрації 0117U002284) лабораторії клінічної імунології та алергології Державної установи «Інститут мікробіології та імунології ім. І. І. Мечникова Національної академії медичних наук України».

Вступ. Розсіяний склероз (РС) – аутоімунне нейродегенеративне захворювання, яке характеризується залученням більшості типів імунокомпетентних клітин на різних етапах прогресування. РС є опосередкованим Т-лімфоцитами захворюванням, проте ключові ролі в патогенезі відіграють також клітини мієлоїдного походження [1]. Поряд з активацією клітин мікроглії найважливішим механізмом ініціації і підтримки запалення в центральній нервовій систе-