

DOI 10.29254/2077-4214-2018-3-145-279-281

УДК 591.463 : 616.65-002+611.631

Грицуляк Б. В., Грицуляк В. Б., Долинко Н. П., *Поливан М. І., *Халло О. Є.

**СТРУКТУРНО-ФУНКЦІОНАЛЬНІ ЗМІНИ В ПЕРЕДМІХУРОВІЙ ЗАЛОЗІ ЧОЛОВІКІВ
ЗРІЛОГО ВІКУ ПІСЛЯ ПЛАСТИКИ ПАХВИННОГО КАНАЛУ
ПРИ КОСІЙ ПАХВИННІЙ ГРИЖІ**

ДВНЗ «Прикарпатський національний університет
імені Василя Стефаника» (м. Івано-Франківськ)

*ДВНЗ «Івано-Франківський національний медичний університет» (м. Івано-Франківськ)

romulja1@ukr.net

Зв'язок публікації з плановими науково-дослідними роботами. Дослідження виконане відповідно до плану наукової роботи ДВНЗ «Прикарпатський національний університет імені Василя Стефаника» і є частиною науково-дослідної роботи кафедри анатомії і фізіології людини та тварин «Морфофункціональний стан передміхурової залози і яєчка у чоловіків репродуктивного віку в нормі та умовах патології» (№ державної реєстрації 0109V008162).

Вступ. Захворювання передміхурової залози є важливою проблемою не тільки в урології і андрології [1,2,3,4,5], але мають і важливе соціальне значення [6]. Враховуючи залежність передміхурової залози від гормональної активності яєчок, яка знижується при розладах кровообігу в них при пахвинних грижах та після пластики пахвинного каналу [7,8,9,10], дослідження структурно-функціонального стану передміхурової залози за цих умов, залишається актуальним.

Мета дослідження – визначити характер структурно-функціональних змін в передміхуровій залозі після пластики пахвинного каналу при косій пахвинній грижі.

Об'єкт і методи дослідження. Ультразвукове сканування передміхурової залози проведено в 16 чоловіків віком 22-35 років після перенесеної герніопластики. Контролем послужили 7 практично здорових чоловіків зрілого віку. Ультразвукове дослідження та кольорова ультразвукова трансректальна ангіографія передміхурової залози проводилась в клініко-діагностичному центрі на апараті SIEMENS SONOLINE G 60 S («Siemens AW» – Німеччина) з ректальним датчиком 5-10 Мгц. Визначали такі морфологічні параметри передміхурової залози: довжину, ширину, товщину (в мм), об'єм (в см³) та масу (в г). Об'єм органа вираховували методом еліпсу, а їх масу за формулою: $m = V \times 1,05$, де V – об'єм залози в см³, 1,05 – коефіцієнт. В режимі кольорового доплерівського картування оцінювали характер судинного малюнку, хід судин, їх діаметр, кількість судин в симетричних ділянках простати з наступним графічним зображенням спектру доплерівського зсуву частот у вибраній судині. Кількісна оцінка проводилась за щільністю судинного сплетення (ЩСС) – кількість судин на см² і діаметру судин (ДС). Якісними показниками гемодинаміки були: пікова швидкість кровотоку – ШП (см/с), діастолічна швидкість кровотоку – ШД (см/с), середня лінійна швидкість кровотоку – См (см/с), пульсовий індекс – ПІ (ум.од.), індекс резистентності – ІР (ум.од.), об'ємний кровоток – ОК (л/хв). Досліджено також тканини 10 біоптатів передміхурової залози чоловіків зрілого віку після пластики пахвинного

каналу. Комісією з питань біомедичної етики Прикарпатського національного університету порушень морально-етичних норм при проведенні наукової роботи не виявлено (протокол №2 від 11.09.2017 р.). Статистичну обробку морфометричних показників проводили з використанням комп'ютерної програми Microsoft Office Excel 2003. Достовірність різниці показників порівнювальних величин вважали достовірною при $p < 0,05$.

Результати дослідження та їх обговорення. Після пластики задньої стінки пахвинного каналу у чоловіків віком 22-35 років у вивчених препаратах передміхурової залози епітелій частини секреторних відділів призматичний зі світлою цитоплазмою і базально розташованим, овальної форми ядром (рис. 1).

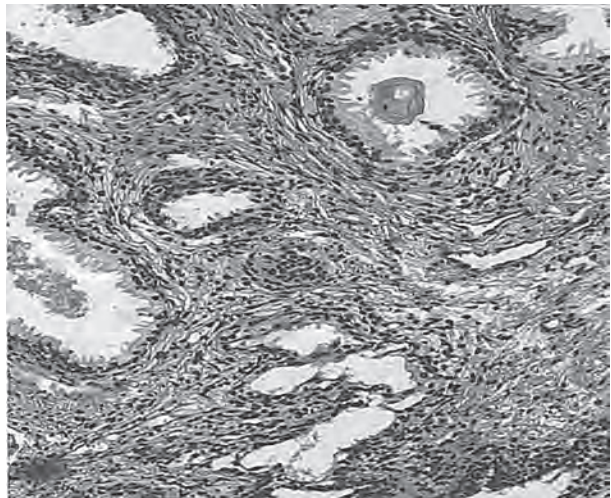


Рис. 1. Виражена атрофія часточок паренхіми передміхурової залози та розростання сполучної тканини після пластики пахвинного каналу чоловіка 35 років. Забарвлення гематоксиліном і еозином. 36.: об.20,ок.10.

У просвіті частини вивідних проточок наявний простатичний секрет і різна кількість злущених епітеліальних клітин. М'язово-еластична строма, що оточує кінцеві відділи залоз, значно розширена, у ній визначаються макрофаги, фібробласти, плазмоцити і тканинні базофіли.

В інших препаратах передміхурової залози спостерігаються розширені просвіти залоз та сплюснені клітин секреторного епітелію. Атрофічні зміни в передміхуровій залозі проявляються фіброзуванням гладкої м'язової тканини. До 52,04 % зменшується відносна площа залозистого компонента і до 47,96 % зростає площа волокнисто-м'язово-еластичного компонента.

Ехометричні показники передміхурової залози чоловіків віком 22-35 років у нормі і після герніопластики при косій пахвинній грижі.

Вид патології	Параметри передміхурової залози (M+m); p<0,05				
	Ширина (мм)	Товщина (мм)	Довжина (мм)	Маса (г)	Об'єм (см ³)
Грижозносії	40,0±1,8	25,6±1,6	26,5±1,4	27,8±1,6	26,5±1,7
Пластика пахвинного каналу	46,7±1,9*	28,0±1,7*	28,0±1,8*	37,3±2,0*	31,6±1,5*

Примітка: *p<0,05, у порівнянні з грижозносіями.

Порівняння ехометричних параметрів передміхурової залози свідчить про те, що після пластики пахвинного каналу її ширина зростає до (46,7±1,9) мм, проти (40,0±1,8) мм у грижозносіїв (p<0,05), товщина – до (28,0±1,7) мм, проти (25,6±1,6) мм (p<0,05), довжина – до (28,0±1,8) мм, проти (26,5±1,4) мм (p<0,05). Об'єм передміхурової залози збільшується в цих умовах до (31,6±1,5) см³, проти (26,5±1,7) см³, а маса – до (37,3±2,0) г, проти (27,8±1,6) г у контролі (p<0,05) (табл. 1). Ехоструктура передміхурової залози неоднорідна, чергуються дрібні зони пониженої та підвищеної ехогенності. Капсула потовщена. У нормі ехогенність тканин передміхурової залози середня.

За даними кольорової ангіографії, у чоловіків зрілого віку після пластики задньої стінки пахвинного каналу в передміхуровій залозі виявляється дезорганізація судинного малюнку (рис. 2).

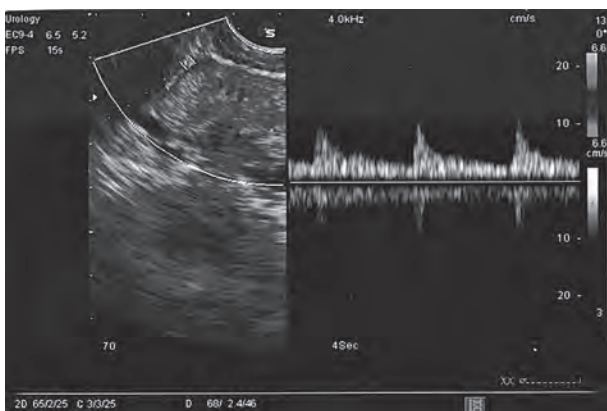


Рис. 2. Зниження кровотоку в передміхуровій залозі після пластики пахвинного каналу при косій пахвинній грижі. Ультразвукова ангіограма чоловіка 30 років.

Спостерігається значне зниження пікової швидкості артеріального кровотоку – (5,51±0,58) см/с (p<0,05), пікової швидкості венозного кровотоку

(2,62±0,36) см/с (p<0,05), щільності судинного сплетення – (0,62±0,28) судин/см² (p<0,05), діаметру різних кровоносних судин, а також об'ємного кровотоку – (0,01±0,002) л/хв (p<0,05) у периферійній зоні органа і в ділянках фіброзних змін (табл. 2) у порівнянні з такими ж показниками кровотоку в передміхуровій залозі у чоловіків цієї ж вікової групи при косій пахвинній грижі.

Таким чином аналіз біоптатів та ангіограм передміхурової залози після пластики задньої стінки пахвинного каналу при

Показники кровотоку в передміхуровій залозі в чоловіків віком 22-35 років після пластики задньої стінки пахвинного каналу при косій пахвинній грижі (M+m)

Показники	Центральна зона	Периферійна зона
ШП, см/с	5,48±0,62	5,51±0,58
ДШ, см/с	2,38±0,36	2,62±0,36
См, см/с	4,18±0,45	3,92±0,36
ПІ, ум.од.	0,98±0,05	0,96±0,05
ІР, ум.од.	0,64±0,02	0,62±0,02
ДС, см	0,05±0,01	0,04±0,01
ЩСС, судин/см ²	0,72±0,32	0,62±0,28
ОК, л/хв	0,01±0,001	0,01±0,002

косій пахвинній грижі свідчить, що об'єм передміхурової залози збільшується до (31,6±1,5) см³, проти (26,5±1,7) см³, маса – до (37,3±2,0) г, проти (27,8±1,6) г при косій пахвинній грижі (p<0,05). Спостерігається зниження пікової швидкості артеріального кровотоку – (5,51±0,58) см/с, а також об'ємного кровотоку – (0,01±0,002) л/хв у периферійній зоні органа і в ділянках фіброзних змін.

Висновки

1. Після пластики пахвинного каналу об'єм передміхурової залози збільшується до (31,6±1,5) см³, а маса до (37,3±2,0) г. Площа залозистого компонента простати зменшується до 52,04 % і до 47,96 % зростає площа волокнисто-м'язово-еластичного компонента.

2. В передміхуровій залозі знижується до (5,51±0,58) см/с пікова швидкість артеріального та до (2,62±0,36) см/с – венозного кровотоку.

Перспективи подальших досліджень полягають в тому, що отримані результати досліджень можуть бути використані як банк даних, необхідних для корекції структурно-функціональних змін в передміхуровій залозі.

Література

- Hrytsuliak BV, Hrytsuliak VB, Lytvynets YeA, Kostenko LV, Polyvkan MI. Hemodynamichni zminy u krovonosnykh sudynakh simianoho kanatyka ta yaiechka v umovakh kosoi pakhvynnoi hryzhi i pislia plastyky pakhvynnoho kanalu. Klinichna anatomii ta operatyvna khirurhiia. 2015;14(1):45-7. [in Ukrainian].
- Hrytsuliak BV, Hrytsuliak VB, Dolyenko NP, Ivasiuk II, Polyvkan MI, Spaska AM, ta in. Klinichna anatomii prostaty. Ivano-Frankivsk: Yaryna; 2016. 100 s. [in Ukrainian].
- Lopatkyun NA, Kachalov AA. Muzhskye bolezny. Moskva: MYA; 2008. 320 s. [in Russian].
- Polyvkan MY. Pokazately hemodynamiky y strukturnye yzmeneniya v yachke v uslovyakh kosoi pakhvovoi hryzhy. Vestnyk RUDN. 2014; 1(seriya Medytsyna): 39-45. [in Russian].
- Hrytsuliak BV, Popadynets OH, Hrytsuliak VB, Dolyenko NP, Spaska AM. Kharakter tsytolohichnykh zmin v peredmikhurovii zalozii v umovakh etanolovoi intoksykatsii ta yikh korektsiia. Visnyk problem biolohii i medytsyny. 2016;2(134):189-92. [in Ukrainian].
- Chaikovskiy YuB, Polyvkan MI. Zminy hemodynamiky ta spermatohenezu u ne operovanykh cholovikiv v umovakh kosoi pakhvynnoi hryzhi. Svit medytsyny ta biolohii. 2017;1(59):87-9. [in Ukrainian].

7. Horpynchenko YY, Klymenko PM, Pavlovskiy YuE. Hemodynamicheskaia klassyfykatsiya prostatyfov. Zdorove muzhchyny. 2004;1:44-8. [in Russian].
8. Lytvynets YeA, Khallo Ole. Strukturno-funktsionalni osoblyvosti krovonosnoho rusla i parenkhymy peredmikhurovoi zalozy pry khronichnomu prostatyiti. Klinichna anatomiia i operatyvna khirurgiia. 2011;10(2):25-8. [in Ukrainian].
9. Astrakhtantsev AF, Arystarkhov VH, Solovev AA. Osobennosti yachkovoho krovotoka u bolnykh posle pakhovoho hryzhesecheniya. Andrologiya y henytalnaia khirurgiia. 2009;2:52-7. [in Russian].
10. Khallo Ole. Morfofunktsionalna kharakterystyka peredmikhurovoi zalozy i yaiechka u cholovikiv reproduktyvnoho viku pislia hernioplastyky. Halytskyi likarskyi visnyk. 2011;2:121-3. [in Ukrainian].

СТРУКТУРНО-ФУНКЦІОНАЛЬНІ ЗМІНИ В ПЕРЕДМІХУРОВІЙ ЗАЛОЗІ ЧОЛОВІКІВ ЗРІЛОГО ВІКУ ПІСЛЯ ПЛАСТИКИ ПАХВИННОГО КАНАЛУ ПРИ КОСІЙ ПАХВИННІЙ ГРИЖІ

Грицуляк Б. В., Грицуляк В. Б., Долинко Н. П., Поливкан М. І., Халло О. Є.

Резюме. Методами ультразвукового сканування, кольорової ультразвукової ангиографії, гістології, морфометрії і статистики досліджено особливості гемодинаміки та структурно-функціонального стану передміхурової залози чоловіків віком 22-35 років після пластики задньої стінки пахвинного каналу при косій пахвинній грижі. Встановлено, що через 5-8 років після операції об'єм передміхурової залози дорівнює $(31,6 \pm 1,5)$ см³, а її маса – $(37,3 \pm 2,0)$ г, проти $(26,5 \pm 1,0)$ см³ та $(27,8 \pm 1,6)$ г до операції. До 52,04% зменшується відносна площа залозистого компонента і до 47,96% збільшується площа волокнисто-м'язово-еластичної строми, проти 56,02% та 43,98% при косій пахвинній грижі. За даних умов вірогідно знижуються показники гемодинаміки в передміхуровій залозі.

Ключові слова: передміхурова залоза параметри, гемодинаміка.

СТРУКТУРНО-ФУНКЦИОНАЛЬНЫЕ ИЗМЕНЕНИЯ В ПРЕДСТАТЕЛЬНОЙ ЖЕЛЕЗЕ МУЖЧИН ЗРЕЛОГО ВОЗРАСТА ПОСЛЕ ПЛАСТИКИ ПАХОВОГО КАНАЛА ПРИ КОСОЙ ПАХОВОЙ ГРЫЖЕ

Грицуляк Б. В., Грицуляк В. Б., Долинко Н. П., Поливкан М. И., Халло А. Е.

Резюме. Методами ультразвукового сканування, кольорової ультразвукової ангиографії, гістології, морфометрії і статистики досліджено особливості гемодинаміки та структурно-функціонального стану передміхурової залози чоловіків віком 22-36 років після пластики задньої стінки пахвинного каналу при косій пахвинній грижі. Встановлено, що через 5-8 років після операції об'єм передміхурової залози дорівнює $(31,6 \pm 1,5)$ см³, а її маса – $(37,3 \pm 2,0)$ г, проти $(26,5 \pm 1,0)$ см³ та $(27,8 \pm 1,6)$ г до операції. До 52,04% зменшується відносна площа залозистого компонента і до 47,96% збільшується площа волокнисто-м'язово-еластичної строми, проти 56,02% та 43,98% при косій пахвинній грижі. За даних умов вірогідно знижуються показники гемодинаміки в передміхуровій залозі.

Ключевые слова: предстательная железа параметры, гемодинамика.

STRUCTURAL AND FUNCTIONAL CHANGES IN THE PROSTATE GLAND OF MEN OF MATURE AGE AFTER PLASTY OF THE INGUINAL CANAL IN OBLIQUE INGUINAL HERNIA

Hrytsuliak B. V., Hrytsuliak V. B., Dolynko N. P., Polyvkan M. I., Halo O. Ye.

Abstract. Using methods of ultrasound scanning, color ultrasound angiography, histology, morphometry and statistics, the features of hemodynamics and structural and functional state of the prostate of men aged 22-35 years after plastic surgery of the posterior wall of the inguinal canal with oblique inguinal hernia were investigated. Ultrasound scanning of the prostate was performed for 16 men aged 22-35 years after hernioplasty. 7 practically healthy men of different age served as control group. The following morphological parameters of the prostate were determined: length, width, thickness (in mm), volume (in cm³) and mass (in g). In the mode of color Doppler mapping, the character of vascular pattern, the course of vessels, their diameter, the number of vessels in symmetrical areas of the prostate were evaluated. We have also studied tissue 10 of biopsy specimens of the prostate gland of men of mature age after plasty of the inguinal canal. It was found that 5-8 years after surgery, the prostate volume is (31.6 ± 1.5) cm³, and its mass – (37.3 ± 2.0) g, against (26.5 ± 1.0) cm³ and (27.8 ± 1.6) g before surgery. The relative area of the glandular component decreases to 52.04% and the area of the fibrous-muscular-elastic stroma increased to 47.96%, against 56.02% and 43.98% with oblique inguinal hernia. The comparison of ecometrica parameters of the prostate shows that after the plastic of the inguinal canal its width increases to $(46,7 \pm 1,9)$ mm vs $(40,0 \pm 1,8)$ mm in those who have hernia ($p < 0.05$), thickness – up to $(28,0 \pm 1,7)$ mm vs $(25,6 \pm 1,6)$ mm ($p < 0.05$) and the length $(28,0 \pm 1,8)$ mm vs $(26,5 \pm 1,4)$ mm ($p < 0.05$). The echo structure of the prostate gland is heterogeneous, small zones of reduced and increased echogenicity alternate. The capsule is thickened. Under these conditions, hemodynamic parameters in the prostate gland significantly reduced – peak rate of arterial and K (2.62 ± 0.36) cm/s – venous blood flow reduced to (5.51 ± 0.58) cm/s. Prospects for further research are that the results of research can be used as a data bank necessary for the correction of structural and functional changes in the prostate gland.

Key words: prostate, hemodynamic parameters.

Рецензент – проф. Проніна О. М.

Стаття надійшла 23.08.2018 року