

**МОРФОЛОГІЧНІ ЗМІНИ В ЯЄЧКАХ ЩУРІВ  
ПІСЛЯ ВЖИВАННЯ ЕХІНАЦЕЇ ПУРПУРОВОЇ  
ДЗ «Дніпропетровська медична академія  
Міністерства охорони здоров'я України» (м. Дніпро)**

esharapova@ukr.net

**Зв'язок публікації з плановими науково-дослідними роботами.** Робота є фрагментом теми: «Морфофункціональний стан органів і тканин експериментальних тварин та людини в онтогенезі в нормі та під впливом зовнішніх і внутрішніх чинників», що виконується на кафедрі клінічної анатомії, анатомії і оперативної хірургії (№ державної реєстрації 0117U003181).

**Вступ.** Медичні препарати, що використовуються для корекції імунного статусу людини, поділяються на декілька груп: імуномодулятори, імуностимулятори та імуносупресори. До групи імуномодуляторів належить такий препарат як 7% спиртова настоянка ехінацеї пурпурової. Настоянка ехінацеї пурпурової є адаптогеном рослинного походження – препаратом, який має загальнотонізуючу дію на основні функції і системи, а також підвищує опір організму до несприятливих впливів [1]. Комплекс діючих речовин настоянки ехінацеї пурпурової підвищує фагоцитарну активність нейтрофілів і макрофагів, стимулює синтез інтерлейкіна-1, медіатора запалення та імунітету, стимулює трансформацію В-лімфоцитів у плазматичні клітини, які у свою чергу сприяють утворенню клітин пам'яті і продукують антитіла, покращує функцію Т-хелперів. У механізмі протизапальної та імуностимулюючої дії ехінацеї пурпурової має місце взаємодія з біологічними мембранами клітинних та субклітинних структур [2,3].

Недостатньо досліджена дія цього препарату на органи сечостатевої системи людей і тварин, що знаходилися під дією шкідливих факторів різного ґенезу [4]. При дії таких факторів знижується імунітет, відбувається ізоляція аутоантигенними клітинами сперматогенного епітелію сім'яних каналців від центра імунної відповіді та поява у зв'язку з цим імунологічного конфлікту між статевими клітинами та імунокомпетентними клітинами. Для зменшення прояву цього конфлікту на клітинні структури яєчка в медичній практиці застосовують імуномодулятори, зокрема 7% спиртову настоянку ехінацеї пурпурової.

**Метою даного дослідження** стало з'ясування морфологічних змін, які відбуваються в статевих органах, а саме в яєчках щурів, що вживали імуномодулятор – 7% спиртову настоянку ехінацеї пурпурової.

**Об'єкт і методи дослідження.** Контрольну групу склали щури вагою 250-300 г у кількості 6 тварин, які знаходилися у клітках в умовах віварію. Експериментальну групу склали щури у кількості 40 тварин, яким протягом тижня внутрішньошлунково вводили 7% спиртову настоянку ехінацеї пурпурової із розрахунку 0,0018 мл/г маси тварини. 20 тварин виводили з експерименту методом евтаназії під тіопенталовим наркозом через 30 діб та 20 тварин – через 45 діб, вилучали з них яєчка. Гістологічні зрізи товщиною 5-7 мкм забарвлювали метиленовим синім і тетра-

борнокислим натрієм [5]. Проводили опис гістологічних препаратів під бінокулярним мікроскопом. Препарати фотографували за допомогою цифрової фотокамери та мікроскопу "LEICA CME" (об'єктив Plan 4x∞/-, 10xx/0.25, 40x x/0.65 ∞/0.17). Мікроморфометричне дослідження об'єктів здійснювали на комплексі, до складу якого входили мікроскоп "LEICA CME", цифровий фотоапарат Olympus (модель NO.E – 300DC 9V, № Я625517820) із п'ятимегапиксельною матрицею, що з'єднаний з мікроскопом системою адаптерів виробництва цієї ж фірми. Вимірювали довжину великого діаметра звивистих сім'яних каналців яєчок із наступною статистичною обробкою одержаних результатів.

Експериментальні дослідження було проведено з дотриманням вимог гуманного ставлення до піддослідних тварин, регламентованих Законом України «Про захист тварин від жорстокого поводження» (№ 3447-IV від 21.02.2006 р.) та Європейською конвенцією про захист хребетних тварин, які використовуються для дослідних та інших наукових цілей (Страсбург, 18.03.1986 р.).

**Результати дослідження та їх обговорення.** У результаті проведених експериментів були одержані наступні дані. Яєчка контрольних щурів мали наступний вигляд: білкова оболонка не змінена, звивисті сім'яні каналці щільно прилягали один до одного. Великий діаметр звивистих сім'яних каналців дорівнював  $0,226 \pm 0,030$  мм ( $p < 0,005$ ). Базальна мембрана не мала ознак розшарування, на ній розташовувалися світлі і темні сперматогонії. Підтримуючі клітини Сертолі розташовувалися між сперматогоніями на базальній мембрані. Існували світлі і темні клітини. Ядра цих клітин, одно або декілька, мали пірамідальну форму з пікнотичними ознаками. Сустендоцити досягали верхівками просвіту каналця. У просвіті сім'яних каналців на різних ділянках простежувалися всі клітини сперматогенного циклу, починаючи з сперматогоній до зрілих сперматозоїдів.

Морфологічна картина яєчок щурів експериментальної групи на 30-ту добу спостереження виглядала наступним чином. У просвіті сім'яного каналця сперматогенні клітини мали різну ступінь диференціювання, на одних ділянках сперматогенез закінчувався формуванням сперматогоній I порядку, на інших – сперматогоній II порядку, на деяких – зрілих сперматозоїдів.

Білкова оболонка яєчок залишалася такою ж, як і в яєчках тварин попередньої групи, клітинної інфільтрації не відзначалося. Звивисті сім'яні каналці щільно прилягали один до одного, мали округлу, овальну або повздовжню форми. Між сім'яними каналцями набрякової рідини у вигляді скупчень вакуолей не спостерігалось. Шари базальної мембрани сім'яних каналців зберігали свою орієнтацію,

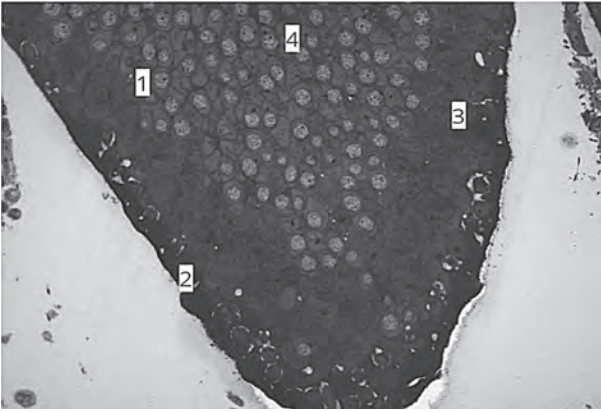


Рис. 1. Яечко щура на 30-ту добу вживання ехінацеї пурпурової. Забарвлення метиленовим синім. Збільшення  $\times 400$ . 1 – звивистий сім'яний каналець; 2 – базальна мембрана; 3 – сперматогенний епітелій; 4 – сперматиди. Виражена пікнотичність ядер клітин Сертолі.

набрякових явищ не простежувалося. На базальній мембрані були присутні 4-5 шарів епітеліальних сперматогенних клітин, які представлені на всіх стадіях сперматогенного циклу: від сперматогоній до сперматозоїдів, які у великій кількості скупчувалися у просвіті каналців. Клітини Сертолі виразно диференціювалися на базальній мембрані каналців у вигляді клітин з гіпохромною цитоплазмою і пікнотичним ядром. На верхівках люмінальних частин клітин Сертолі знаходилися бухтоподібні заглиблення, до яких примикали сперматоцити і сперматиди, що диференціювалися. Виразно позначалися зрілі сперматозоїди з гіпохромною цитоплазмою, що виходили у просвіт каналців хвостиками вперед. Великий діаметр сім'яних каналців був більшим, ніж у контрольних щурів, і досягав значення  $0,254 \pm 0,029$  мм ( $p < 0,005$ ) (рис. 1).

Морфологічна картина яєчок щурів експериментальної групи на 45-ту добу спостереження виглядала наступним чином. Сперматогенез у різних ділянках сім'яного каналця спостерігався на різних стадіях: на одних ділянках сперматогенез закінчувався формуванням сперматоцитів, на інших – сперматид I-II порядку, на окремих ділянках сім'яних каналців у полі зору простежувалися зрілі сперматозоїди, які у великій кількості скупчувалися у просвіті каналців. Білкова оболонка яєчок залишалася такою ж, як і в яєчках тварин на 30-ту добу вживання ехінацеї пурпурової, клітинної інфільтрації не відзначалося. Звивисті сім'яні каналці щільно прилягали один до одного, мали округлу, овальну або повздожню форми. Між сім'яними каналцями набрякової рідини у вигляді скупчень вакуолей не спостерігалося. Набрякової рідини між шарами базальної мембрани




Рис. 2. Яечко щура на 45-ту добу вживання ехінацеї пурпурової. 1 – базальна мембрана; 2 – клітина Сертолі; 3 – сперматогонії; 4 – сім'яна рідина. Забарвлення метиленовим синім. Збільшення  $\times 400$ . 1 – базальна мембрана; 2 – клітина Сертолі; 4 – сперматозоїди. Процес активного сперматогенезу.

також не визначалося. На базальній мембрані були присутні всі шари епітеліальних сперматогенних клітин. Клітини Сертолі виразно диференціювалися на базальній мембрані каналців з одним або двома ядрами і відрізнялися від інших сперматогенних клітин. На верхівках люмінальної частини клітин Сертолі знаходилися бухтоподібні заглиблення, до яких примикали сперматоцити і сперматиди, що диференціювалися. Виразно позначалися зрілі сперматозоїди з гіпохромною цитоплазмою, що виходили у просвіт каналців хвостиками вперед. Великий діаметр сім'яних каналців був більшим, ніж у щурів, що вживали настоянку ехінацеї пурпурової на попередню добу спостереження, і досягав значення  $0,262 \pm 0,037$  мм ( $p < 0,005$ ) (рис. 2).

#### Висновки

1. В яєчках щурів на 30-ту і 45-ту добу вживання 7% настоянки ехінацеї пурпурової морфологічні зміни виражалися в появі всіх клітин сперматогенного циклу, в різних ділянках сім'яних каналців на різних етапах диференціювання.

2. У просвіті сім'яних каналців яєчок щурів, що вживали імуномодулятор, спостерігалися у великій кількості зрілі сперматозоїди. Середні значення великого діаметра сім'яних каналців досягали значень  $0,262 \pm 0,037$  мм, збільшувалася площа сперматогенної тканини, що вказувало на позитивну дію ехінацеї пурпурової.

3. Клітини Сертолі виділялися на базальній мембрані сім'яних каналців, приймаючи активну участь у формуванні повноцінних сперматозоїдів.

**Перспективи подальших досліджень.** У подальшому дію ехінацеї пурпурової на яєчка щурів можна дослідити у більшій строки спостереження.

#### Література

1. Krytskikh TV. Izychenie farmakologicheskikh i tehnologicheskikh svoystv sybstantsii Altabora. Odesskiy meditsinskiy jyrnal. 2015;4:11-3. [in Russian].
2. Klish IM, Drogovoz SM. Doslidjennia vplyvy kombinovanih tabletok ta ekstraktiv ehinatsei na indykatori imynnoi sistemi. Farmatsevtichniy jyrnal. 2012;2:112-6. [in Ukrainian].
3. Koval VI, Groshovii TA. Doslidjennia na vibir dopomijnih rechovin dlia otrimannia tabletok tsinky asparginaty z ekstraktom askorbinovoi kisloti ta ehinatsei. Farmatsevtichniy jyrnal. 2013;1:74-8. [in Ukrainian].
4. Gritsenko VI, Ryban OA. Doslidjennia poroshkiv roslinnih ekstraktiv z metoiy stvorennia sypozitoriyv dlia likyvannia zahvoryvan peredmihyrovoi zalozi. Farmatsevtichniy jyrnal. 2013;4:92-5. [in Ukrainian].
5. Bagrii MM, Dibrova VA, Popadinet OG, Grishyk MI. Metodiki morfologichnih doslidjen. Vinnitsia: Nova Kniga; 2016. 328 s. [in Ukrainian].

### МОРФОЛОГІЧНІ ЗМІНИ В ЯЄЧКАХ ЩУРІВ ПІСЛЯ ВЖИВАННЯ ЕХІНАЦЕЇ ПУРПУРОВОЇ

Шарапова О. М.

**Резюме.** В даній роботі автором досліджені морфологічні зміни в яєчках щурів, що вживали 7% спиртову настоянку ехінацеї пурпурової, у порівнянні з контрольними тваринами. Доведено, що морфологічна структура тканини яєчок тварин, які вживали імуномодулятор, значно не відрізнялася від структури контрольних тварин. У просвіті сім'яних каналців спостерігався активний процес сперматогенезу зі статевими клітинами на різних стадіях розвитку. Середній діаметр сім'яних каналців яєчок щурів суттєво не відрізнявся в усіх групах тварин.

**Ключові слова:** щур, яєчко, сім'яні каналці, сперматогенні клітини, ехінацея пурпура.

### МОРФОЛОГИЧЕСКИЕ ИЗМЕНЕНИЯ В ЯИЧКАХ КРЫС ПОСЛЕ УПОТРЕБЛЕНИЯ ЭХИНАЦЕИ ПУРПУРНОЙ

Шарапова Е. Н.

**Резюме.** В данной работе автором исследованы морфологические изменения в яичках крыс, которые употребляли 7% спиртовую настойку эхинацеи пурпурной, в сравнении с контрольными животными. Доказано, что морфологическая структура ткани яичек животных, употреблявших иммуномодулятор, значительно не отличалась от структуры яичек контрольных животных. В просвете семенных канальцев наблюдался активный процесс сперматогенеза с клетками на разных стадиях развития. Средний диаметр семенных канальцев яичек крыс существенно не отличался во всех группах животных.

**Ключевые слова:** крыса, яичко, семенные канальцы, сперматогенные клетки, эхинацея пурпурная.

### MORPHOLOGICAL CHANGES IN THE TESTICLES OF RATS AFTER THE USE OF ECHINACEA PURPUREA

Sharapova E. N.

**Abstract.** The search of drugs that improve the morphological condition of the testicles of humans and animals that have been subjected to the action of harmful factors of the external environment, in particular the electromagnetic field is the actual problem of modern morphology today. The author in this study tried to investigate the effects of 7% alcohol tincture of Echinacea purpurea by identifying morphological changes in testicles of rats.

The aim of the study was to determine the morphological changes in testicles of rats after using them immunomodulator — 7% alcohol tincture of Echinacea purpurea. Experimental group consisted of 40 white rats-males weighing 180-200 g, control group — 6 males. Animals of the experimental group was administered intragastrically 7% alcohol tincture of Echinacea purpurea based 0,0018 ml/g weight of the animals for five days. After the experiment in 30 and 45 days the animals were euthanized by cervical dislocation, the animals were removed from the testes. Methylene blue and sodium tetraborate used during the manufacture of histological preparations for coloring the slices. The preparations were photographed using digital camera and microscope «LEICA CME» (lens Plan 4x ∞/-, 10x x/0.25, 40x x/0.65 ∞/0.17). Micromorphometric study of the objects was carried out on the complex, composed of microscope «LEICA CME», digital camera Olympus with five-megapixel matrix, which is connected to the microscope by system of adapters of the same company. The large diameter of convoluted seminiferous tubules of the testes is expected. The results of the study were evaluated using the methods of variation statistics.

It was ascertained during the investigation that the morphological changes were taking place in the animals' testes injected immunomodulator. Those changes slightly differed from the structure of the control animals' testes. Tunica albuginea of testicles was of the same structure as in the testes of the animals of the control group, the cell dissemination was not observed. Convoluted seminiferous tubules are closely adjoined to each other, have rounded or oval forms. The layers of basal membrane retained its orientation, edematous effects were not observed, there was not a delamination of basal membrane. 4-5 spermatogenic epithelial layers, where germ cells at all stages of the spermatogenic cycle: spermatozoon, spermatocytes, spermatids 1, 2 order and spermatozoa are determined on the basal membrane. The gametes at all stages development were present in greater numbers comparing with the control animals' testicles in sight of the microscope. The large diameter average values of the rats' tests convoluted seminiferous tubules consumed the immunomodulator increased in comparison with the animals' control group to 0,262±0,037 mm (p<0,005). It attested the improvement in the testicles' spermatogenic function.

Moderate venostasis in the arterial and venous link of the testicular ovarian blood stream was observed in rats after application of Echinacea purple tincture in 30 and 45 days. Mild arterial edema was manifested more than in the venous bed in the structure of the rats' microcirculatory bed of testicles after their using of immunomodulator. Desmosome contacts recovered between Sertolli cells. Cells of Sertolli had pyknotic nuclei with several nucleoli. The spermatocytes and spermatids at different stages of differentiation were adjoined on lateral surfaces of the bay-like recess of Sertolli cells. Mature spermatozoa were in the lumen of the tubules tails forward. Sertolli cells fully perform all of the functions that are inherent in interstitial endocrinocytes: produce testosterone, substances that contribute to its formation. They regulated reducing of production of follicle stimulating hormone so.

**Key words:** tincture of Echinacea purpurea, rat, testicle, convoluted seminiferous tubules.

*Рецензент — проф. Білаш С. М.*

*Стаття надійшла 27.07.2018 року*