

**Abstract.** Functional characteristics of organs of the dentoalveolar system are closely interconnected and determined by age of patient, psychosomatic state, degree of workout masticatory muscles and periodontium, the state of reflex regulation of muscular effort by periodontal baroreceptors and the mucous membrane of the prosthetic area, anatomical features, in cases of use of removable dentures – degree of their fixation and stabilization on the prosthetic area. In orthopedic dentistry, the term “chewing pressure” is used to evaluate the dentoalveolar system, which means the force that occurs in the case of reducing the masticatory muscles for biting and chewing food and acting on different parts of the dental arc. In prosthetic dentistry clinic we use a number of materials and activities aimed at improving the functional efficiency of removable dentures. One of them is considered to be methods of improving the fixation and stabilization of removable dentures using adhesive (stabilizing) materials.

*Purpose of the investigation* is to compare the assessment of the force of chewing pressure of patients with orthopedic treatment with complete removable dentures, depending of adhesive material.

*Methods.* To compare the evaluation of the strength of the chewing pressure of patients with the use of adhesive materials to improve the quality of fixation of removable dentures and chewable efficacy, as well as to reduce the period of adaptation of clinical use of dentures, stabilizing materials «Stomafix 1» (dimethyl-carbadecyloxymethyl-AMDC adhesive material) and «Korega» (adhesive material based on carboxy-peptidase – AMKP). Measurement of indicators of chewing pressure was carried out with the help of computer neurophysiological diagnostic system “M-TEST”.

*Results.* The comparative characteristic of the changes in chewing pressure among patients with edentulous jaw, which orthopedic treatment was performed using stabilizing material AMDK (1n1P = 10, the first group) and AMKP (1n1U = 11, second group) showed that in general, in all sections of the prosthetic areas in the first In the group of patients, the increase in chewing pressure was significantly ( $t = 2.09$ ;  $p < 0.050$ ) higher and, accordingly, was  $(16.9 \pm 1.6)\%$  and  $(12.0 \pm 1.7)\%$ . An analysis of changes in chewing pressure among patients in the first and second groups with edentulous upper jaw showed that in all zones of prosthetic areas in the first group of patients, the increase in chewing pressure was significantly higher ( $t = 3.45$ ;  $p < 0.001$ ) and, accordingly, was  $(17.2 \pm 0.5)\%$  and  $(10.1 \pm 2.0)\%$ . Thus, irrespective of the clinical variants of the edentulous jaws, the generalized increase in chewing pressure with the use of stabilizing material AMDK is significantly higher ( $t = 2.1$ ;  $p < 0.050$ ) and is  $(16.6 \pm 1.5)\%$ , whereas in case of use of the material AMCC –  $(11,4 \pm 2,0)\%$ .

*Conclusion.* Under the influence of orthopedic treatment of patients with various variants and types of adentia, a redistribution of chewing pressure is observed, its expressiveness depends on the types of toothless jaws and classes of mucous membranes of prosthetic lids. Namely, the increase in chewing pressure in the anterior sections of the prosthetic area was oscillating and its absolute values were the largest in patients with edentulous upper jaw. The effectiveness of orthopedic treatment of patients with complete removable dentures with different types and variants of edentulous jaws was characterized, as well as increased chewing pressure in the left lateral portions. To improve the fixation and stabilization of removable dentures, it is advisable to recommend the use of adhesive (stabilizing) materials, which reduce pain sensations in the time of adaptation, reduce the period of adaptation, and also shown in cases of thinning of the mucous membrane, atrophy, narrow and thin alveolar processes, after surgical interventions within the framework of the dental series, is recommended for patients who are first time used.

**Key words:** chewing pressure, adhesive material, complete removable plastic prostheses, fixation, stabilization, edentulous jaws.

*Рецензент – проф. Ткаченко І. М.  
Стаття надійшла 25.09.2018 року*

DOI 10.29254/2077-4214-2018-4-2-147-340-343

УДК 616-003.93+616.314.-089+616.314.17-008.1

*Рожко М. М., Пантус А. В., Ярмошук І. Р., Козут В. Л.*

## ОСОБЛИВОСТІ ПОРУШЕННЯ МІНЕРАЛЬНОЇ ЩІЛЬНОСТІ КІСТКОВОЇ ТКАНИНИ У ХВОРИХ НА ГЕНЕРАЛІЗОВАНИЙ ПАРОДОНТИТ З ОСТЕОПЕНІЄЮ

ДВНЗ «Івано-Франківський національний медичний університет» (м. Івано-Франківськ)

zlatoslava2@ukr.net

**Зв'язок публікації з плановими науково-дослідними роботами.** Стаття є фрагментом НДР «Комплексна оцінка та оптимізація методів прогнозування, діагностики та лікування стоматологічних захворювань у населення різних вікових груп», № державної реєстрації 0114U001788.

**Вступ.** Генералізований пародонтит – поширене захворювання, частота якого збільшується з віком і характеризується запальними й резорбційно-деструктивними процесами у тканинах пародонта хворого. Серед численних факторів, що призводять до виникнення генералізованого пародонтиту є остеопенія і остеопороз кісткової тканини щелеп [1,2]. Вивчення взаємозв'язку між метаболічними пору-

шеннями кісткової системи та захворюваннями пародонта є важливим для визначення ролі системних чинників регулювання кісткового метаболізму та обґрунтування фармакологічної корекції дистрофічно-деструктивних процесів у кістковій тканині [3]. Кісткова тканина щелеп виконує опорну функцію тканин пародонта і водночас як складова частина кісткової системи організму є резервним депо мінералів [4]. Хірургічні методи лікування є невід'ємною частиною комплексного лікування генералізованого пародонтиту. Оперативне лікування захворювань пародонта є найбільш ефективним методом отримання стабільних позитивних результатів [5-7].

Хірургічне лікування при захворюваннях пародонту, все ж таки не створює достатніх умов для ліквідації патологічного процесу в кісткових структурах щелепових кісток, бо не враховується мінеральна щільність скелету та особливості метаболізму кісткової тканини у людей різного віку та статі [8-9]. Численними дослідженнями підтверджуються переваги методик хірургічного лікування із застосуванням остеопластичних матеріалів для стимуляції процесів репарації тканин пародонта [10-11].

**Мета дослідження** – підвищення ефективності хірургічного лікування хворих на генералізований пародонтит з остеопенією.

**Об'єкт і методи дослідження.** Під час дослідження нами було обстежено та проведено клінічне спостереження у 96 пацієнтів віком від 31 до 69 років. У дослідження не включали хворих на соматичні захворювання у стадії декомпенсації, злякисні новотвори, декомпенсовані форми цукрового діабету, інфекційні захворювання.

Для оцінки динаміки захворювання проводили визначення структурно-функціонального стану кісткової тканини за допомогою маркерів метаболізму кісткової тканини. Одним з маркерів кісткового формування є остеокальцин. Для кількісного визначення остеокальцину в сироватці крові застосовували імуноферментний тест Nordic Bioscience Diagnostics A/S N-MID Osteocalcin ELISA (Данія), референтні показники для якого становлять у чоловіків 9,6-40,8 нг/мл, для жінок в менопаузі – 8,4-33,9 нг/мл, для жінок в пост менопаузі – 9,5-48,3 нг/мл. Специфічним і високочутливим маркером резорбції є дезоксипіридинолін. Рівень дезоксипіридиноліну в сечі визначали імуноферментним методом із застосуванням набору DPD EIA KIT (США), референтні показники складають для жінок (25-44 років) 3,0-7,4 н/моль, для чоловіків (25-55 років) – 2,3-5,4 н/моль.

Для оцінки динаміки захворювання та ефективності лікування проводили визначення структурно-функціонального стану кісткової тканини за допомогою комп'ютерного аналізу щільності кісткової тканини. Характер щільності кісткової тканини оцінювався по цифровій методиці псевдоколірності в програмному забезпеченні SimPlantPro 11.04. Кожному діапазону щільності кісткової тканини присвоювався свій колір. Так, кісткова тканина найбільша по щільності та зуби маркірувалися червоним кольором, а найменша по щільності – жовтим кольором. У діапазоні між ними, в порядку зростання, кісткова тканина по щільності маркірувалася від зеленого до синього кольорів.

При проведенні статистичної обробки отриманих результатів усі необхідні розрахунки виконували методом варіаційної статистики з використанням прикладного пакету комп'ютерної програми медико-статистичних обчислень STATISTICA.

**Результати дослідження та їх обговорення.** Проведений аналіз біохімічних досліджень у хворих на генералізований пародонтит з остеопенією від 31 до 69 років, в порівнянні з нормою, показав різницю в показниках щільності кісткової тканини. У нормі рівень остеокальцину складав  $30,48 \pm 0,74$  нг/мл, дезоксипіридиноліну –  $3,38 \pm 0,13$  н/моль. У хворих на генералізований пародонтит з остеопенією рівень

остеокальцину складав  $18,84 \pm 0,8$  нг/мл, а дезоксипіридиноліну –  $6,32 \pm 0,34$  н/моль.

Проведений аналіз щільності кісткової тканини у хворих на генералізований пародонтит з остеопенією від 31 до 69 років, в порівнянні з нормою, показав різницю в показниках щільності кісткової тканини альвеолярного відростка верхньої щелепи та альвеолярної частини нижньої щелепи. Безпосередньо в зоні альвеолярного відростка верхньої щелепи, в порівнянні з нормою, спостерігалось зниження щільності кісткової тканини. Відмічалася нерівномірність розподілу щільності кісткової тканини, а саме в медіальних відділах паростка щільність кісткової тканини

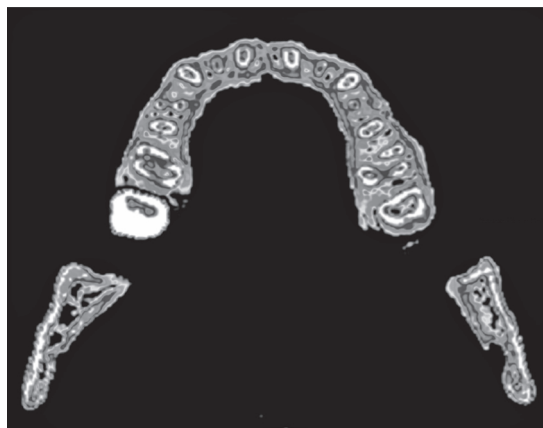


Рис. 1. Пацієнт У, 48 років, із (фото, аксіальний зріз гілок нижньої та альвеолярного відростка верхньої щелепи).

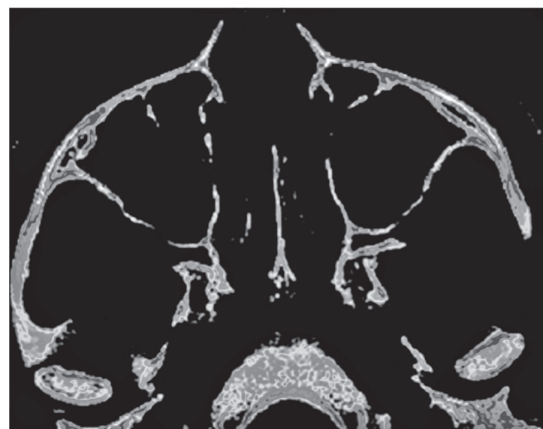


Рис. 2. Пацієнт В., 57 років (фото, аксіальний зріз виличних кісток та верхньої щелепи).

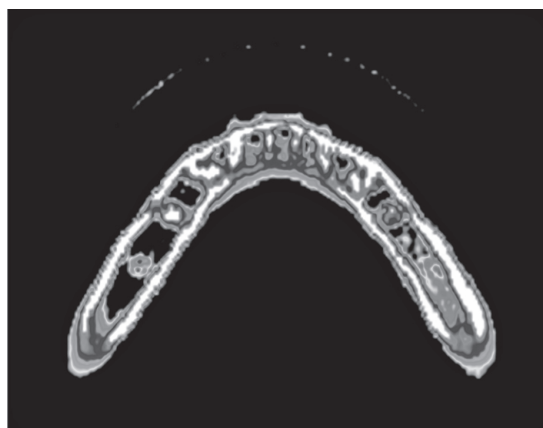


Рис. 3. Пацієнт П., 39 років, із (фото, аксіальний зріз альвеолярної частини та тіла нижньої щелепи).

була дещо меншою  $617,74 \pm 4,619$  од. Н., в порівнянні із нормою  $785,57 \pm 5,494$  од. Н. У дистальних відділах відбувалось зниження мінеральної щільності кістки до  $625,32 \pm 6,636$  од. Н. у нормі та  $386,75 \pm 1,553$  од. Н. у хворих на генералізований пародонтит з остеопенією (рис. 1).

Суттєвих змін щільності кісткової тканини в піднебінних відростках верхньої щелепи у хворих на генералізований пародонтит з остеопенією, в порівнянні з нормою, не відбулось. Щільність тут становила  $1161,96 \pm 1,130$  од. Н. у медіальних відділах та до  $1228,40 \pm 2,441$  од. Н. у дистальних. Не відбулось і суттєвих змін у ділянці тіла верхньої щелепи до  $799,75 \pm 7,997$  од. Н. та виличних кісток  $1161,51 \pm 2,288$  од. Н. (рис. 2).

Аналіз показників щільності кісткової тканини у хворих на генералізований пародонтит з остеопенією нижньої щелепи не показав суттєвих змін, у порівнянні з нормою показників щільності кісткової тканини кортикального шару гілки нижньої щелепи. Так, показники щільності кісткової тканини зовнішнього та внутрішнього кортикального шару гілки щелепи становили  $1413,73 \pm 10,078$  од. Н. Показник щільності кістки зовнішнього кортикального шару тіла нижньої щелепи становив  $1422 \pm 8,407$  од. Н., показник щільності внутрішнього кортикального шару складав  $1161,31 \pm 2,17$  од. Н. Суттєві зміни, в порівнянні з нормою, відбулись у ділянці альвеолярної частини

нижньої щелепи та губчастої речовини підборідкової ділянки та тіла нижньої щелепи. Найбільш щільніша ділянка підборіддя. Показники щільності даної зони, в порівнянні з нормою  $798,35 \pm 4,455$  од. Н., дещо знижені  $513,34 \pm 5,213$  од. Н. Найбільші зміни відбулись у ділянці тіла нижньої щелепи. Так, у порівнянні з нормою  $381,55 \pm 0,829$  од. Н., відбулось суттєве зниження щільності кістки до  $186,71 \pm 1,553$  од. Н. (рис. 3).

**Висновки.** Таким чином, стан мінералізації кісткової тканини вказував на характерний для даного вікового періоду розвиток жувального апарату, що напряму пов'язано зі зміцненням його кісткової тканини. З іншої сторони, деякий спад мінеральної щільності в ділянці альвеолярного відростка верхньої щелепи, альвеолярної частини, губчастої речовини підборіддя та тіла нижньої щелепи обумовлений характерними для патології пародонта змінами кісткової тканини в поєднанні із порушенням загально-соматичного статусу, а саме наявності остеопенічного процесу як додаткового усугубляючого фактора, що призвів до втрати кісткової маси в даних ділянках.

**Перспективи подальших досліджень.** Враховуючи значну поширеність генералізованого пародонтиту у хворих з остеопенією, постає питання подальшого проведення діагностичних досліджень з метою підвищення ефективності хірургічного лікування таких хворих.

### Література

- Mazur IP, Leonenko PV. Primeneniye ibandronovoy kisloty v kompleksnom lechenii pri generalizovannom parodontite v stadii obostreniya. Ukr. med. chasopis. 2013;1(93):65-73. [in Russian].
- Borysenko AV. Biokhimichne obgruntuvannya kompleksnoho likuvannya heneralizovanoho parodontytu naukovtsyamy kafedry terapevtychnoyi stomatolohiyi Natsional'noho medychnoho universytetu im. O.O. Bohomol'tsya. Stomatolohyya: ot nauky k praktyke. 2014;1:12-20. [in Ukrainian].
- Humenyuk MI, Mazur IP, Ilnat'yeva VI, Lynnyk MI, Kharchenko-Sevryukova HS. Patolohichni protsesy parodontu u khvorykh na khronichne obstruktyvne zakhoryuvannya lehen'. Astma ta alerhiya. 2013;3:28-34. [in Ukrainian].
- Batih VM, Ostafiychuk MO, Prodanchuk AI. Patolohiya tkanyin parodonta pry systemnomu osteoporozii. Bukovyns'kyy medychnyy visnyk. 2013;3(67):90-3. [in Ukrainian].
- Stomatov AV. Effektivnost' ispol'zovaniya autogennogo trombotsitarnogo gelya v sochetanii s vnutrikostnym vvedenim natriya gipokhlorita pri khirurgicheskoy lechenii bol'nykh khronicheskim parodontitom [avtoreferat]. Volgograd: 2012. 30 s. [in Russian].
- Neorhiyev TD. Osoblyvosti khirurhichnoho likuvannya heneralizovanoho parodontytu v osib zi znyzhennyam mineral'noyi shchil'nosti kistkovoyi tkanyiny [avtoreferat]. Odesa: 2005. 32 s. [in Ukrainian].
- Yarynich-Buchyns'ka NP, Yuhov VK, Skrypnikov PM. Rezul'taty renthenolohichnoho doslidzhennya khvorykh na heneralizovanyy parodontyt pislya khirurhichnoho likuvannya. Novyny stomatolohiyi. 2007;3:41-4. [in Ukrainian].
- Mazur IP, Stupnyts'ka OM. Vikovi osoblyvosti strukturno-funktsional'noho stanu tkanyin parodonta ta kistkovoyi tkanyiny u zhinok. Zdorov'e zhenshchyny. 2012;9(75):143-50. [in Ukrainian].
- Lehouck A, Boonen S, Decramer M, Janssens W. COPD, bone metabolism and osteoporosis. Chest. 2011;139:648-57.
- Silva DR, Coelho AC, Dumke A, Valentini JD, de Nunes JN, Stefani CL, et al. Osteoporosis Prevalence and Associated Factors in Patients With COPD: a Cross-Sectional STUDY. Respiratory Care. 2011;56:961-8.
- Graat-Verboon L, Martijn A. Spruit, Ben EEM van den Borne, Frank WJM Smeenk, Emiel FM Wouters. Whole-body versus local DXA-scan for the diagnosis of osteoporosis in COPD patients. J. of Osteoporosis. 2012;2010:640-878.

### ОСОБЛИВОСТІ ПОРУШЕННЯ МІНЕРАЛЬНОЇ ЩІЛЬНОСТІ КІСТКОВОЇ ТКАНИНИ У ХВОРИХ НА ГЕНЕРАЛІЗОВАНИЙ ПАРОДОНТИТ З ОСТЕОПЕНІЄЮ

Рожко М. М., Пантус А. В., Ярмошук І. Р., Когут В. Л.

**Резюме.** Проблема хірургічного лікування хворих на генералізований пародонтит з остеопенією є особливо актуальною. Вивчення взаємозв'язку між метаболічними порушеннями кісткової системи та захворюваннями пародонта є важливим для визначення ролі системних чинників регулювання кісткового метаболізму та обґрунтування фармакологічної корекції дистрофічно-деструктивних процесів у кістковій тканині. Метою дослідження є підвищення ефективності хірургічного лікування хворих на генералізований пародонтит з остеопенією.

Проведено клінічне спостереження у 96 пацієнтів від 31 до 69 років. Для оцінки динаміки захворювання проводили визначення структурно-функціонального стану кісткової тканини за допомогою маркерів метаболізму кісткової тканини та по цифровій методиці псевдоколірності в програмному забезпеченні SimPlantPro 11.04. Отримані результати доводять, що деякий спад мінеральної щільності кісткової тканини щелепи обумовлений характерними для патології пародонта змінами кісткової тканини в поєднанні із порушенням за-

гально-соматичного статусу, а саме наявності остеопенічного процесу як додаткового усугубляючого фактора, що призвів до втрати кісткової маси в даних ділянках.

**Ключові слова:** генералізований пародонтит, остеопенія, мінеральна щільність кісткової тканини.

### ОСОБЕННОСТИ НАРУШЕНИЯ МИНЕРАЛЬНОЙ ПЛОТНОСТИ КОСТНОЙ ТКАНИ У БОЛЬНЫХ ГЕНЕРАЛИЗОВАННЫМ ПАРОДОНТИТОМ С ОСТЕОПЕНИЕЙ

**Рожко Н. М., Пантус А. В., Ярмошук И. Р., Когут В. Л.**

**Резюме.** Проблема хирургического лечения больных генерализованным пародонтитом с остеопенией особенно актуальна. Изучение взаимосвязи между метаболическими нарушениями костной системы и заболеваниями пародонта является важным для определения роли системных факторов регулирования костного метаболизма и обоснование фармакологической коррекции дистрофически-деструктивных процессов в костной ткани. Целью исследования является повышение эффективности хирургического лечения больных генерализованным пародонтитом с остеопенией.

Проведено клиническое наблюдение у 96 пациентов в возрасте от 31 до 69 лет. Для оценки динамики заболевания проводили определение структурно-функционального состояния костной ткани с помощью маркеров метаболизма костной ткани и по цифровой методике псевдоцветного изображения в программном обеспечении SimPlantPro 11.04. Полученные результаты показывают, что некоторый спад минеральной плотности костной ткани челюсти обусловлен характерными для патологии пародонта изменениями костной ткани в сочетании с нарушением соматического статуса, а именно наличия остеопенического процесса в качестве дополнительного усугубляющего фактора, приводящего к потере костной массы в данных участках.

**Ключевые слова:** генерализованный пародонтит, остеопения, минеральная плотность костной ткани.

### PECULIARITIES OF VIOLATION OF MINERAL DENSITY OF BONE TISSUE IN PATIENTS WITH GENERALIZED PERIODONTITIS WITH OSTEOPENIA

**Rozhko M. M., Pantus A. V., Yarmoshuk I. R., Kogut V. L.**

**Abstract.** Periodontal tissues disease is one of the most topical issues of modern dentistry. Generalized periodontitis among the population of Ukraine is the problem of modern medicine due to nearly 100% prevalence and constantly increasing affection of young people. The interrelation between structural and functional condition of periodontal tissues and the skeletal system in people of all ages and sexes in different regions of Ukraine has been established. Jaw bony tissue performs supporting function of periodontal tissues. As part of the skeletal system of the body it is also a reserve repository of minerals. Surgical treatment is an integral part of generalized periodontitis comprehensive treatment. Surgical treatment of periodontal disease is the most effective method of obtaining stable positive results.

Today, many researchers have noted the important role of jaw bony tissue changes in generalized periodontitis pathogenesis. However, it should be noted that osteotropic drugs aimed at reparative osseogenesis processes activation are insufficiently used for generalized periodontitis treatment. Numerous studies have confirmed the benefits of surgical treatment using osteoplastic material to stimulate repair processes of periodontal tissues.

The objective of the research was to improve the effectiveness of surgical treatment of patients with generalized periodontitis and osteopenia.

Clinical observation was performed in 96 patients from 31 to 69 years old. To assess the dynamics of the disease, the determination of the structural and functional status of bone tissue was performed using markers of bone metabolism and by the digital pseudo-documentary technique in SimPlant Pro 11.04 software. During the statistical analysis of the results all the calculations were performed according to variation statistics method with the use of STATISTICA-8, the application package of computer program of medical and statistical calculations. The data were given as the mean  $\pm$  standard deviation (Mean  $\pm$  SD). Comparison of the results was performed using Student's t-test, the difference was considered reliable at  $p < 0.05$ .

Normally, the osteocalcin level was  $30.48 \pm 0.74$  ng/ml, deoxypyridinoline was  $3.38 \pm 0.13$  n/mol. In patients with generalized periodontitis with osteopeny, the osteocalcin level was  $18.84 \pm 0.8$  ng/ml, and deoxypyridinoline was  $6.32 \pm 0.34$  n/mol. Significant changes in the density of bone tissue in the palatine processes of the anterior jaw in patients with generalized periodontitis with osteopenia, as compared to normal, did not occur. The density here was  $1161,96 \pm 1,130$  units. N. in the medial departments and up to  $1228,40 \pm 2,441$  units. N. in distal. There were no significant changes in the area of the upper jaw to  $799.75 \pm 7.997$  units. N. and bone marrow  $1161.51 \pm 2.288$  units. N.

The obtained results prove that some decline of mineral density of jaw bone tissue is due to changes in bone tissue characteristic of paradont pathology in combination with violation of general-somatic status, namely the presence of an osteopenic process as an additional aggravating factor, which led to the loss of bone mass in these areas.

**Key words:** generalized periodontitis, osteopenia, swollen bone density.

*Рецензент – проф. Аветиков Д. С.*

*Статья надійшла 31.10.2018 року*