

ASSESSMENT OF PSYCHOLOGICAL ADAPTATION LEVEL IN HIV INFECTED WITH NON-PSYCHOTIC MENTAL DISORDERS

Spirina I. D., Fauzy E. S., Gnenna O. M., Kovalenko T. U., Shirokov O. V.

Abstract. There was revealed a lack of research on mechanisms for the formation of behavioural abnormalities in HIV-infected people after the preliminary survey of scientific literature.

The purpose of the study. Assessment of the level of psychological adaptation in HIV infected with non-psychotic mental disorders, depending on the presence of self-destructive (auto-aggressive) behaviour.

The object and methods of research. The comprehensive clinical and psychodiagnostic survey of 43 HIV-infected patients with non-psychotic mental disorders was conducted, which included analysis of primary medical documentation, clinical and diagnostic interview, M. Luscher's "Color Test" (eight-color version), Montreal Cognitive Assessment (MoCA) and the methodology of psychological diagnostics of types of attitude to the disease (TAD). The examined patients were divided into 2 groups of observation, depending on the presence/absence of self-destructive (auto-aggressive) behaviour.

The statistical processing of the results was carried out using the STATISTICA 6.1 software (StatSoftInc., Serial No. AGAR909E415822FA) using the corresponding tasks of the descriptive and analytical biostatistics methods.

Results and discussion. The age of the examined patients ranged from 21 to 58 years and amounted to an average of 38.53 (8.10) years – M (SD). Among the examined patients, infected males (62.79%) with secondary education (48.84%), unemployed (69.77%), and single (69.77%) heterosexual orientation (83.72%) prevailed. The duration of HIV infection in them ranged from 1 month to 20 years and amounted to an average of 4.0 (0.5, 7.0) years – Me (25%, 75%).

The leading place in people without symptoms of self-destructive behaviour is asteno-depressive disorder, in patients with autoaggression is anxiety-depressive disorder (29.41% and 19.23% respectively, $p < 0.05$).

Cognitive impairment (less than 26 points for MoCA) was detected in 34 patients (79.07%). The choice of purple color was in the first place along with the main colors at 20.93% when the Lusher test was the total deviation from the autogenous norm of color selection was observed in almost half of the cases of HIV infected patients.

Types of relations with the disease characterized by violations of personal and psychosocial adaptation were 58.14% (the main type of response – sensitively ergotaptic) with the predominance of interpersonal maladaptation over intrapsychiatric.

Conclusion. In spite of a certain proportion of HIV-infected persons adapted to the disease, in most patients there is an interpersonal and, to a lesser extent, intrapsychiatric disadaptation. The examined patients react to the disease mainly by the sensitively ergopathic type. In general, those infected with HIV who have a self-destructive behaviour have discovered a greater degree of adaptation disorders compared to the group without auto-aggressive behaviour.

Key words: HIV infected, non-psychotic mental disorders, psychological adaptation, Luscher test.

Рецензент – проф. Скрипников П. М.

Статья найдшла 23.12.2018 року

DOI 10.29254/2077-4214-2019-1-1-148-173-177

УДК 617.747-007.58

Султанова М. М.

ОСОБЕННОСТИ ТЕЧЕНИЯ И РАЗРЕШЕНИЯ ПОСТТРАВМАТИЧЕСКИХ ЭНДОФТАЛЬМИТОВ У ДЕТЕЙ

**Азербайджанский Государственный Институт Усовершенствования Врачей
имени А. Алиева (г. Баку, Азербайджан)**

nauchnayastatya@yandex.ru

Вступление. Повреждения органа зрения у детей продолжают оставаться одной из основных причин приобретенной слепоты и слабовидения. По данным различных авторов, по причине травмы теряют зрение от 10 до 20 % пациентов в возрасте до 15 лет [1]. Несмотря на то, что в нашем веке огромную помощь в борьбе с различными заболеваниями оказывают антибактериальные препараты, внутриглазная инфекция продолжает оставаться одним из самых грозных осложнений, как после травмы, так и после различных хирургических вмешательств [2,3,4]. Основную роль играет отсутствие сосудов в стекловидном теле, что затрудняет поступление антибиотиков в стекловидное тело. Также, не малое значение играют мутации микроорганизмов, которые приводят к невосприимчивости к лекарственным препаратам [5,6,7]. Как указано в литературе, эндофталмиты, как осложнение повреждений органа зрения, раз-

виваются довольно часто. В ряде случаев, не смотря на все старания врачей, остановить инфекционный процесс является не возможным. Развивается эндофталмит, панофталмит [8]. В таких случаях приходится удалять глазное яблоко, что является дополнительной травмой для психики юного пациента и его родителей [9].

В данной работе мы хотели бы поделиться своим алгоритмом действия при посттравматических эндофталмитах у пациентов детского возраста, а также привести результаты, полученные нами в клинике.

Цель работы: проанализировать алгоритм лечения травмы глаза, осложненной эндофталмитом, у детей.

Объект и методы исследований. Нами изучены истории болезни 15 пациентов, возраст которых колебался от 10 дней до 15 лет. Родители пострадав-

ших обратились по поводу травмы органа зрения на кафедру глазных болезней Азербайджанского государственного института усовершенствования врачей им. А. Алиева, а также в детское отделение Национального офтальмологического центра им. академика Зарифы Алиевой. Время наблюдения составило 2007-2016 годы. В течение первых суток после получения травмы было зафиксировано 2 поступления, что составило всего лишь 13% случаев. 13 пациентов (87%) обратились на 2–8 сутки после инцидента.

В 2 случаях мы наблюдали инородное тело в полости глаза: в одном случае шляпка гвоздя, в другом обломок ветки. Металлическое инородное тело было найдено при рентгеноскопии, ветка дерева была обнаружена при биомикроскопии. Точная локализация инородного тела была выявлена в ходе ультразвукового исследования. В обоих случаях инородное тело было удалено в ходе первичной хирургической обработки.

При поступлении всем пациентам были проведены стандартные обследования (визометрия, офтальмоскопия, биомикроскопия, тонометрия, ультразвуковое исследование, рентгенография), а также лабораторные исследования (общий анализ крови, общий анализ мочи, кровь на RW, сахар, гепатиты В, С, СПИД). При необходимости производились компьютерная томография, магнитно – резонансная томография. Во всех случаях пациентам была проведена первичная хирургическая обработка раны сразу после поступления в стационар. Хирургическое вмешательство начинали тщательным осмотром раны, удалением инородных тел и загрязнений, эвакуацией нежизнеспособных поврежденных тканей. Далее производился забор материала для лабораторных исследований – содержимое передней камеры или стекловидное тело. Рана ушивалась по правилам восстановления целостности поврежденного органа зрения, с максимальным сохранением анатомических структур и тканей. Передняя камера промывалась, вводился антибиотик. Интравитреально вводился ванкомицин 1,0 мг в 0,1 мл и цефтазидим 1,0 мг в 0,1 мл.

После хирургического вмешательства назначалось внутривенное введение антибиотиков по переносимости от 6 до 10 дней в возрастной дозировке, местно – закапывания антибиотиков широкого спектра действия (цефазолин или ванкомицин в комбинации с тобрамицином), циклоплегика. Парабюльбарно применяли гентамицин либо цефтриаксон. При необходимости пациента консультировали у педиатра, отоларинголога или инфекциониста. Дальнейшие действия зависели от состояния глаза: при нарастании симптомов эндофтальмита через 48 часов производилась повторное введение антибиотика интравитреально, в ряде случаев процедуру повторяли еще через день. Консервативную терапию продолжали в случае наблюдения положительной динамики. Если наблюдалось исчезновение рефлекса с глазного дна, назначали витректомию с целью удаления инфицированного стекловидного тела.

Результаты исследований и их обсуждение. Результаты исследования оценивались по состоянию органа зрения на момент выписки, через месяц и через 6 месяцев после поступления в стационар.

Основное значение уделяли сохранению глаза и его зрительных функций.

За период с 2007-2016 годы на лечении в стационаре находилось 15 детей в возрасте от 10 дней до 15 лет с диагнозом эндофтальмит. В 14 случаях (93%) процесс развился после травмы глаза. В одном случае (7%) точную причину возникновения эндофтальмита определить не удалось. Причины травмы органа зрения во всех случаях были различны, хотя наблюдалась некоторая закономерность развития гнойного процесса именно после относительно небольших повреждений. В нашей практике мы ни разу не встретили случая эндофтальмита после обширных резаных или рваных ран, травм, нанесенных взрывчатыми веществами. Связь посттравматического эндофтальмита и вида травмы отображена на диаграмме (рис. 1).

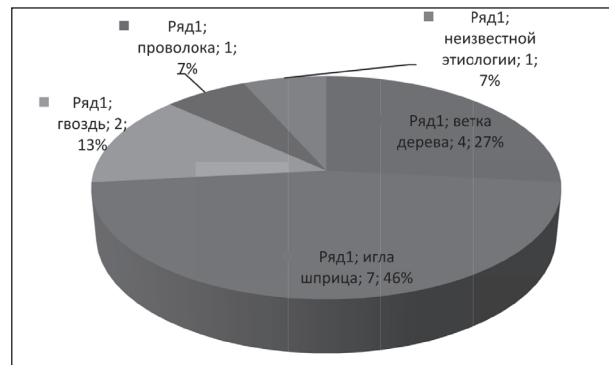


Рис. 1. Частота возникновения посттравматического эндофтальмита в зависимости от вида травмы.

Как представлено на диаграмме, наиболее часто инфицирование развивается после повреждений, нанесенных иглой от шприца (46% наблюдений – 7 случаев). Дети, оставшись без присмотра родителей, играют с одноразовыми шприцами, в ряде случаев в руки малышей попадают старые шприцы, которые хранятся дома и давно не используются. Рана, нанесенная иглой, как правило, остается незамеченной для родителей. Ребенок либо скрывает факт повреждения, опасаясь наказания, либо просто не может об этом сказать. Через несколько дней появляется отек век, покраснение, хемоз, смешанная инъекция конъюнктивы, отек роговицы, падает зрение. Пациент попадает к офтальмологу уже с преципитатами на эндотелии роговицы, гипопионом, воспалением в стекловидном теле, иногда – с инфильтратами на сетчатке. У пациента отмечается сильная боль. На роговице чаще всего можно обнаружить точечное помутнение на месте проникающего ранения и помутнение хрусталика. В том случае, если игла проникла через склеру, обнаруживается уплотнение и васкуляризация склеры и эписклеры, что в другой ситуации можно принять за склерит и эписклерит.

Второе место по частоте развития эндофтальмитов в нашем исследовании явилась ветка дерева (4 случая, 27%). Данный вид травмы чаще других встречается среди причин повреждения глаза у детей, в ряде случаев наблюдается осложнение в виде инфекционного воспаления. По данным литературы, часто при данном виде травмы наблюдается грибковое поражение глаза, однако диагностическое исследование стекловидного тела во всех наших

случаях выявило не грибковое, а бактериальное инфицирование. Тем не менее, до получения результатов исследований мы назначали пациентам также и противогрибковые препараты в каплях и капсулах.

У двух пациентов (13%) эндофтальмит развился после травмы, полученной в результате попадания в глаз гвоздя. В первом случае шляпка гвоздя, отскочив от молотка, попала в глаз ребенка. Металлическое инородное тело, обнаруженное в стекловидном теле, было удалено во время первичной хирургической обработки раны. В другом случае инородного тела обнаружено не было, рана была обработана по стандартной для данного случая методике. В обоих наблюдениях были получены удовлетворительные терапевтические результаты с сохранением глаза как органа.

У одного ребенка (7%) повреждение было нанесено проволокой от детской игрушки, родители привезли ребенка в клинику через 3 дня после полученной травмы. Еще в одном случае этиологию развившегося эндофтальмита установить не удалось. Анамнез пациента позволяет предположить травму глазного яблока во время операции кесарево сечение, которая не была вовремя диагностирована.

Результаты проведенного лечения были изучены в ходе данного исследования и представлены на диаграмме (рис. 2).

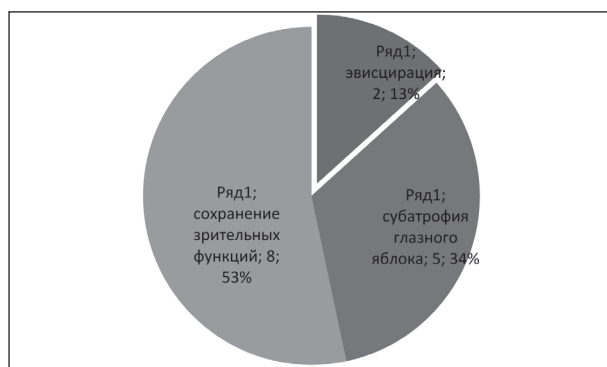

Рис. 2. Результаты лечения посттравматических эндофтальмитов.

В общей сложности, из 15 пациентов с эндофтальмитом, получавших лечение в стационаре, в 8 случаях (54%) глаз был сохранен, зрительные функции были восстановлены, при этом у 3 пациентов (20%) острота зрения поднялась до 1,0. У 5 детей (33%) глаз был сохранен как орган, однако в результате фиброобразования тканей глаза зрительные функции были потеряны. В 2 случаях (13%) процесс закончился потерей глазного яблока. Необходимо отметить, что раннее обращение в специализированный стационар позволяет добиться хорошего терапевтического результата. Однако не всегда офтальмохирург может получить подобный результат при лечении эндофтальмитов. Поздняя обращаемость, слабая восприимчивость к терапии обуславливает не очень радужные результаты в лечении данного осложнения травмы. Как уже было отмечено, эвисцирация глаза нами была произведена всего в 2 случаях (13%), когда инфекционный процесс остановить не удалось. В одном случае ранение было нанесено веткой дерева, во втором иглой от одноразового шприца. В обоих случаях отмечалась позднее обращение в

специализированный стационар, что отягощало ситуацию.

Далее мы хотели бы представить несколько клинических случаев из нашей практики.

Случай 1. Больная N, 8 лет. Обратились с жалобами на резкое снижение остроты зрения левого глаза и его покраснение. По словам матери, девочка 2 дня назад при игре получила травму левого глаза иглой одноразового шприца.

Объективно: Vis OD=1,0, Vis OS=0,09, коррекцию не дает. Внутриглазное давление в пределах нормы на обоих глазах. Правый глаз практически здоров. Левый глаз: веки отечны, конъюнктив резко гиперемирована, хемоз. Роговица отечна, парацентральное на 4 часах – место проникновения иглы. Передняя камера средней глубины, влага мутная, гипопион 3 мм. Зрачок округлый, в центре, на свет реакция отсутствует. Рефлекс с глазного дна слабый, мутно-белого цвета. Рентгеноскопически инородного тела в полости глаза не обнаружено. Ультразвуковое исследование демонстрирует наличие помутнений стекловидного тела, преимущественно в переднем отрезке. С диагнозом “Проникающее адаптированное ранение роговицы. Эндофтальмит” ребенок был госпитализирован в детское отделение Национального офтальмологического центра им. З. Алиевой. Была назначена антибиотикотерапия, произведена диагностическая пункция стекловидного тела. После второго интравитреального введения ванкомицина и цефтазидима наблюдалось клиническое улучшение, подтвержденное данными УЗИ. Внутривенное введение антибиотика продолжали 7 дней. Далее продолжали частое закапывание антибактериальных препаратов. При осмотре через месяц: Vis OD=1,0, Vis OS=0,7, б/к. ТпОУ=N. Роговица прозрачна, передняя камера средней глубины, влага чистая. Зрачок округлый, в центре, реакция на свет есть. В стекловидном теле отмечаются помутнения – фиброзная ткань после перенесенного эндофтальмита. Локализация помутнений в параоптической зоне позволяет получать достаточно высокое зрение. Далее пациенту было рекомендовано динамическое наблюдение и рассасывающая терапия. Через 2 месяца зрение левого глаза поднялось до 0,8.

Случай 2. Больной A., 12 лет. Обратились с жалобами на потерю зрения, покраснение и отек правого глаза. По словам отца пациента, неделю назад во время игры на улице в глаз ребенка попала ветка дерева. Первые дни наблюдалось лишь легкое покраснение глаза, однако на 4-5 сутки начало снижаться зрение. Появилось резкое покраснение правого глаза, отек век и конъюнктивы. Родители обратились в отделение офтальмологии в поликлинику по месту жительства, где рекомендовали срочно отвезти ребенка в Баку.

Объективно: Vis OD=0,01 б/к, Vis OS=1,0. ТпОУ=N. Левый глаз практически здоров. Правый глаз: веки резко отечны, конъюнктив гиперемирована. Роговица отечна, на 7 часах обнаруживается проникающее адаптированное ранение длинной приблизительно 2 мм. При надавливании на глазное яблоко наблюдается фильтрация из раны с опорожнением передней камеры. Последняя средней глубины, влага мутная, в области зрачка воспалительный экс-

судат, гіпопіон 5-6 мм. Зрачок узкий, неправильної форми, візуалізується погано, на світ реакції немає. Відзначається наявність синехій. Сірого дна рефлекс не отримується. Рентгеноскопичне дослідження не показало наявності інородного тіла. УЗІ-дослідження вказує на наявність помутнілого скловидного тіла. Поставлено діагноз "Проникаюче адаптивоване ранення роговиці. Ендодальміт". Антибіотикотерапія, антифунгальні препарати, діагностична пункція скловидного тіла, циклоплегічні препарати призначалися за звичайної схеми. Однак, після четвертого інтравітреального введення ванкомицину та цефтазидиму ознак стабілізації процесу не відзначалося. Дані УЗІ-дослідження відзначали наростання процесу, клінічною ознакою стали ознаки панодальміту. Екстренний консилиум прийняв рішення про евісцеріацію очного яблука.

Случай 3. В клініку привезли дитину в віці 10 днів. Дитина народилася шляхом кесарева розтину, з першої вагітності після екстракорпорального запліднення. Перший близнюк з близнюків. За словами матері, перші кілька днів дитина була нормальною, брала груди, очі були однаково. На 3 дні дитині зробили вакцинацію (назва вакцини мати не знає), після чого лівий очі почервоніли, з'явилася сльозотеча, дитина стала нерухомою, перестала їсти. Неонатолог призначив антибіотик для інстиляцій двічі на день. Однак симптоматика наростала. Родители звернулися до офтальмолога, який направив пацієнта до офтальмологічного центру з підозрою на ретинобластому лівого очі. Об'єктивно: Віз OD=реакція на світ активна, Віз OS=0 (ноль). ТпOD=N, ТпOS= пальпаторно гіпотонія. Правий очі практично здоровий. Лівий очі: повіки та кон'юнктива різко отечні, гіперемізовані. Роговиця отечна, волога передньої камери мутна, камери дрібні. Зрачок в центрі, спостерігаються кругові синехії, рефлекс з сірого дна – білий. На склері, на 12 годин від лимба локалізується перфораційна дірка, з якої спостерігаються гнійні виділе-

ння. Було поставлено діагноз "Ендодальміт лівого очі". Враховуючи вік пацієнта, а також наявність перфораційної дірки було прийнято рішення про проведення місцевої форсированої антибіотикотерапії. Застосовували інстиляції антибіотиків широкого спектра дії кожні 30 хвилин, парабюльбарні ін'єкції протягом 10 днів. Далі дитина була переведена на консервативне лікування краплями. Динамічне спостереження продемонструвало стабілізацію процесу, виділення з дірки припинилися, тканини фіброзувалися. В подальшому спостерігалася субатрофія очного яблука, однак очі як орган збережений.

Вивчення історій хвороби пацієнтів з травмою очі показує, що ендодальміт залишається стабільно важким станом, ускладнюючим травму очі. Незважаючи на широке застосування антибіотиків та своєчасне проведення діагностики, проведення рентгеноскопичного та ультразвукового дослідження, в ряді випадків збереження зору у даного контингенту хворих не вдається. Навіть найменше пошкодження (ранна ігою шприца) може спричинити це важке ускладнення, і, як наслідок, втрату очі. Задачею офтальмологів є максимальне збереження зорових функцій. В тому випадку, коли це неможливо, необхідно домогтися збереження очі як органу. Соціальна значущість цього велика, так як ми маємо справу з дітьми, для яких вибір професії та наступна адаптація в суспільстві.

Висновки. Адекватно призначене лікування та своєчасно та грамотно проведена первинна обробка рани дозволяють досягти максимальних хороших терапевтичних результатів.

Перспективи подальших досліджень. Планується розробка заходів по роз'яснювальній роботі з профілактики втрати очі та максимального збереження зорових функцій.

Література

1. Gundorova RA, Stepanov AV, Kurbanova NF. *Sovremennaya oftalmotravmatologiya*. М.: Meditsina; 2007. 256 s. [in Russian].
2. Todokoro D, Mochizuki K, Nishida T, Eguchi H, Miyamoto T, Hattori T, et al. Isolates and antibiotic susceptibilities of endogenous bacterial endophthalmitis: A retrospective multicenter study in Japan. *J Infect Chemother*. 2018 Feb 24. DOI: 10.1016/j.jiac.2018.01.019
3. Xu K, Chin EK, Bennett SR, Williams DF, Ryan EH, Dev S, et al. Endophthalmitis after Intravitreal Injection of Vascular Endothelial Growth Factor Inhibitors: Management and Visual Outcomes. *Ophthalmology*. 2018 Feb 21. DOI: 10.1016/j.ophtha.2018.01.022.
4. Tran KD, Yannuzzi NA, Si N, Patel NA, Miller D, Amescua G, et al. Clinical features, antimicrobial susceptibilities, and treatment outcomes of patients with culture positive endophthalmitis after penetrating keratoplasty. *Am J Ophthalmol Case Rep*. 2018 Jan 4;9:62-7. DOI: 10.1016/j.ajoc.2018.01.011.
5. Ahmed Y, Schimel AM, Pathengay A, Colyer MH, Flynn HW. Endophthalmitis following open-globe injuries. *Eye (Lond)*. 2012 February;26(2):212-7.
6. Chongde Long, Bingqian Liu, Chaochao Xu, Yuan Jing, Zhaohui Yuan, Xiaofeng Lin. Causative organisms of post-traumatic endophthalmitis: a 20-year retrospective study. *BMC Ophthalmol*. 2014 Mar 25;14:34.
7. Aderman CM, Chao DL, Obeid A, Schwartz DM, Bhisitkul RB, Chiu CS. Bilateral enterococcus faecalis endophthalmitis with multiple recurrences. *Retin Cases Brief Rep*. 2018 Feb 27. DOI: 10.1097/ICB.0722
8. Chon J, Kim M. Successful management of late-onset Streptococcus mitis endophthalmitis. *Ther Clin Risk Manag*. 2017 Oct 17;13:1439-42. DOI: 10.2147/TCRM.S149094
9. Thevi T, Abas AL. Role of intravitreal/intracameral antibiotics to prevent traumatic endophthalmitis – Meta-analysis. *Indian J Ophthalmol*. 2017 Oct;65(10):920-5. DOI: 10.4103/ijo.IJO_512_17

ОСОБЛИВОСТІ ПЕРЕБІГУ ТА ЛІКУВАННЯ ПОСТТРАВМАТИЧНИХ ЕНДОДАЛЬМІТІВ У ДІТЕЙ

Султанова М. М.

Резюме. Вивчено історії хвороби 15 пацієнтів у віці від 10 днів до 15 років за 2007-2016 роки. При надходженні пацієнтам проводилися стандартні обстеження, лабораторні дослідження. Всім пацієнтам була проведена первинна хірургічна обробка рани. Передня камера промивалася, вводився антибіотик. Інтраві-

трально вводився ванкомицин 1,0 мг в 0,1 мл і цефтазидим 1,0 мг в 0,1 мл. Призначалося внутрішньовенне введення антибіотиків по переносимості від 6 до 10 днів у віковому дозуванні, місцево і парабальбарно застосовували антибіотики широкого спектру дії, циклоплегіки. При наростанні симптомів енд офтальміту через 48 годин проводилося повторне введення антибіотика інтравітально. При позитивній динаміці консервативну терапію продовжували. При зникненні рефлексу з очного дна, призначали вітректомію.

Результати оцінювалися за станом ока на момент виписки, через 1 і 6 місяців після надходження. З 15 пацієнтів у 8 випадках (54%) око було збережено, зір відновлено, у 3 пацієнтів (20%) гострота зору піднялася до 1,0. У 5 дітей (33%) око було збережено як орган, проте зір було втрачено. У 2 випадках (13%) процес закінчився втратою очного яблука.

Адекватно призначене лікування і своєчасно та грамотно вироблена первинна обробка рани дозволяє досягти максимально хороших терапевтичних результатів.

Ключові слова: травма органу зору, енд офтальміт, діти.

ОСОБЕННОСТИ ТЕЧЕНИЯ И РАЗРЕШЕНИЯ ПОСТТРАВМАТИЧЕСКИХ ЭНДОФТАЛЬМИТОВ У ДЕТЕЙ

Султанова М. М.

Резюме. Изучены истории болезни 15 пациентов в возрасте от 10 дней до 15 лет за 2007-2016 годы. При поступлении пациентам проводились стандартные обследования, лабораторные исследования. Всем пациентам была проведена первичная хирургическая обработка раны. Передняя камера промывалась, вводился антибиотик. Интравитально вводился ванкомицин 1,0 мг в 0,1 мл и цефтазидим 1,0 мг в 0,1 мл. Назначалось внутривенное введение антибиотиков по переносимости от 6 до 10 дней в возрастной дозировке, местно и парабальбарно применяли антибиотики широкого спектра действия, циклоплегіки. При нарастании симптомов энд офтальміта через 48 часов производилась повторное введение антибиотика интравитально. При положительной динамике консервативную терапию продолжали. При исчезновении рефлекса с глазного дна, назначали витректомию.

Результаты оценивались по состоянию глаза на момент выписки, через 1 и 6 месяцев после поступления. Из 15 пациентов в 8 случаях (54%) глаз был сохранен, зрение восстановлено, у 3 пациентов (20%) острота зрения поднялась до 1,0. У 5 детей (33%) глаз был сохранен как орган, однако зрение было потеряно. В 2 случаях (13%) процесс закончился потерей глазного яблока.

Адекватно назначенное лечение и своевременно и грамотно произведенная первичная обработка раны позволяет достигнуть максимально хороших терапевтических результатов.

Ключевые слова: травма органа зрения, энд офтальміт, дети.

THE COURSE AND RESOLUTION OF POST-TRAUMATIC ENDOPTHALMITIS IN CHILDREN

Sultanova M. M.

Abstract. In this paper, we would like to share our algorithm of action in post-traumatic endophthalmitis in children, as well as the results obtained by us in the clinic.

Objective: to analyze the treatment of eye injury complicated by endophthalmitis in children.

Methods. The case histories of 15 patients aged 10 days to 15 years for 2007-2016 were studied. When patients were admitted, routine examinations and laboratory tests were carried out. All patients underwent primary surgical treatment of the wound. The anterior chamber was washed, an antibiotic was injected. Intravitreal was administered vancomycin 1.0 mg in 0.1 ml and ceftazidime 1.0 mg in 0.1 ml. was Administered intravenous antibiotics for portability from 6 to 10 days the dosage in the age, local and parabolbarно used broad-spectrum antibiotics, cycloplegic. With an increase of symptoms of endophthalmitis within 48 hours were made to re-introduction of antibiotic intravitreal. With positive dynamics, conservative therapy was continued. With the disappearance of the reflex from the fundus, prescribed vitrectomy.

Results. During the period from 2007-2016, 15 children aged 10 days to 15 years with a diagnosis of endophthalmitis were treated in the hospital. In 14 cases (93%) the process developed after an eye injury. In one case (7%) the exact cause of endophthalmitis could not be determined. The causes of injury to the organ of vision in all cases were different, although there was some pattern of development of the purulent process after a relatively small damage. In our practice, we have never seen a case of endophthalmitis after extensive cut or lacerated wounds, injuries caused by explosives. the most common infection develops after damage caused by a needle from a syringe (46% of observations – 7 cases). The second place in the incidence of endophthalmitis in our study was a tree branch (4 cases, 27%). This type of injury is more common among the causes of eye damage in children, in some cases there is a complication in the form of infectious inflammation. The results were evaluated by eye condition at the time of discharge, 1 and 6 months after admission. Of 15 patients in 8 cases (54%) eyes were preserved, vision was restored, in 3 patients (20%) visual acuity rose to 1.0. In 5 children (33%) the eye was preserved as an organ, but vision was lost. In 2 cases (13%) the process ended with the loss of the eyeball.

Summary. Assigned treatment adequately and competently and in due time produced the primary treatment of the wound allows you to achieve the best possible therapeutic results.

Key words: eye injury, endophthalmitis, children.

Рецензент – проф. Безкоровайна І. М.

Стаття надійшла 23.01.2019 року