groups: decompression (discectomy, microdiscectomy, laminectomy, hemilaminectomy, interlaminectomy and facetectomy), rigid stabilizing, dynamic stabilizing and decompression stabilizing interventions.

A big role in providing assistance to this category of patients has recently been played by such percutaneous procedures as epidural adhesiolysis, epidural steroid injections, percutaneous nucleotomy, Stryker disc decompression, laser discectomy, etc. However, there is no consensus regarding the indications for these procedures in middle-aged and older patients, and long-term results do not always satisfy patients.

The author proposes new techniques for the decortication of facet joints and a vertebral body augmentation by the bone cement for stabilizing surgical interventions in middle-aged and elderly patients.

The application of new techniques will enable to create the appropriate conditions for the posterior spondylodesis for minimally invasive spinal stabilization.

The proposed techniques of vertebral body augmentation by the bone cement will enable to perform the stabilization of the spine in the conditions of critical osteoporosis and to reduce the cases of the bone cement migration to the spinal canal.

Key words: minimally invasive decortication of facet joints, vertebral body augmentation.

Рецензент – проф. Ксьонз І. В.

Стаття надійшла 24.01.2019 року

DOI 10.29254/2077-4214-2019-1-1-148-237-240

УДК 616.711-018.3:617-08-036.868

Піонтковський В. К.

ІНТРАОПЕРАЦІЙНЕ ВИЗНАЧЕННЯ НЕСТАБІЛЬНОСТІ ХРЕБТОВО-РУХОВИХ СЕГМЕНТІВ ПОПЕРЕКОВОГО ВІДДІЛУ ХРЕБТА У ЛЮДЕЙ ПОХИЛОГО І СТАРЕЧОГО ВІКУ

КП «Рівненська обласна клінічна лікарня» (м. Рівне)

pion_val@ukr.net

Зв'язок публікації з плановими науково-дослідними роботами. Дана робота є фрагментом НДР: «Дослідити структурно-метаболічні порушення у м'язовій та сполучній тканинах у хворих людей на дегенеративні захворювання поперекового відділу хребта та вплив на них коморбідної патології», № державної реєстрації 0116U001085.

Вступ. Дегенеративні захворювання хребта у людей похилого і старечого віку набувають все більшої актуальності з кожним десятиріччям у зв'язку з демографічними процесами, що відбуваються у сучасному суспільстві трансформуючись з проблеми медичної у проблему соціальну та етичну [1,2]. Суть даної проблематики полягає не тільки у важкості адекватно оцінити ситуацію, що склалася, та провести диференційну діагностику із природніми інволютивними змінами, але й у виборі оптимальної лікувальної тактики для даного конкретного пацієнта [3-6]. Крім того, слід враховувати той факт, що операційний ризик у людей даної вікової категорії значно вищий, ніж у людей молодих, саме тому серед фахівців немає єдності у думці, що до тактики лікування даної категорії пацієнтів [7-9].

Відомо, що у розвитку дегенеративного каскаду поперекового відділу хребта у людей старшої вікової категорії переважають процеси стенозування із явищами дегенеративної сегментарної нестабільності [9]. Існує велика кількість оперативних втручань для лікування кил міжхребцевих дисків, котрі можна розділити на декомпресивні – дискектомія, мікродискектомія, лямінектомія, гемілямінектомія, інтерлямінектомія, фасетектомія, стабілізуючі ригідні – транспедикулярна фіксація, трансламінарна фіксація, стабілізуючі динамічні та декомпресивно-стабілізуючі втручання [10-16].

Загально-прийнятою методикою визначення нестабільності до операції є проведення функціональної рентгенографії і визначення величини трансляції хребця у сагітальній площині методом Продана [9]. Однак в багатьох випадках виражений функціональний м'язево-тонічний блок не дозволяє отримати достовірну інформацію про наявність нестабільності. Крім того дії хірурга, котрі направлені на видалення частини заднього опорного комплексу (лямінектомія, фасетектомія і т. д.), самі по собі дестабілізують ХРС. Саме тому є актуальним розробка інтраопераційної методики визначення нестабільності в оперованому та суміжних сегментах.

Мета дослідження – розробити методику інтраопераційного визначення нестабільності хребтово-рухових сегментів поперекового відділу хребта у людей похилого та старечого віку.

Об'єкт і методи дослідження. Об'єкт дослідження – хворі з дегенеративно-дистрофічними захворюваннями хребта, котрим були проведені декомпресивно-стабілізувальні хірургічні втручання.

Матеріалом дослідження послужили дані 50 хворих, котрі були оперовані в Обласному центрі ортопедії, травматології та вертебрології КП "Рівненська обласна клінічна лікарня" з 2011 по 2018 рік. Усі хворі були старшого віку (60 років і старше) – 50 (100%), з них чоловіків – 23 (46%), жінок – 27 (54%) **(табл.).**

Таблиця.

Розподіл хворих за статевою ознакою

№ п/п	Стать	Пацієнти
1	Чоловіки	23 (46,0%)
2	Жінки	27 (54,0%)
	всього	50 (100%)

В дане дослідження увійшли тільки хворі з помірним больовим синдромом в попереку, котрим можна було провести функціональні рентгенограми в передопераційному періоді.

Запропонована нами методика заснована на діагностиці інтраопераційної гіпермобільності ХРС. Ідея полягає в тому, що у ХРС з надмірною рухливістю є

недостатність зв'язкового апарату і якщо виникає ветродорзальна гіперрухливість хребців то рухливість в краніокаудальному напрямку теж повинна бути більшою ніж при нормі. Для проведення інтраопераційного дистракційного тесту ми запропонували використовувати інструмент – лямінаспредер, введений на рівні основ остистих відростків. З метою ідентифікації нормальних показників інтерамінарної дистракції ми розділили пацієнтів на 2 групи:

1 група (n=25) – пацієнти зі стабільними ХРС (хворі з помірним больовим синдромом, у котрих проведення функціональних рентгенограм не викликало труднощів, що до достовірності результатів і нестабільності ХРС в доопераційному періоді не було виявлено);

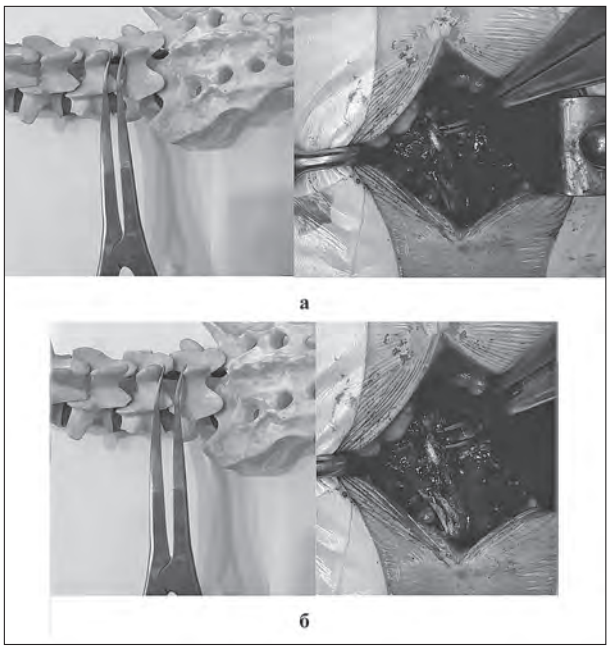

Рис. 1. Методика інтраопераційного визначення нестабільності ХРС. (а – введення лямінаспредера; б – проведення міжостистої дистракції).

2 група (n=25) – пацієнти з нестабільністю ХРС (хворі з помірним больовим синдромом, у котрих проведення функціональних рентгенограм було можливим, не викликало сумнівів, що до достовірності результатів і була діагностована нестабільність ХРС в доопераційному періоді).

Усім хворим після проведення класичного доступу до задніх структур хребта між остистими відростками хребців вводили бранші лямінаспредера **(рис. 1а)** і проводили дистракцію **(рис. 1б)** та вимірювали дану відстань.

Якщо проводили лямінектомію та дискектомію, то бранші лямінаспредера фіксували за краніальнно – та каудально розміщений остистий відросток, а речовину видаленого диску збирали одноразовий шприц для точного визначення її втраченої кількості **(рис. 2).**

Клінічний випадок: Хвора Н. Госпіталізована з Діагнозом фораменальна правобічна грижа на рівні L4-L5, виражений правобічний компресійний корінцевий синдром L4. Для видалення даної грижі диску було застосовано правобічну L4-L5 фасетектомію, видалено 2,5 см кубічних речовини диску. Дистракційна міжостиста відстань склала 6 мм. Проведено операцію TLIF із застосуванням системи Legasy-Medtronic, міжтіловий кейдж – Capstone **(рис. 3).**

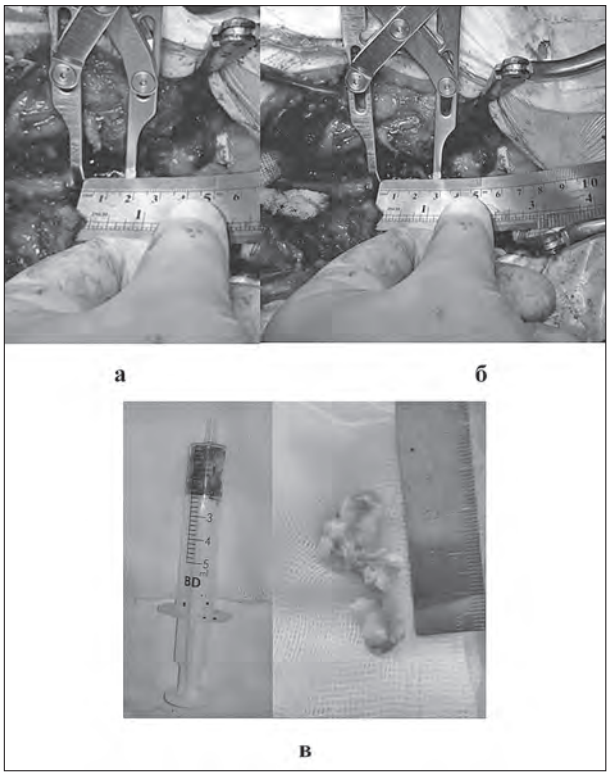

Рис. 2. Методика визначення дистракційної міжостистої відстані після проведення лямінектомії та дискектомії (а – введення лямінаспредера в міжостистий проміжок після проведення лямінектомії та дискектомії; б – проведення дистракції; в – розрахунок втрати речовини диску).

Результати дослідження та їх обговорення. В групі хворих зі стабільними формами остеохондрозу виявлено що величина дистракції міжостистих проміжків не перевищує 4 мм, а при проведенні лямінектомії з резекцією над – та міжостистих зв'язок – 7 мм.

У пацієнтів з діагностованою, за функціональними рентгенограмами до операції, нестабільністю дистракційна відстань в міжостистому проміжку ПВХ складала > 4 мм, а у пацієнтів з лямінектомією на 1 рівні > 7 мм.

Нами було помічено, що міжостиста гіпермобільність (а відповідно і нестабільність), наростає прямопропорційно втраті речовини диску. Для реєстрації

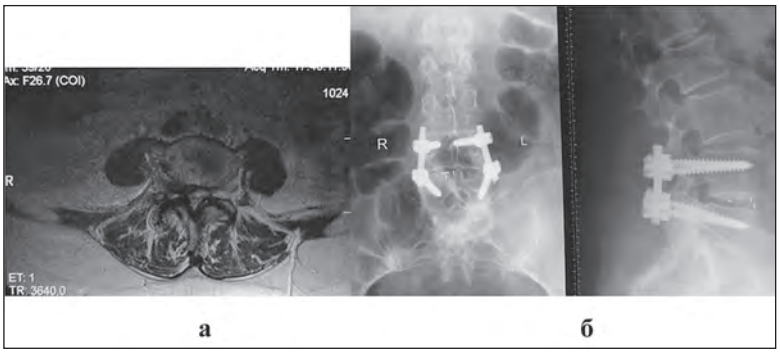

Рис. 3. (а-фораменальна правобічна грижа на рівні L4-L5; б – фотовідбитки після проведення операції TLIF).

кількості втраченої речовини диску, всі видалені секвестри ми поміщали у звичайний одноразовий шприц різко посилюється при втраті >1,8-2 см кубічних.

Наступним фактором, котрий впливав на міжостисту дистракційну відстань – був об'єм задньої декомпресії, особливо різко вона збільшувалася при проведенні одно- та двосторонньої фасетектомії.

Висновки. З даного дослідження випливає наступне: у пацієнтів з вираженим больовим синдромом, котрим не можливо провести в передопераційному періоді функціональну рентгенографію, можна діагностувати наявність нестабільності за допомогою проведення дистракційного міжостистого тесту.

Нестабільність ХРС може бути спровокована діями хірурга і позитивно корелює з втратою речовини диску, а критичним її об'ємом є кількість що дорівнює, або перевищує 1,8-2 см кубічних.

Нестабільність зростає прямо-пропорційно задній декомпресії і різко посилюється при проведенні одно- або двосторонньої фасетектомії.

Тому стабілізація ХРС може рекомендуватися при наявності дистракційної міжостистої відстані > 4 мм, при проведенні малоінвазивної декомпресії (інтерлямінектомія, флавектомія) та > 7 мм при проведенні широкої декомпресії на 1 рівні (лямінектомія), та обов'язково при проведенні фасетектомії та втраті речовини диску >1,8-2 см кубічних.

Перспективи подальших досліджень. Отримані дані цього дослідження, в подальшому, дають можливість розробки алгоритму диференційованого підходу до хірургічного лікування різних клінічних варіантів остеохондрозу поперекового відділу хребта у людей похилого та старечого віку.

Література

1. Jonson B, Stromqvist B. Lumbar spine surgery in elderly: complicftions and surgical results. Spine. 1994;(19):1431-5.
2. Jonson B, Stromqvist B. Influens of age on symptoms and sings in lumbar disc herniation. Eur. Spine J. 1995;(4):202-5.
3. Ray-Camille R, Saillant J, Mazel C. Internal fixation of the lumbar spine with pedicle screw plating. Clin Orthop. 1986;(203):7-17.
4. Bailey S. Bartolizzi P, Bertagnoli R. The BWM spinal fixator system. A preliminary report of a 2 year prospective, international multicenter study in a sange of indications requiring surgical intervention for bone grafting and pedicle screw fixation. Spine. 1996;(21):2006-15.
5. MacMillan M, Cooper R, Haid R. Lumbar and lumbosocral fusions using Cotrel-Dubosset pedicle screws and rods. Spine. 1994;(19):430-4.
6. Zdeblick T. A prospective, randomized study of lumbar fusion. Preliminary results. Spine. 1993;(18):983-91.
7. Juan H, Jarfin R, Dickman C. A historical cohort study of pedicle screw fixation in thoracic, lumbar, and sacral spinal fusion. Spine. 1994;(19):2279-96.
8. Chapman J, Hanson B, Dettori J, Norvell D. Spine outcomes, measures and instruments. Thieme: 2007. 289 p.
9. Prodan AI. Stenoz pojasnichnogo otdela pozvonochnogo canala [dissertatsya]. Harkiv: Harkivskiy naukovo-doslidnuy institut travmatologii ta ortopedii; 1994. 421 s. [in Russian].
10. McAfee P, Weiland D, Carlow J. Survivoship analysis of pedicle spinal instrumentation. Spine. 1991;(16):422-7.
11. West J, Oqilvie J, Bradford S. Complications of the variable screw plate pedicle screw fixation. Spine. 1991;(16):76-9.
12. Schwab F, Nazarian D, Mahmud F, Michelsen C. Effect of spinal instrumentation a fusion of the lumbosacral spine. Spine. 1995;(20):2023-8.
13. Qiu GX, Xu H, Weng X. Adjacent segment disease after spine fusion and instrumentation. Spine. 2005;27(2):249-53.
14. Chou W. Adjacent segment degeneration after lumbar spinal posterolateral fusion with instrumentation in elderly patients. Arch. Orthop. Trauma Surg. 2002;122(1):39-43.
15. Magerl F. External skeletal fixation of the lover thoracic and the lumbar spine In. Current concepts of external fixation of fractures. New York Springer; 1982. p. 352-66.
16. Spengler D. Instrumented Fusion of the Degenerative Lumbar Spine. Fusion of the lumbosacral Spine: An Excellent Treatment Option for Selected Patients with a Variety of Spinal Disorders. Thieme; 1996. p. 291-305.

ІНТРАОПЕРАЦІЙНЕ ВИЗНАЧЕННЯ НЕСТАБІЛЬНОСТІ ХРЕБТОВО-РУХОВИХ СЕГМЕНТІВ ПОПЕРЕКОВОГО ВІДДІЛУ ХРЕБТА У ЛЮДЕЙ ПОХИЛОГО І СТАРЕЧОГО ВІКУ

Піонтковський В. К.

Резюме. Автором запропоновано нову методику інтраопераційного визначення нестабільності хребтово-рухових сегментів у людей похилого і старечого віку на основі вимірювання дистракційної міжостистої відстані. Дослідження було проведено на 2-х групах пацієнтів: 1 група – пацієнти з діагностованою нестабільністю хребтово-рухових сегментів в передопераційному періоді за даними функціональних рентгенограм; 2 група – пацієнти без нестабільності хребтово-рухових сегментів в передопераційному періоді за даними функціональних рентгенограм. В групі хворих зі стабільними формами остеохондрозу виявлено, що величина дистракції міжостистих проміжків не перевищує 4 мм, а при проведенні лямінектомії з резекцією над – та міжостистих зв'язок – 7 мм. У пацієнтів з діагностованою, за функціональними рентгенограмами до операції, нестабільністю дистракційна відстань в міжостистому проміжку ПВХ складала > 4 мм, а у пацієнтів з лямінектомією на 1 рівні > 7 мм. Міжостиста гіпермобільність (а відповідно і нестабільність), наростає прямо-пропорційно втраті речовини диску і різко посилюється при втраті >1,8-2 сантиметрів кубічних. Наступним фактором, котрий впливав на міжостисту дистракційну відстань – був об'єм задньої декомпресії, особливо різко вона збільшувалася при проведенні одно- та двосторонньої фасетектомії.

З даного дослідження випливає, що у пацієнтів з вираженим больовим синдромом, котрим не можливо провести в передопераційному періоді функціональну рентгенографію, можна діагностувати наявність нестабільності за допомогою проведення дистракційного міжостистого тесту.

Ключові слова: нестабільність хребтово-рухових сегментів.

ИНТРАОПЕРАЦИОННОЕ ОПРЕДЕЛЕНИЕ НЕСТАБИЛЬНОСТИ ПОЗВОНОЧНО-ДВИГАТЕЛЬНЫХ СЕГМЕНТОВ ПОЯСНИЧНОГО ОТДЕЛА ПОЗВОНОЧНИКА У ЛЮДЕЙ ПОЖИЛОГО И СТАРЧЕСКОГО ВОЗРАСТА

Пионтковский В. К.

Резюме. Автором предложено новую методику интраоперационного определения нестабильности позвоночно-двигательных сегментов у людей пожилого и старческого возраста на основе измерения дистракционного межостистого расстояния. Исследование было проведено на 2-х группах пациентов: 1 группа – пациенты с диагностированной нестабильностью позвоночно-двигательных сегментов в предоперационном периоде по данным функциональных рентгенограмм; 2 группа – пациенты без нестабильности позвоночно-двигательных сегментов в предоперационном периоде по данным функциональных рентгенограмм. В группе пациентов со стабильными формами остеохондроза выявлено, что величина дистракции межостистых промежутков не превышает 4 мм, а при проведении ляминэктомии на одном уровне с резекцией над- и межостистых связок – 7 мм. В группе пациентов с нестабильными формами остеохондроза выявлено, что величина дистракции межостистых промежутков > 4 мм, а у пациентов с ляминэктомией на 1 уровне > 7 мм. Межостистая гипермобильность (а соответственно и нестабильность), возрастает прямо-пропорционально потере вещества диска и резко усиливается при потере >1,8-2 сантиметров кубических. Еще одним фактором, который влияет на межостистое дистракционное расстояние – был объем задней декомпрессии, особенно резко она увеличивалась при проведении одно- и двухсторонней фасетэктомии.

Из этого исследования вытекает, что у пациентов с выраженным болевым синдромом, которым невозможно провести в передоперационном периоде функциональную рентгенографию, можно диагностировать наличие нестабильности с помощью проведения дистракционного межостистого теста.

Ключевые слова: нестабильность позвоночно-двигательных сегментов.

INTRAOPERATIVE DETERMINATION OF THE INSTABILITY OF THE FUNCTIONAL SPINAL UNITS OF THE LUMBAR SPINE IN MIDDLE-AGED AND ELDERLY PATIENTS

Piontkovskiy V. K.

Abstract. The author proposes a new method of intraoperative determination of the instability of the functional spinal units in middle-aged and elderly patients based on the measurement of distraction interosseous distance. The study was carried out in 2 groups of patients: the first group consisted of patients with the diagnosed instability of the functional spinal units in the preoperative period according to functional radiographs; the second group consisted of patients without the instability of the functional spinal units in the preoperative period according to functional radiographs. In the group of patients with the stable forms of osteochondrosis it was revealed that the value of the distraction of the interosseous spaces didn't exceed 4 mm and during the laminectomy at the same level with resection of the supraosseous and interosseous ligaments it didn't exceed 7 mm. In the group of patients with the unstable forms of osteochondrosis it was revealed that the value of the distraction of the interosseous spaces exceeded 4 mm and in patients with laminectomy at 1 level it exceeded 7 mm. The interosseous hypermobility (and therefore instability), increases in direct proportion to the loss of the substance of the disc and increases dramatically with a loss of >1.8-2 cubic centimetres. Another factor that affected the interstitial distraction distance was the volume of posterior decompression, which increased especially sharply during the unilateral and bilateral facetectomy.

In conclusion, this study demonstrates that in patients with severe pain syndrome when is impossible to carry out functional radiography in the preoperative period, it is possible to diagnose the presence of instability by means of a distraction interosseous test.

Key words: insability of the functional spinal units.

Рецензент – проф. Дудченко М. О.
Стаття надійшла 22.01.2019 року

DOI 10.29254/2077-4214-2019-1-1-148-240-244
УДК 616.12-007.2

[1]Труба Я. П., [1]Іманов Е., [2]Плиска О. І., [1]Дітківський І. О., [1]Лазоришинець В. В.

ВИБІР МЕТОДУ ЛІКУВАННЯ КОАРКТАЦІЇ АОРТИ У НЕМОВЛЯТ

[1]ДУ «Національний інститут серцево-судинної хірургії НАМН України» (м. Київ)
[2]Національний педагогічний університет ім. М.П. Драгоманова (м. Київ)
plys2005@ukr.net

Зв'язок публікації з плановими науково-дослідними роботами. Робота є частиною теми: «Розробити методи хірургічного лікування гіпоплазії дуги аорти при вроджених вадах серця», № державної реєстрації 0116U003204.

Вступ. Коарктація аорти (КоА) у новонароджених і грудних дітей – це порушення нормального розвитку аорти (Ао) в перинатальному періоді у вигляді формування обмеженого, локального внутрішньопросвітного звуження аорти в проекції її перешийка у вигляді піскового годинника або діафрагми з невеликим отвором. Коарктація Ао є однією з найпоширеніших вроджених вад серця, що виникає у 4-6% пацієнтів із вродженими захворюваннями серця, при цьому пацієнти чоловічої статі хворіють частіше ніж жіночої [1]. Ця аномалія була описана Йоханнесом Моргані в 1761 році [2]. Перша хірургічна корекція КоА була виконана у 1944 році Крафордом та Ніліном. У 1983 році Лабабіді здійснив першу ангіопластику КоА [1,2,3]. Незважаючи на багаторічний досвід лікування цієї вади, оптимальна тактика лікування КоА у немовлят залишається суперечливою.

Мета дослідження. Порівняння ефективності та результатів балонної ангіопластики (БА) та хірургічного корекції коарктації аорти у немовлят.

Об'єкт і методи дослідження. У період з 2007 по 2017 рік в ДУ «Національний інститут серцево-судинної хірургії ім. М.М. Амосова НАМН України» про-