

DOI 10.29254/2077-4214-2019-1-1-148-258-261

УДК 011.77:616-080811./814:615.472

*Білаш С. М., Ксьонз І. В., Проніна О. М., \*Небесна З. М., Єрошенко Г. А., Добринський О. Л.*

### **МОРФОЛОГІЧНІ ОСОБЛИВОСТІ БУДОВИ ШКІРИ ПРИ РОЗРІЗІ ЇЇ ХІРУРГІЧНИМ ДЕТЕРМОКОАГУЛЯТОРОМ В РІЗНИХ МОНОПОЛЯРНИХ РЕЖИМАХ**

Українська медична стоматологічна академія (м. Полтава)

\*ДВНЗ «Тернопільський державний медичний університет

імені І. Я. Горбачевського МОЗ України» (м. Тернопіль)

[bilash\\_umsa@ukr.net](mailto:bilash_umsa@ukr.net)

**Зв'язок публікації з плановими науково-дослідними роботами.** Робота є фрагментом науково-дослідної роботи кафедри клінічної анатомії і оперативної хірургії Української медичної стоматологічної академії «Експериментально-морфологічне обґрунтування дії нових хірургічних шовних матеріалів імплантатів та покривних поверхонь на різні органи при використанні в експерименті та клінічній практиці» № державної реєстрації 0118U004459.

**Вступ.** Актуальним завданням сучасної морфологічної науки є тісна співпраця між науковцями теоретичної медицини і клініцистами з метою впровадження в практику сучасних розробок. Щоденно організм людини піддається впливу навколишнього середовища, а першим захисним бар'єром є – саме шкіра [1]. Більшість людей, за період свого життя, зазнавали оперативні втручання при яких, обов'язковим є – оперативний доступ, що передбачає розсічення поверхневих структур, в тому числі й шкіри з метою оголення органу, на якому виконувалась маніпуляція [2].

Хірургія, як і будь-яка галузь медицини, не стоїть на одному місці, а вдосконалюється ледь не щодня. Таким чином, за останні десятиліття, з метою зменшення крововтрати та полегшення виконання хірургічного прийому, почали використовувати електрокоагулятор – генератор височастотного електричного струму, який викликає при контакті з внутрішньоклітинної рідиною її випаровування. Залежно від режимів роботи електрокоагулятора відбувається або розсічення тканин, або їх коагуляція [3]. Тому визначення на морфологічному рівні ремоделювання структурних компонентів шкіри в умовах розсічення її хірургічним скальпелем і електрокоагулятором дозволить визначити, як височастотний струм впливає на шкіру, що дасть нам уявлення про подальші процеси регенерації, гоєння рани первинним, вторинним натягом та створення келоїдного рубця.

**Мета дослідження** – визначити і порівняти морфологію шкіри кролів при розрізі її звичайним хірургічним інструментарієм та з використанням височастотного детермокоагулятора ДКХВ-300 в різних монополярних режимах.

**Об'єкт і методи дослідження.** Об'єктом дослідження була шкіра передньої стінки живота 25 кролів на якій, під тіопенталовим наркозом виконувался продольний, верхній серединний розріз по білій лінії живота звичайним скальпелем та височастотним детермокоагулятором ДКХВ-300. Експериментальні

тварини були розділені на 5 груп: 1 група (5 тварин) – контрольна, 2 – група (5 тварин), яким проводився розріз хірургічним скальпелем; 3 – група (5 тварин), яким проводився розріз за допомогою скальпеля поєданого з височастотним детермокоагулятором в режимі «м'яка різка» при потужності 40 Вт і номінальному опорі 500 Ом; 4 – група (5 тварин), яким проводився розріз за допомогою скальпеля поєданого з височастотним детермокоагулятором в режимі «глибока різка» при потужності 40 Вт і номінальному опорі 500 Ом; 5 – група (5 тварин), яким проводився розріз за допомогою скальпеля поєданого з височастотним детермокоагулятором в режимі «надглибока різка» при потужності 40 Вт і номінальному опорі 500 Ом.

При роботі з експериментальними тваринами дотримувались правил Страсбурзької «Європейської конвенції про захист хребетних тварин, які використовуються для експериментів та інших наукових цілей», Закону України «Про захист тварин від жорсткого поводження» (2006, стаття 26) і «Загальних етичних принципів експериментів на тваринах» (Київ, 2013).

Забір біоптатів шкіри проводився зразу після розрізу і фіксувався у 10% розчині нейтрального формаліну на протязі 24 годин з подальшим зневодненням у спиртах різної концентрації і ущільнюванням в парафін за загальноприйнятою методикою. З парафінових блоків виготовлялись гістологічні зрізи товщиною до 4 мкм, які забарвлювали: гематоксиліном і еозином – для оглядового вивчення; орсеїном – для виявлення еластичних волокон; за Ван Гізоном – для виявлення колагенових волокон [1,4]. Далі гістологічні зрізи вивчалися за допомогою світлового мікроскопу з цифровою мікрофотонасадкою фірми Olympus C 3040-ADU з адаптованими для даних досліджень програмами (Olympus DP – Soft, ліцензія № VJ285302, VT310403, 1AV4U13B26802) та Biogex 3 (серійний номер 5604). Морфометричні дослідження здійснювали, використовуючи систему візуального аналізу гістологічних препаратів. Зображення гістологічних препаратів на монітор комп'ютера виводили з мікроскопу та за допомогою відеокамери Visiion CCD Camera. Морфометричні дослідження з подальшою статистичною обробкою проведені за допомогою програм ВідеоТест-5.0, КААРА Image Baseta Microsoft Excel на персональному комп'ютері. Вимірювали загальну товщину шкіри в ділянці розрізу, товщину рогового, остистого і базального шарів, середній діаметр артеріол, капілярів і венул [2,5].

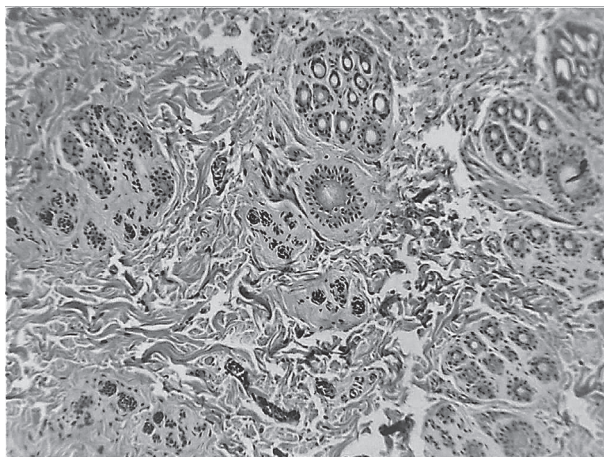
**Результати дослідження та їх обговорення.** При світловій мікроскопії оглядових препаратів контрольної групи забарвлених гематоксиліном і еозином встановлено, що шкіра передньої стінки живота кролів морфологічно відноситься до тонкої шкіри, яка складалась з епідермісу і власне дерми. Остання була побудована з двох шарів: сосочкового і сітчастого. Враховуючи, що перед оперативним втручанням проводилась обробка операційного поля шкіри передньої стінки живота на гістологічних препаратах визначено, що епідерміс був частково редукований. Морфологічно визначено, що блискучий шар був відсутнім, що відповідає загальним закономірностям будови тонкої шкіри.

У складі дерми шкіри передньої стінки живота кролів на світлооптичному рівні чітко візуалізувались два шари: поверхнево розташований по відношенню до епідермісу сосочковий шар і глибше розташований – сітчастий шар.

Сосочковий шар був побудований з пухкої волокнистої сполучної тканини яка утворювала своєрідні виступи неправильної форми. Ці виступи вросли в епідерміс таким чином тісно контактуючи з останнім. При забарвленні гістологічних препаратів орсеїном у складі пухкої волокнистої сполучної тканини сосочкового шару визначалась велика кількість еластичних волокон. В цьому шарі візуалізувались судини гемомікроциркуляторного русла, а саме: артеріоли, капіляри, вени. Між волокнистим компонентом пухкої волокнистої сполучної тканини сосочкового шару визначались пучки гладком'язових клітин, які активно, в свою чергу, при скороченні могли зменшувати середній діаметр елементів гемомікроциркуляторного русла.

Сітчастий шар дерми був представлений щільною неоформленою сполучною тканиною. При забарвленні за Ван Гізон виявлялись колагенові волокна, які були тісно пов'язані з нижче розташованою підшкірною жировою клітковиною. В сітчастому шарі шкіри передньої стінки живота кролів візуалізувались корені волосся, а також залози (**рис. 1**).

Морфометрично встановлено, що загальна середня товщина шкіри в контрольній групі становила  $(1923,29 \pm 16,31)$  мкм, середня товщина рогового шару визначалась в діапазоні  $(1,89 \pm 0,03)$  мкм, середня товщина зернистого шару складала  $(4,23 \pm 0,05)$



**Рис. 1.** Загальна морфологічна організація шкіри передньої стінки живота кролів контрольної групи. Парафіновий зріз. Забарвлення: гематоксилін і еозин. Збільшення: ок. 10; об. 40.

мкм, середня товщина остистого шару складала  $(5,17 \pm 0,09)$  мкм і середня товщина базального шару була  $(1,78 \pm 0,02)$  мкм. Отримані дані середніх показників шкіри передньої стінки живота кролів контрольної групи надалі були орієнтиром для порівняння структурної перебудови її в експериментальних групах тварин.

Загальна середня товщина шкіри передньої стінки живота кролів при розрізі її хірургічним скальпелем (2 експериментальна група) становила  $(1812,74 \pm 12,01)$  мкм. Середні показники товщини вищезначених шарів епідермісу були наступними: середня товщина рогового шару визначалась в діапазоні  $(1,12 \pm 0,04)$  мкм; середня товщина зернистого шару складала  $(3,34 \pm 0,08)$  мкм; середня товщина остистого шару складала  $(4,21 \pm 0,06)$  мкм; середня товщина базального шару була  $(0,98 \pm 0,02)$  мкм.

В третій експериментальній групі тварин, яким проводився розріз за допомогою скальпеля поєданого з високочастотним детермокоагулятором в режимі «м'яка різка» при потужності 40 Вт і номінальному опорі 500 Ом середня товщина шкіри визначалась на рівні  $(1842,54 \pm 8,31)$  мкм. Середня товщина рогового шару була  $(1,24 \pm 0,07)$  мкм. Середня товщина зернистого шару складала  $(3,52 \pm 0,08)$  мкм. Середня товщина остистого шару визначалась на рівні  $(4,45 \pm 0,09)$  мкм. Середня товщина базального шару становила  $(1,12 \pm 0,02)$  мкм.

В четвертій експериментальній групі тварин, яким проводився розріз шкіри за допомогою скальпеля поєданого з високочастотним детермокоагулятором в режимі «глибока різка» при потужності 40 Вт і номінальному опорі 500 Ом середня товщина шкіри визначалась на рівні  $(1913,23 \pm 8,78)$  мкм. Середня товщина рогового шару була  $(1,77 \pm 0,04)$  мкм. Середня товщина зернистого шару складала  $(4,16 \pm 0,09)$  мкм. Середня товщина остистого шару визначалась на рівні  $(5,02 \pm 0,07)$  мкм. Середня товщина базального шару становила  $(1,61 \pm 0,02)$  мкм.

В п'ятій експериментальній групі тварин, яким проводився розріз шкіри за допомогою скальпеля поєданого з високочастотним детермокоагулятором в режимі «надглибока різка» при потужності 40 Вт і номінальному опорі 500 Ом середня товщина шкіри визначалась на рівні  $(1894,36 \pm 11,04)$  мкм. Середня товщина рогового шару визначалась в діапазоні  $(1,59 \pm 0,02)$  мкм, середня товщина зернистого шару складала  $(4,01 \pm 0,04)$  мкм, середня товщина остистого шару складала  $(4,98 \pm 0,07)$  мкм і середня товщина базального шару була  $(1,53 \pm 0,03)$  мкм. Динаміка змін середніх показників вищезазначених параметрів в експериментальних групах у порівнянні з контрольною наведено на **рисунку 2**.

На світлооптичному рівні визначено, що найменшої деструкції структурні елементи шкіри зазнавали в четвертій експериментальній групі тварин при використанні високочастотного детермокоагулятора в режимі «глибока різка» при потужності 40 Вт і номінальному опорі 500 Ом, що в майбутньому дасть можливість швидкому ремоделюванню морфологічних структур шкіри в процесі загоєння і утворенні рубцевої тканини.

При проведенні експериментального дослідження визначали зміни середніх діаметрів елементів гемомікроциркуляторного русла, а саме: артеріол,

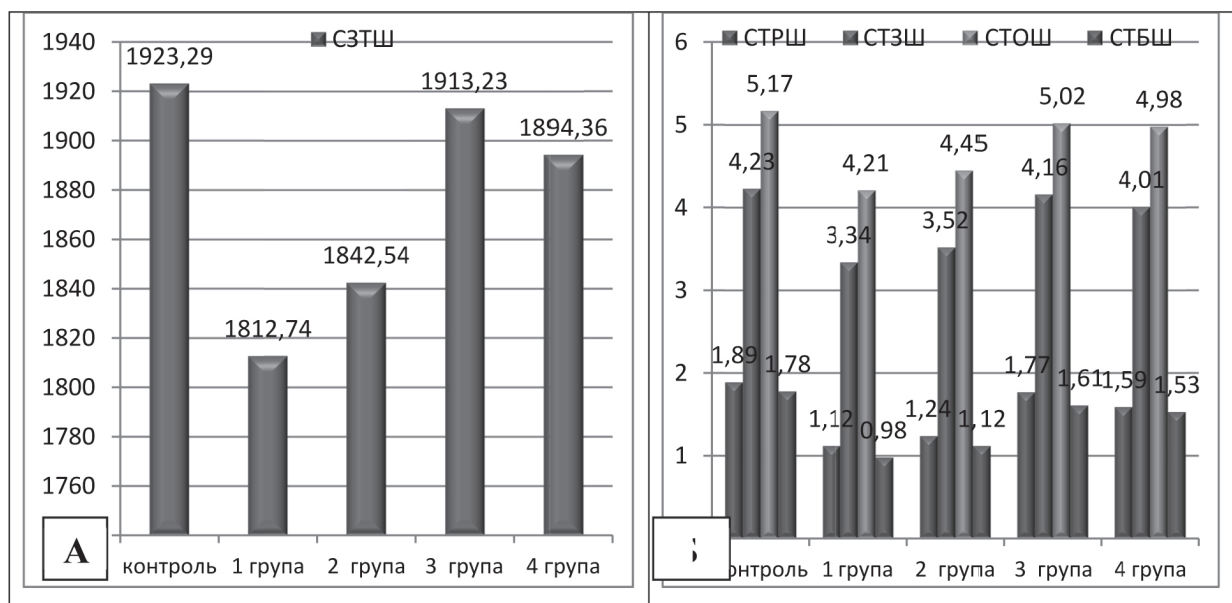


Рис. 2. Динаміка змін середніх показників: А – загальної товщини шкіри передньої поверхні живота кролів (СЗТШ); Б: товщини рогового шару (СТРШ); товщини зернистого шару (СТЗШ); товщини остистого шару (СТОШ); товщини базального шару (СТБШ) в експериментальних групах у порівнянні з контрольною (мкм).

як резистивної ланки; капілярів, як обмінної ланки і венул – як ємнісної ланки. Відомо що швидкість відновлення мікроциркуляції в ділянці ранового процесу є гарним прогностичним показником. Для цього проводили морфометричний аналіз середніх діаметрів просвітів елементів гемомікроциркуляторного русла в контрольній та експериментальній групах тварин.

Так середній діаметр елементів гемомікроциркуляторного русла в контрольній групі тварин становив: для артеріол – (5,59±0,04); для капілярів – (2,65±0,01) мкм; для венул – (8,48±0,07). Ці дані слугували також орієнтиром для порівняння змін у кровопостачанні шкіри в ділянках ранового процесу. В другій експериментальній групі тварин вище зазначені середні показники мали від’ємний характер: середній діаметр артеріол зменшувався і становив (4,62±0,03) мкм; середній діаметр капілярів складав (1,85±0,02) мкм; середній діаметр венул коливався у діапазоні – (7,69±0,06) мкм. В третій експериментальній групі середні діаметри просвітів визначались на рівні: артеріоли – (4,69±0,04) мкм; капіляри – (1,93±0,02);

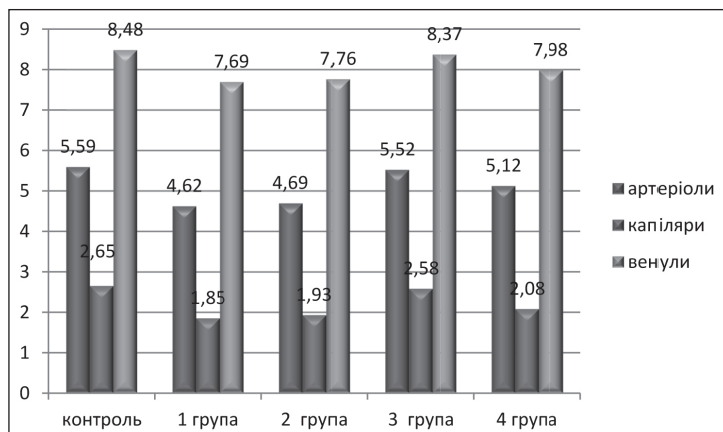


Рис. 3. Динаміка змін показників середніх діаметрів просвітів елементів гемомікроциркуляторного русла в експерименті у порівнянні з контролем (мкм).

венули – (7,76±0,05) мкм. В четвертій експериментальній групі тварин вищезазначені показники визначались в діапазоні: артеріоли (5,52±0,07) мкм; капіляри (2,58±0,02) мкм; венули (8,37±0,03) мкм. В п’ятій експериментальній групі тварин середній діаметр просвітів елементів гемомікроциркуляторного русла становив: для артеріол – (5,12±0,05); для капілярів – (2,08±0,02) мкм; для венул – (7,98±0,06) (рис. 3).

На світлооптичному рівні визначено, що форма артеріол, капілярів і венул була наближена до такої як в контрольній групі у тварин 4 експериментальної групи. Кровонаповненість мікросудин, зміни структурних елементів стінки у порівнянні з контролем була наближена в четвертій групі, що свідчить про те що саме в цій експериментальній групі тварин відновлення мікроциркуляції відбудеться найшвидше. Паралельно з цим найменша деструкція сполучної тканини визначалась в цій же групі тварин

**Висновок.** За результатами детального морфологічного і морфометричного аналізу встановлено, що при роз’єднанні шкіри під час оперативного втручання використовуючи хірургічний скальпель і високочастотний детермокоагулятор ДКХВ-300 та порівнюючи деструктивні зміни шкіри в ділянці ранового процесу можливо зробити висновок, що використання детермокоагулятора доцільніше. Порівнюючи різні режими роботи детермокоагулятора при розрізах на шкірі слід використовувати монополярний режим «глибока різка» при потужності 40 Вт і номінальному опорі 500 Ом.

**Перспективи подальших досліджень.** В подальшій роботі планується вивчення морфологічних аспектів ремоделювання структурних компонентів тонкої кишки при розрізі її звичайним хірургічним інструментарієм та з використанням високочастотного детермокоагулятора ДКХВ-300 в різних монополярних режимах.

## Література

1. Kutsevlyak VI, Bilash SM. Morfolohichni osoblyvosti regionarnoho sudynnoho rusla shkiry pry provedenni estetychnykh operatsiy v bichniy dilyantsi oblychchya. Svit medytsyny ta biolohiyi. 2016;2(56):122-4. [in Ukrainian].
2. Bilash SM, Volkov RK. Morfolohichnyy stan pisl'yaopikovykh rubtsiv shkiry za umov zastosuvannya sylikonovykh plastyn. Svit medytsyny ta biolohiyi. 2015;4(54):104-6. [in Ukrainian].
3. Opis medichnogo obladnannya. Elektrokoagulyator khirurgicheskyy, EKHVCh apparat vysokochastotnyy elektrokhirurgicheskyy. Dostupno: <http://nikolanta.ru/ekhvch-devices.html> [in Russian].
4. Bahriy MM, Dibrova VA, Popadynets' OH, Hryshchuk MI. Metodyky morfolohichnykh doslidzhen' [monohrafiya]. Vinnytsya: Nova Knyha; 2016. 328 s. [in Ukrainian].
5. Pronina OM, Koptev MM, Bilash SM, Yeroshenko GA. Response of hemomicrocirculatory bed of internal organs on various external factors exposure based on the morphological research data. Svit medytsyny ta biolohiyi. 2018;1(63):153-7.

### МОРФОЛОГІЧНІ ОСОБЛИВОСТІ БУДОВИ ШКИРИ ПРИ РОЗРІЗІ ЇЇ ХІРУРГІЧНИМ ДЕТЕРМОКОАГУЛЯТОРОМ В РІЗНИХ МОНОПОЛЯРНИХ РЕЖИМАХ

**Білаш С. М., Ксьонз І. В., Проніна О. М., Небесна З. М., Єрошенко Г. А., Добринський О. Л.**

**Резюме.** В роботі із застосуванням морфологічних і морфометричних методів дослідження проведений аналіз морфологічної перебудови шкіри при розрізі її звичайним хірургічним інструментарієм та з використанням високочастотного детермокоагулятора ДКХВ-300 в різних монополярних режимах.

Визначено і експериментально обґрунтовано, що при роз'єднанні шкіри під час оперативного втручання використовуючи хірургічний скальпель і високочастотний детермокоагулятор ДКХВ-300 та порівнюючи деструктивні зміни шкіри в ділянці ранового процесу використання детермокоагулятора доцільніше. Порівнюючи різні режими роботи детермокоагулятора при розрізах на шкірі слід використовувати монополярний режим «глибока різка» при потужності 40 Вт і номінальному опорі 500 Ом.

**Ключові слова:** шкіра, епідерміс, артеріоли, капіляри, венули, хірургічний інструментарій, детермокоагулятор.

### МОРФОЛОГИЧЕСКИЕ ОСОБЕННОСТИ СТРОЕНИЯ КОЖИ ПРИ РАЗРЕЗЕ ЕЕ ХИРУРГИЧЕСКИМ ДЕТЕРМОКОАГУЛЯТОРОМ В РАЗНЫХ МОНОПОЛЯРНЫХ РЕЖИМАХ

**Білаш С. М., Ксьонз І. В., Проніна О. М., Небесна З. М., Єрошенко Г. А., Добрынський О. Л.**

**Резюме.** В работе с использованием морфологических и морфометрических методов исследования проведен анализ морфологической перестройки кожи при разрезе её обычным хирургическим скальпелем и с использованием высокочастотного детермокоагулятора ДКХВ-300 в разных монополярных режимах.

Определено и экспериментально обосновано, что при разъединении кожи во время оперативных вмешательств используя хирургический скальпель и высокочастотный детермокоагулятор ДКХВ-300 и сравнивая деструктивные изменения кожи в месте раневого процесса использования детермокоагулятора рациональнее. Сравнивая разные режимы работы детермокоагулятора используя его для разрезов на коже следует использовать монополярный режим работы «глубокая резка» при мощности 40 Вт и номинальном сопротивлении 500 Ом.

**Ключевые слова:** кожа, эпидермис, артериолы, капилляры, венулы, хирургический инструментарий, детермокоагулятор.

### MORPHOLOGICAL FEATURES OF THE SKIN STRUCTURE IN CASE OF SURGICAL INCISION WITH DIATHERMY COAGULATOR IN DIFFERENT MONOPOLAR MODES

**Bilash S. M., Ksonz I. V., Pronina O. M., Nebesna Z. M., Yeroshenko H. A., Dobrynskyi O. L.**

**Abstract.** The analysis of morphological restructuring of the skin in case of surgical incision performed with conventional surgical instruments and high-frequency diathermy coagulator DKHV-300 in different monopolar modes applying morphological and morphometric methods has been carried out in research.

It was determined and experimentally substantiated that surgical incision of the skin was more effectively performed applying high-frequency diathermy coagulator DKHV-300 than surgical scalpel, considering destructive skin changes in the area of wound process. It is confirmed by comparing the structural changes in the first experimental group of animals with the skin incisions performed with a surgical scalpel using control indices. At the light-optical level, the least destruction of the skin structural elements was observed in the fourth experimental group where skin incisions were performed with high-frequency diathermy coagulator in the "deep cutting" mode with a power 40 W and nominal resistance 500 Ohms, which would provide effective remodeling of skin morphological structures in the wound healing process and formation of scar tissue. Comparing the different operation modes of diathermy coagulator, it is advisable to apply "deep cutting" monopolar mode with a power 40 W and nominal resistance 500 Ohms in skin incisions. This conclusion is based on light-optical research data, which determined the least destruction of the skin structural elements in the fourth experimental group of animals.

Along with data mentioned, it was found out that the form of arterioles, capillaries and venules in animals of the fourth experimental group was similar to that in the control group. While comparing the blood supply of microvessels, changes of the wall structural elements and destruction of connective tissue, it was determined that these data were approximated to the control group in animals of the fourth experimental group, which indicated the advantages of diathermy coagulator application in "deep cutting" mode. This method will provide the more effective microcirculation recovery.

**Key words:** skin, epidermis, arterioles, capillaries, venules, surgical instruments, diathermy coagulator.

*Рецензент – проф. Дубінін С. І.  
Стаття надійшла 24.01.2019 року*