

ГІСТО- ТА УЛЬТРАСТРУКТУРНІ ЗМІНИ У ЗВИВИСТИХ СІМ'ЯНИХ ТРУБОЧКАХ ЯЄЧКА ЧОЛОВІКІВ РЕПРОДУКТИВНОГО ВІКУ ПРИ ВОДЯНЦІ

ДВНЗ «Прикарпатський національний університет імені Василя Стефаника» (м. Івано-Франківськ)

***Івано-Франківський національний медичний університет (м. Івано-Франківськ)**

ivasiuk777@i.ua

Зв'язок публікації з плановими науково-дослідними роботами. Дослідження виконане відповідно до плану наукової роботи ДВНЗ «Прикарпатський національний університет імені Василя Стефаника» і є частиною науково-дослідної роботи кафедри анатомії і фізіології людини та тварин «Морфофункціональний стан передміхурової залози і яєчка у чоловіків репродуктивного віку в нормі та умовах патології» № державної реєстрації (0109U008162).

Вступ. Як відомо водянка яєчка є наслідком бактеріального запалення органів калитки, зокрема орхоепідиміту, при якому відбувається інфільтрація оболонок яєчка [1]. Досить поширеною є водянка яєчка травматичного походження [2,3]. Рідина, що накопичується в калитці, порушує терморегуляцію, а також створює тиск на паренхіму і кровоносне русло яєчка, що негативно впливає на його сперматогенну і ендокринну функцію. Клінічні спостереження свідчать, що водянка яєчка у 60-80% випадків призводить до атрофії яєчка [4], що визначає актуальність даної роботи.

Мета дослідження – визначити характер структурно-функціональних змін в яєчку при його водянці.

Об'єкт і методи дослідження. Гістологічними і електронномікроскопічними методами досліджували 20 біоптатів яєчка чоловіків віком 22-35 років, у 15 з яких в анамнезі перенесена водянка, що призвела до неплідності. На гістологічних препаратах, забарвлених гематоксиліном і еозином при збільшенні мікроскопу $\times 400$ і $\times 900$ з використанням окуляр-мікрометра визначали діаметр звивистих сім'яних трубочок в мкм, ступінь пошкодження клітин сперматогенного епітелію в них у відсотках, кількість клітин сперматогенного епітелію, які зустрічаються на III стадії циклу, об'єм ядер інтерстиціальних ендокриноцитів в мкм³. (Hessekatal, 1990; Heidex, 2004).

Комп'ютерне опрацювання даних проводили за допомогою статистичного пакета Stat. Soft, inc. Tusla, OK, USA; Statistica 6. Статистичні зміни вважали достовірними, коли досягнутий рівень статистичної значущості був $p < 0,05$.

Збір матеріалу для електронномікроскопічного дослідження структур яєчка проводили за загальноприйнятими правилами. Ультратонкі зрізи досліджували в електронному мікроскопі ПЕМ-125 К при збільшеннях від 6000 до 16000 разів.

Комісією з питань медичної етики ДВНЗ «Прикарпатський національний університет імені Василя Стефаника» порушень етичних норм при проведенні дослідження не виявлено (протокол №2 від 14.11.2018 р.).

Результати дослідження та їх обговорення. При мікроскопічному дослідженні гістологічних препаратів з біоптатів яєчок неплідних чоловіків, в

анамнезі яких водянка, середній діаметр звивистих сім'яних трубочок дорівнює $(110,51 \pm 4,85)$ мкм проти $(218,72 \pm 1,56)$ мкм у контролі.

У 16,8% звивистих сім'яних трубочок клітини сперматогенного епітелію відсутні, у 32,1% сім'яних трубочок визначався важкий ступінь пошкодження клітин, власна оболонка звивистих сім'яних трубочок значно потовщена за рахунок розростання сполучнотканинних елементів та деформована (рис. 1).

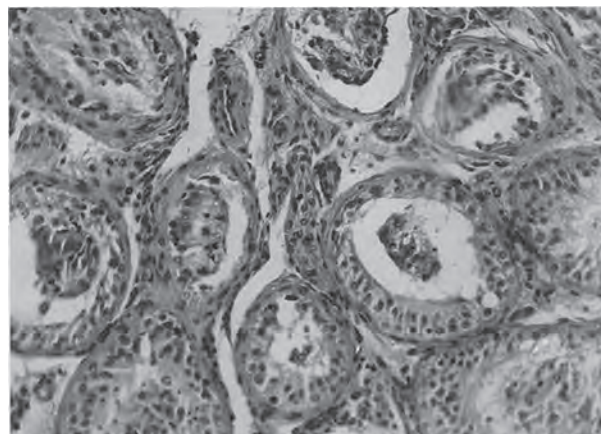


Рис. 1. Деформація звивистих сім'яних трубочок та редукція в них шарів клітин сперматогенного епітелію в яєчку чоловіка 27 років при водянці. Забарвлення зрізу гематоксиліном і еозином. 36. $\times 200$.

В частині із них її цілість порушення. До неї прилягають один-два шари сперматогоній і сперматоцитів, поодинокі підтримувальні епітеліоцити з деформованим гіперхромним ядром і зернистою цитоплазмою. В просвіті інших трубочок наявний клітинний детрит. У звивистих сім'яних трубочках, що

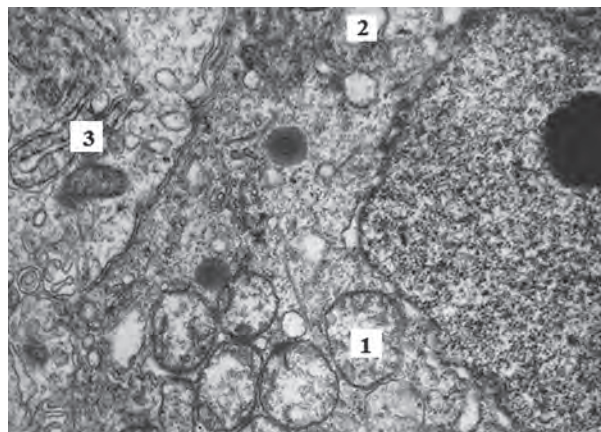


Рис. 2. Гомогенізація крист мітохондрій (1), вакуолізація цитоплазми сперматоцита (2) та деформація структури з'єднувального апарату (3) підтримувальних епітеліоцитів яєчка чоловіка 30 років при водянці. 36. $\times 16000$.

збереглися, кількість сперматогоній зменшилась до $48,22 \pm 2,61$, сперматоцитів – до $65,95 \pm 2,67$ і сперматид – до $176,68 \pm 4,55$ проти $72,18 \pm 1,55$, $164,35 \pm 6,04$ і $370,84 \pm 7,81$ у контролі ($P < 0,05$).

Звивисті сім'яні трубочки розділені між собою значними прошарками інтерстиційної сполучної тканини з проліферацією фібробластів. По ходу кровоносних судин виявлено поодинокі, або невеликі групи інтерстиційних ендокриноцитів з деформованим і гіперхромним ядром, об'єм якого зменшився до $(72,88 \pm 0,86)$ мкм³ проти $(97,57 \pm 1,60)$ мкм³ у контролі.

За даними електронної мікроскопії при водянці яєчка виявлено виражені зміни у власній оболонці звивистих сім'яних трубочок. Базальна мембрана сперматогенного епітелію нерівномірно потовщена, різної електронної щільності на протязі. В ній зростає кількість пучків колагенових волокон, їх фрагментація та набряк. Мембрана на протязі покручена. Ядро міоїдних клітин зморщене, гіперхромне, хроматин розташований біля нуклеолеми. Цитоплазма просвітлена, вакуолізована. Цитоплазматична мембрана місцями потовщена (рис. 2).

Ядро підтримувальних епітеліоцитів неправильної форми з глибокими інвагінаціями і рівномірним розподілом хроматину. Цитоплазма клітин світла, в ній визначається значна кількість жирових включень, лізосом і різних розмірів везикул. Компоненти комплексу Гольджі і каналні ендоплазматичної сітки розширені. У більшості мітохондрій кристи редуковані, матрикс вакуолізований. В з'єднувальному апараті підтримувальних епітеліоцитів цитолемі зближені, мікрофіламенти редуковані, каналні ендоплазматичної сітки розширені. В сперматогоніях, сперматоцитах і сперматидях кристи мітохондрій гомогенізовані, матрикс просвітлений, цитоплазма вакуолізована, каналні ендоплазматичної сітки розширені. В сперматоцитах – нерівномірне розширення субкросомного простору.

Ядра інтерстиційних ендокриноцитів неправильної форми, з інвагінаціями нуклеолеми та периферичною конденсацією хроматину. Мітохондрії деформовані, матрикс вакуолізований, кристи фрагментовані, каналні ендоплазматичної сітки розширені, кількість жирових включень незначна.

В кровоносних капілярах яєчка виявляється набряк цитоплазми ендотеліоцитів, мікропіноцитоз,

контури цитолемі нерівні, ядра неправильної форми з глибокими інвагінаціями, каріоплазма просвітлена.

Таким чином, отримані нами результати підтверджують дані літератури про те, що водянка яєчка являється одним із характерних уражень органів калитки. В нормі порожнина серозної оболонки містить кілька крапель рідини, фільтрація якої відбувається в капілярах, а резорбція здійснюється в, основному, лімфатичними судинами. При порушенні балансу цих процесів внаслідок лімфостазу і венозного застою у піхвовій щілині накопичується серозна рідина, зростає її тиск, розвиваються зміни в сім'яних трубочках і в стромі яєчка [4].

Окрім того, що рідина чинить певний гідростатичний тиск на паренхіму і кровоносне русло яєчка, який може мати травматичний ефект. На стороні водянки спостерігається підвищення температури на 2°, що також негативно впливає на сперматогенез [5]. Так за нашими даними діаметр звивистих сім'яних трубочок зменшився до $(110,51 \pm 4,83)$ мкм³, 18, 6% з яких – спустошені, а у 32,1% трубочок визначається важкий ступінь пошкодження клітин сперматогенного епітелію зі значним зниженням кількості сперматоцитів і сперматид, а також зменшенням – до $(72,88 \pm 0,86)$ мкм³ об'єму ядер інтерстиційних ендокриноцитів, що порушує їх гормональну функцію. Виявлені нами значні зміни в компонентах гематотестикулярного бар'єру також негативно впливають на сперматогенез [6,7] у зв'язку з розвитком аутоімунного орхіту.

Висновки

1. Водянка яєчка викликає його виражену атрофію із зменшенням вдвічі діаметру звивистих сім'яних трубочок, склерозу її власної оболонки і редукції шарів клітин сперматогенного епітелію зі зменшенням кількості сперматоцитів на 58,0% і сперматид – на 53% у порівнянні з контролем.

2. Перенесена водянка яєчка призводить до глибоких ультраструктурних змін у власній оболонці звивистих сім'яних трубочок, підтримувальних епітеліоцитах, клітинах сперматогенного епітелію, стінці кровоносних капілярів та інтерстиційних ендокриноцитах.

Перспективи подальших досліджень полягають в тому, що отримані дані послужать базою для вивчення еякуляту при водянці яєчка.

Література

- Gritsulyak BV, Spask AM, Gritsulyak VB. Orchoepidimit. Monograph. Ivano-Frankivsk; 2008. 186 s. [in Ukrainian].
- Sehill WB, Comhare FH, Hargreave TB. Andrology for the clinician. Moscow; 2011. 800 p.
- Bazalytska SV. Cholovicha nepolnist v Ukraini: osoblivosti patp – I morfohenezu [monohrafiya]. Kyiv: TOV "Chetverta khyilya"; 2016. 262 s. [in Ukrainian].
- Chaykovskiy YB, Polyvcan MI. Zminy hemodynamiki ta spermatohenezu u neoperovanykh cholovikiv v umovakh kosoyi pakhvynnoyi hryzhi. Svit medytsyny ta biolohiyi. 2017;1(59):87-9. [in Ukrainian].
- Pastukhova VA. Vplyv Hinko biloba na ultrastrukturu yayechna shchuriv pry ekstremalnoyi hipertermiy. Halytskyi licarskyi visnyk. 2010;17(2,2):80-2. [in Ukrainian].
- Bazalytska SV. Osoblivosti ekspresivi hematoteatikulyarnoho baryeru pry risnykh formakh cholovichoyi neplidnosti. Svit medytsny ta biolohini. 2015;2(49):80-3. [in Ukrainian].
- Bragina YeY, Bocharova YeM. Kolichestvennyye elektronno-mikroskopicheskoye issledovanye spermatozoidov pri diagnostike muzhskogo besplodiya. Andrologiya i genitalnaya khiurgiya. 2014;1:54-62. [in Russian].

ГІСТО- ТА УЛЬТРАСТРУКТУРНІ ЗМІНИ У ЗВІВИСТИХ СІМ'ЯНИХ ТРУБОЧКАХ ЯЄЧКА ЧОЛОВІКІВ РЕПРОДУКТИВНОГО ВІКУ ПРИ ВОДЯНЦІ**Грицуляк Б. В., Грицуляк В. Б., Глодан О. Я., Долинко Н. П., Івасюк І. Й., Спаська А. М.**

Резюме. Методами гістології, морфометрії, електронної мікроскопії та статистики досліджено характер структурно-функціональних змін в яєчку чоловіків репродуктивного віку при його водянці.

Встановлено, що після перенесеної водянки спостерігається атрофія яєчка у 60-80% випадків при цьому спостерігається зменшення вдвоє діаметру звивистих сім'яних трубочок, потовщується їх власна оболонка, вірогідно зменшується кількість сперматогоній, сперматоцитів і сперматид та об'єм ядер інтерстиційних ендокриноцитів. У деякій частині звивистих сім'яних трубочок клітини сперматогенного епітелію відсутні, або в більшій частині спостерігається звивистих сім'яних трубочок визначався важкий ступінь пошкодження клітин, власна оболонка звивистих сім'яних трубочок значно потовщена за рахунок розростання сполучнотканних елементів та деформована. В частині із них спостерігається порушення її цілісності. Ультраструктурно у підтримувальних епітеліоцитах і сперматидах наявні значні зміни в мітохондріях, ендоплазматичній сітці і комплексі Гольджі. В гемокапілярах яєчка – деформація ядер ендотеліоцитів, мікроклазмотоз та деформація цитоплазматичних органел.

Ключові слова: яєчко, водянка, сперматогенез.

ГІСТО- И УЛЬТРАСТРУКТУРНЫЕ ИЗМЕНЕНИЯ В ИЗВИТЫХ СЕМЕННЫХ ТРУБОЧКАХ ЯИЧЕК МУЖЧИН РЕПРОДУКТИВНОГО ВОЗРАСТА В УСЛОВИЯХ ЕГО ВОДЯНКИ**Грицуляк Б. В., Грицуляк В. Б., Глодан А. Я., Долинко Н. П., Івасюк І. Й., Спасская А. М.**

Резюме. Методами гістології, морфометрії, електронної мікроскопії та статистики досліджено характер структурно-функціональних змін в яєчці чоловіків репродуктивного віку в умовах його водянки.

Установлено, що після перенесеної водянки зменшується вдвоє діаметр звивистих сім'яних трубочок, потовщується їх власна оболонка, значительно зменшується кількість сперматогоній, сперматоцитів і сперматид та об'єм ядер інтерстиціальних ендокриноцитів. Ультраструктурно в підтримувальних епітеліоцитах, сперматоцитах і сперматидах існують значительні зміни в мітохондріях, ендоплазматичній сітці і комплексі Гольджі. В гемокапілярах яєчка – деформація ядер ендотеліоцитів, мікроклазмотоз та деформація цитоплазматичних органел.

Ключевые слова: яєчко, водянка, сперматогенез.

HISTO- AND ULTRASTRUCTURAL CHANGES IN THE TESTICLES BRAIDED SEMINAL TUBES OF MEN IN REPRODUCTIVE AGE DURING HYDROPS**Gritsulyak B. V., Gritsulyak V. B., Glodan A. Ya., Dolinko N. P., Ivasyuk I. I., Spasskaya A. M.**

Abstract. Methods of histology, morphometry, electron microscopy and statistics have investigated the character of structural and functional changes in the testicle of men of reproductive age during hydrops.

It was found that after the transmitted hydrops, testicular atrophy is observed in 60-80% of cases, while there is a decrease in the diameter of the twisting seminal tubules, the thickening their own shell, the number of spermatogonia, spermatocytes and spermatid decreases and the volume of the nuclei of interstitial endocrinocytes is reduced. In some parts of the vorticular seminal tubules, cells of the spermatogenic epithelium are absent, or in the majority of the observed vorticity of seminal tubules, a severe degree of cell damage has been determined, and the actual shell of the convoluted seminal tubes is considerably thickened due to the growth of connective tissue elements and deformation. In part of them there is a violation of its integrity.

Ultra-structurally in supporting epitheliocytes and spermatids there are significant changes in mitochondria, endoplasmic mesh, and Golgi complexes. In testicular haemocapillars, deformation of endothelial cell nuclei, microlazmatosis and deformation of cytoplasmic organelles. In the testicular capillaries, the edema of the endothelial cell cytoplasm, micropinocytosis, contours of uneven cytology, irregular cortex with deep invaginations, and karyoplasm is enlightened.

Thus, we can assume that the results obtained by us confirm the literature data that the testicles are one of the characteristic lesions of the gut organs. According to the norm, the cavity of the serous membrane contains several drops of fluid, the filtration of which occurs in the capillaries, and resorption is carried out in mainly lymphatic vessels. In violation of the balance of these processes due to lymphostasis and venous congestion in the vagina, the serum fluid is accumulated, its pressure increases, changes in the seminal tubules and in the testis stroma develop.

In addition, the fluid has a certain hydrostatic pressure on the parenchyma and the testis of the bloodstream, which may have a traumatic effect. On the side of the water column there is an increase in temperature of 2°, which also negatively affects spermatogenesis. The significant changes we have discovered in the components of the hemato-testicular barrier also negatively affect spermatogenesis in connection with the development of autoimmune orchitis.

Key words: testicular, watery, spermatogenesis.

*Рецензент – проф. Білаш С. М.
Стаття надійшла 25.01.2019 року*