

The study was conducted on 20 male chinchilla rabbits with initial body weight 2.5-3.0 kg, aged 1-1.5 years. The experimental atherosclerosis was simulated according to N.N. Anichkov classical method.

For morphological investigation, the spleen was fixed in 10% neutral formalin, embedded in celloidin or paraffin and stained with hematoxylin-eosin and hematoxylin-picrofuksin according to Van-Gieson method; frozen sections made in cryostat were stained with Sudan black B according to Lison for total lipids evaluation.

In rabbits with the experimental atherosclerosis, the capsule and trabeculae of spleen were determined to be slightly thickened compared to intact animals. Moreover, the signs of congestion were observed in the red splenic pulp, hemosiderophages and foamy (xantomatous) cells were also often determined. The changes in the white pulp were also observed: the decrease in size of T-dependent periarterial zone and increase in size of B-dependent zone – the reproductive center. The new centers of plasmocytogenesis appeared in the red pulp, which were small in size and called pulpal splenic cords. The mantle and marginal zones were poorly developed.

The changes in structure of arterial walls, especially medium-sized ones were characteristic of the studied immunocompetent organ of rabbits with experimental atherosclerosis. The wall was thickened as the result of the increase in the amorphous ground substance in all three membranes of vessels as well as accumulation of special cells, namely, foamy. When stained with hematoxylin-eosin, the cytoplasm of these cells looked like foam, that is, was filled with multiple optically empty bubbles. Histochemical studies have determined that the bubbles in the cell were filled with lipids and, therefore, the cells are also called xantomous. Thickening of arterial wall causes the narrowing of their orifices.

Thus, the compensatory-adaptive changes occur in experimental cholesterol atherosclerosis of spleen. Disorders of the organ stroma were manifested by the increase in the fibrous component, namely, thickening of the capsule and trabeculae as well as the walls of the arterial vessels. The main morphological changes were observed in B-zone of splenic parenchyma and characterized by the signs of B-type immune response. Moreover, the cell division of the plasmacytic series was activated and the germinal centers were expanded.

Key words: experimental atherosclerosis, spleen, morphofunctional changes.

Рецензент – проф. Єрошенко Г. А.
Стаття надійшла 11.01.2019 року

DOI 10.29254/2077-4214-2019-1-1-148-299-303

УДК 611.716.4:572.54.087

*Сазонова О. М., *Вовк О. Ю., *Гордійчук Д. О., **Дубина С. О.

ОСТЕОМЕТРИЧНА ХАРАКТЕРИСТИКА НИЖНЬОЇ ЩЕЛЕПИ З УРАХУВАННЯМ КРАНІОТИПУ

*Харківський національний медичний університет (м. Харків)

**Донецький національний медичний університет (м. Краматорськ)

mega_darusi4ka@ukr.net

Зв'язок публікації з плановими науково-дослідними роботами. Дослідження виконано у межах науково-дослідної роботи кафедри анатомії людини Харківського національного медичного університету «Індивідуальна анатомічна мінливість краніотопографічних особливостей та просторових взаємовідношень ділянок голови людини в постембріональному періоді онтогенезу» № державної реєстрації – 0118U000954.

Вступ. З розвитком сучасної краніології з'явилася необхідність в додаткових комплексних дослідженнях лицьового відділу черепа, особливо співвідношень очної, носової і ротової ділянок. Останнє має першочергове значення в анатомо-фізіологічному та морфо-функціональному аспекті процесів росту і розвитку лицьового черепа людини [1-6].

Особливе практичне значення надають результатам морфокраніологічного дослідження нижньої щелепи та її утворень з позиції вчення про індивідуальну анатомічну мінливість. Це важливо в розумінні будови лицьового черепа у цілому та визначенні практич-

них задач в сучасній краніології та краніометрії [7-10].

Метою даної роботи – є детальне дослідження вікової морфології та краніометрії лицьового черепа людини зрілого віку, відповідно до процесів росту та перетворення нижньої щелепи і щелепно-лицьового апарату в цілому.

Об'єкт і методи дослідження. Дослідження проведено за допомогою вивчення 100 кісткових препаратів цілісних та фрагментованих черепів чоловіків і жінок, що увійшли до колекції кафедри нормальної анатомії Харківського національного медичного уні-

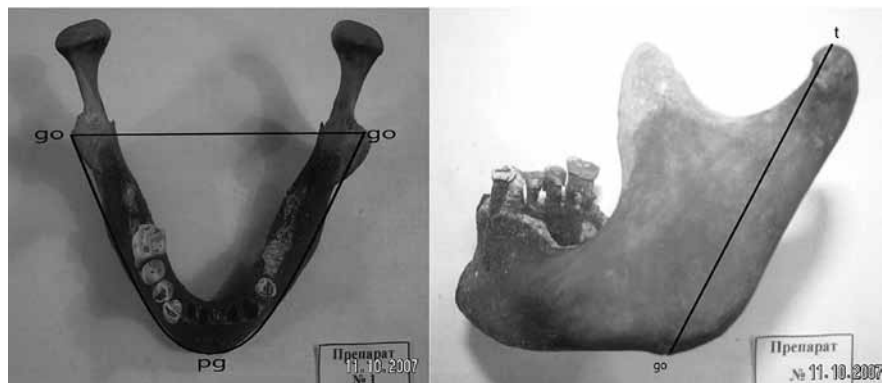


Рис. 1. Загальний вигляд нижньої щелепи з проведеним вимірюванням двох половин: go-pg – довжина; go-go – ширина; t-go – висота гілки; go-pg-go – периметр. Фото схема з колекції черепів № 1.

верситету. Проводилася детальна остеометрія верхньої і нижньої щелепи.

При показниках основного черепного індексу менше 75 обстежені препарати відносилися до доліхокранів; 75-79,9 – мезокранів; 80 і більше – брахікранів.

Морфометрія нижньої щелепи складалася з визначення наступних параметрів: довжини по обидва боки (go-pg); висоти гілки зліва і справа (t-go), де t – верхня точка виростка; ширини (go-go); довжини (периметра) альвеолярної дуги (рис. 1).

Всі статистичні розрахунки проводилися згідно комп'ютерної програми з використанням цифрових таблиць і стандартного пакету вихідних даних.

Результати досліджень та їх обговорення. У першу чергу нами встановлений діапазон відмінностей поздовжніх розмірів нижньої щелепи та деяких її структур у людей зрілого віку (табл. 1).

Таблиця 1.

Діапазон індивідуальних відмінностей поздовжніх розмірів нижньої щелепи у людей зрілого віку (см)

№ з/п	Досліджувані ознаки Форма черепа	Довжина			
		(go-pg)	гілки (t-go)	альвеолярної дуги	
1.	Брахікрани	чол.	8,60-9,80	5,40-6,92	8,90-9,90
		жін.	7,85-9,38	5,20-6,70	8,90-9,80
2.	Мезокрани	чол.	8,30-9,75	5,90-7,10	8,90-10,80
		жін.	8,20-9,50	5,80-7,00	8,80-10,40
3.	Доліхокрани	чол.	8,50-10,60	6,02-7,60	9,20-11,60
		жін.	8,40-9,90	5,90-7,50	9,10-11,05

Так, довжина нижньої щелепи (go-pg) у чоловіків варіює від 8,30 до 10,60 см, у жінок від 7,85 до 9,90 см. При цьому, у брахікранів поздовжній параметр незалежно від статі коливається у межах 7,85-9,80 см; у мезокранів – від 8,20 до 9,75 см; у доліхокранів – від 8,40 до 10,60 см. Ці дані підтверджені отриманими статистичними показниками (табл. 1).

Паралельно з цим, відбувається поступове збільшення довжини вертикального розміру гілки нижньої щелепи (t-go) у межах від 5,40 до 7,60 см у чоловіків та від 5,20 до 7,50 см у жінок. З урахуванням крайніх форм будови голови даний параметр має характерний діапазон мінливості: у брахікранів чоловічої статі від 5,40 до 6,92 см, жіночої статі – від 5,20-6,70 см; у мезокранів довжина гілки нижньої щелепи варіює від 5,90 до 7,10 см та від 5,80 до 7,00 см; у доліхокранів досягає 6,02-7,60 см у чоловіків і 5,90-7,50 см – жінок.

Проведена морфометрія показала, що поздовжня частина нижньої щелепи збільшується незначно і має відносно малий розмах індивідуальних відмінностей. При цьому, зберігається збільшення довжини її гілки від брахі- до мезо- і доліхокранів, пов'язане із загальною тенденцією до збільшення у них поздовжніх та висотних параметрів лицьового відділу черепа.

Поряд з тим, встановлено діапазон індивідуальних відмінностей довжини альвеолярної дуги нижньої щелепи, що виявлений у людей зрілого віку (див. табл. 1).

У чоловіків даний параметр змінюється від 8,90 до 11,60 см, жінок – від 8,80 до 11,25 см. У брахіморфних людей довжина нижньої альвеолярної дуги

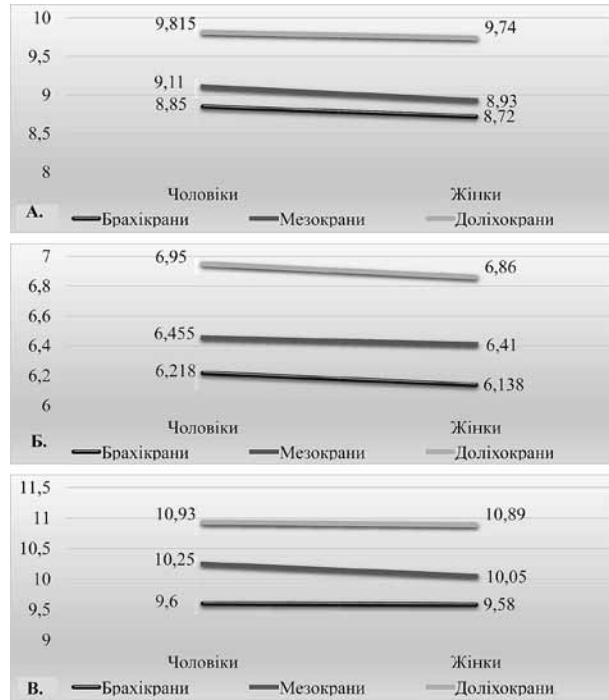


Рис. 2. Діапазон мінливості поздовжніх розмірів нижньої щелепи: А – довжина; Б – довжина гілки; В – довжина альвеолярної дуги (1 – у брахікранів; 2 – у мезокранів; 3 – у доліхокранів).

знаходиться у межах від 8,90-9,90 см (чол.) і від 9,30 до 9,80 см (жін.), у мезоморфних, відповідно, від 8,90 до 10,80 см та 8,80 до 10,40 см; у доліхоморфних – від 9,20 до 11,60 см і від 9,10 до 11,25 см.

Існуючий діапазон індивідуальних відмінностей поздовжніх параметрів нижньої щелепи у людей зрілого віку графічно зображені на рис. 2.

Встановлено, що поперечні розміри нижньої щелепи, також, мають характерні відмінності, при крайніх формах будови лицьового черепа у людей зрілого віку (табл. 2).

У першу чергу має значення основна ширини нижньої щелепи – відстань між краніологічними точками go-go. У чоловіків зрілого віку цей параметр змінюється від 9,50 до 13,20 см, у жінок від 8,80 до 13,0 см. Відповідно, у представників з брахікранною формою черепа чоловічої статі go-go коливається від 10,20 до 13,20 см, жіночої статі – від 10,10 до 13,00 см; у людей з мезокранною формою цей розмір обличчя має незначний діапазон: від 9,70 до 10,80 см (чол.) та від 9,80 до 10,60 см (жін.). У представників з доліхокранною формою черепа спостерігається

Таблиця 2.

Діапазон індивідуальних відмінностей поперечних розмірів нижньої щелепи у людей зрілого віку (см)

№ з/п	Досліджувані ознаки Форма черепа	Ширина	
		(go-go)	міжмоларна ширина (d-d)
1.	Брахікрани	чол.	10,20-13,20
		жін.	10,10-13,00
2.	Мезокрани	чол.	9,70-10,90
		жін.	9,80-10,60
3.	Доліхокрани	чол.	9,50-11,00
		жін.	8,80-10,90

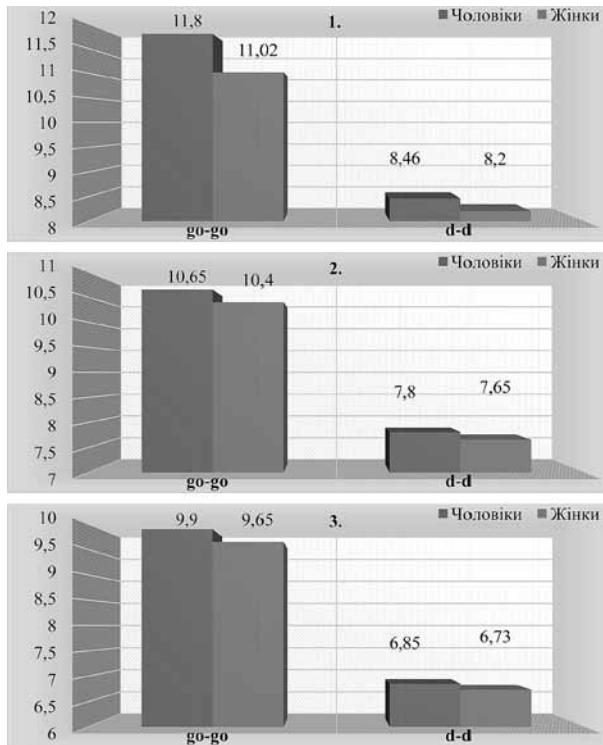


Рис. 3. Виявлений діапазон мінливості поперечних розмірів нижньої щелепи: А – ширина (go-go); Б – міжмолярна ширини (d-d): 1 – у брахікранів; 2 – у мезокранів; 3 – у доліхокранів.

зменшення даного поперечного розміру до 9,50 – 11,00 см у чоловіків та до 8,80 – 10,90 см у жінок.

Це вказує на те, що класичний краніологічний параметр go-go є важливим показником в розумінні й оцінці індивідуальної анатомічної мінливості будови лицьового відділу голови. У людей даного віку ширина нижньої щелепи повністю залежить від крайніх форм будови черепа з максимальними статистичними значеннями у брахікранів та мінімальними у доліхокранів. У перших спостерігається превалювання всіх поперечних параметрів черепа і його відділів, у других, навпаки, їх зменшення.

Відповідно до вищевикладеного знаходиться діапазон індивідуальних відмінностей міжмолярної ширини нижньої щелепи, що виявлені у осіб зрілого віку (табл. 2). Для чоловіків даної вікової групи характерний діапазон міжмолярної ширини (d-d) у межах від 6,50 до 9,30 см, для жінок – від 6,20 до 8,60 см. При цьому, у брахікранів ця амплітуда діаметра, становить у перших 7,80-9,30 см; у других – 7,20-8,60 см.

У мезокранів міжмолярна ширина не виходить за межі 7,30-8,40 см (чол.) та 7,10-8,20 см (жін.), відповідно у доліхокранів коливається від 6,50 до 7,90 см (чол.) і від 6,20 до 7,80 см (жін.). Дані параметри є віддзеркаленням індивідуальності нижньої щелепи та залежності поперечних розмірів між собою.

Відповідно до цього, поперечні розміри нижньої щелепи превалюють у людей зрілого віку з брахі-

кранною формою черепа та досягають максимальних значень середньої арифметичної і сигмального відхилення як основної, так і кутової ширини (go-go) та міжмолярної ширини (d-d). Середні показники характерні для людей з мезокранною формою черепа (рис. 3).

Проведена морфометрія показала наявність достовірного діапазону індивідуальної мінливості будови нижньої щелепи та поєднання брахікранії з розширеними формами лицьового відділу і характерною лептопрозопією.

Відповідно до вищевикладеного, існують дві крайні форми будови нижньої щелепи: перша – розширено-вкорочена з переважанням поперечних розмірів і збільшенням периметра нижньої альвеолярної дуги, яка характерна для брахікранів; друга – звужено-подовжена з переважанням поздовжніх розмірів і зменшенням периметра дуги, що характерно для доліхокранів (рис. 4).

Слід зазначити, що поряд з класичною симетричною формою і кривизною нижньої альвеолярної дуги, виявляються невідповідності лівої та правої половин нижньої щелепи. У цих випадках доводиться виділяти і вивчати різну ступінь природної, генетично обумовленої асиметрії. Виходячи з практичних потреб, з ціллю правильної діагностики та лікування вроджених та набутих прикусів, протезування та хірургічної корекції різних зубних дефектів, аномалій та інше.

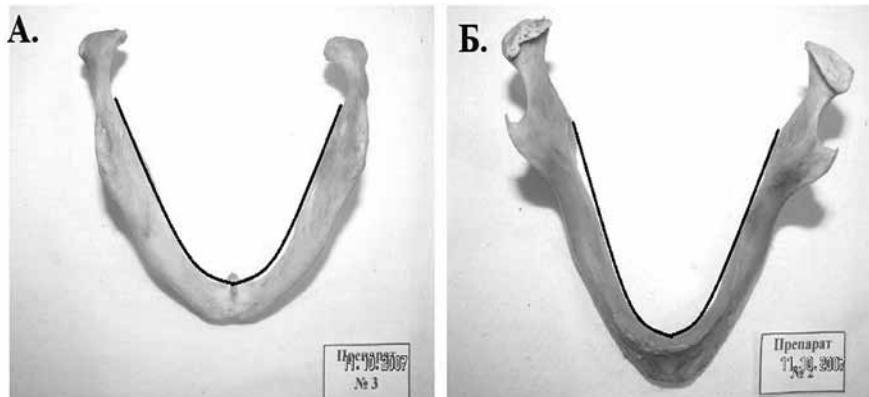


Рис. 4. Дві крайні форми будови нижньої щелепи: А – у брахікранів; Б – у доліхокранів (Фото з колекції черепів № 3, № 2).

Висновки

1. Проведений морфометричний аналіз показав, що поздовжня частина нижньої щелепи збільшується незначно і має відносно незначний діапазон індивідуальних відмінностей. При цьому, зберігається збільшення довжини її гілки від брахі- до мезо- і доліхокранів.

2. Нами доведено, що у людей зрілого віку ширина нижньої щелепи повністю залежить від крайніх форм будови черепа з максимальними статистичними значеннями у брахікранів та мінімальними у доліхокранів.

3. Проведене дослідження, також, виявило наявність достовірного діапазону індивідуальної мінливості будови нижньої щелепи та поєднання брахікранії з розширеними формами лицьового відділу і характерною лептопрозопією.

4. Встановлено, що існують дві крайні форми будови нижньої щелепи: перша – розширено-вкорочена

з переважанням поперечних розмірів і збільшенням периметра нижньої альвеолярної дуги, яка характерна для брахікранів; друга – звужено-подовжена з переважанням поздовжніх розмірів і зменшенням периметра дуги, що характерно для доліхокранів.

Перспективи подальших досліджень. Таким чином, отримані результати дослідження у подальшому можуть сприяти раціоналізації та оптимізації

лікування хворих з щелепно-лицьовою патологією. На основі даного дослідження можливо впровадити ефективні способи оперативних доступів, спираючись на індивідуальні особливості будови нижньої щелепи. Все це, безумовно, призведе до зниження інвалідизації та фінансових витрат на лікування хворих.

Література

1. Hwang S. Three-dimensional evaluation of dentofacial transverse widths in adults with different sagittal facial patterns. *Am J Orthod Dentofacial Orthop.* 2018;154(3):365-74. DOI: 10.1016/j.ajodo.2017.11.041
2. Zheng X. Accuracy of two midsagittal planes in three-dimensional analysis and their measurement in patients with skeletal mandibular deviation: a comparative study. *Br J Oral Maxillofac Surg.* 2018;56(7):600-6. DOI: 10.1016/j.bjoms.2018.06.009
3. Thiesen G. Three-dimensional evaluation of craniofacial characteristics related to mandibular asymmetries in skeletal Class I patients. *Am J Orthod Dentofacial Orthop.* 2018;154(1):91-8. DOI: 10.1016/j.ajodo.2017.10.031
4. Magarakis M. Ocular injury, visual impairment, and blindness associated with facial fractures: a systematic literature review. *Plast Reconstr Surg.* 2012;129(1):227-33. DOI: 10.1097/PRS.0b013e3182362a6d
5. Liu R. Craniofacial morphology characteristics of operated unilateral complete cleft lip and palate patients in mixed dentition. *Oral Surg Oral Med Oral Pathol Oral Radiol Endod.* 2011;112(6):16-25. DOI: 10.1016/j.tripleo.2011.04.011
6. Kün-Darbois JD. Asymmetric bone remodeling in mandibular and maxillary tori. *Clin Oral Investig.* 2017;21(9):2781-8. DOI: 10.1007/s00784-017-2080-8
7. Liu SR. Changes in facial appearance after maxillomandibular advancement for severe obstructive sleep apnoea hypopnoea syndrome in Chinese patients: a subjective and objective evaluation. *Int J Oral Maxillofac Surg.* 2012;41(9):1112-9. DOI: 10.1016/j.ijom.2012.03.011
8. Mahdi E. Assessment of facial and cranial development and comparison of anthropometric ratios. *J Craniofac Surg.* 2012;23(2):75-83. DOI: 10.1097/SCS.0b013e3182468612
9. Gateno J. Effect of facial asymmetry on 2-dimensional and 3-dimensional cephalometric measurements. *J Oral Maxillofac Surg.* 2011;69(3):655-62. DOI: 10.1016/j.joms.2010.10.046
10. Del Neri NB. Zygomaticofacial foramen location accuracy and reliability in cone-beam computed tomography. *Acta Odontol Scand.* 2014;72(2):157-60. DOI: 10.3109/00016357.2013.814804

ОСТЕОМЕТРИЧНА ХАРАКТЕРИСТИКА НИЖНЬОЇ ЩЕЛЕПИ З УРАХУВАННЯМ КРАНІОТИПУ

Сазонова О. М., Вовк О. Ю., Гордійчук Д. О., Дубина С. О.

Резюме. З розвитком сучасної краніології з'явилася необхідність в додаткових комплексних дослідженнях лицьового відділу черепа, особливо співвідношень очної, носової і ротової ділянок. Метою роботи є детальне дослідження вікової морфології та краніометрії лицьового черепа людини зрілого віку. Дослідження проведено за допомогою вивчення 100 кісткових препаратів цілісних та фрагментованих черепів. Морфометрія нижньої щелепи складалася з визначення довжини; висоти гілки зліва і справа; ширини; довжини (периметра) альвеолярної дуги. Проведена морфометрія показала, що поздовжня частина нижньої щелепи збільшується незначно і має відносно малий розмах індивідуальних відмінностей. При цьому, зберігається збільшення довжини її гілки від брахі- до мезо- і доліхокранів, пов'язане із загальною тенденцією до збільшення у них поздовжніх та висотних параметрів лицьового відділу черепа. Проведена морфометрія показала наявність достовірного діапазону індивідуальної мінливості будови нижньої щелепи та поєднання брахікранії з розширеними формами лицьового відділу і характерною лептопрозопією. Таким чином, встановлено, що існують дві крайні форми будови нижньої щелепи: перша – розширено-вкорочена з переважанням поперечних розмірів і збільшенням периметра нижньої альвеолярної дуги, яка характерна для брахікранів; друга – звужено-подовжена з переважанням поздовжніх розмірів і зменшенням периметра дуги, що характерно для доліхокранів.

Ключові слова: остеометрія, індивідуальна анатомічна мінливість, зрілий вік, нижня щелепа.

ОСТЕОМЕТРИЧЕСКАЯ ХАРАКТЕРИСТИКА НИЖНЕЙ ЧЕЛЮСТИ С УЧЕТОМ КРАНИОТИПА

Сазонова О. Н., Вовк О. Ю., Гордийчук Д. А., Дубина С. А.

Резюме. С развитием современной краниологии появилась необходимость в дополнительных комплексных исследованиях лицевого отдела черепа, особенно соотношений глазничной, носовой и ротовой областей. Целью работы является детальное исследование возрастной морфологии и краниометрии лицевого черепа человека зрелого возраста. Исследование проведено с помощью изучения 100 костных препаратов целостных и фрагментированных черепов. Морфометрия нижней челюсти состояла из определения длины нижней челюсти; высоты ветви слева и справа; ширины длины (периметра) альвеолярной дуги. Проведенная морфометрия показала, что продольная часть нижней челюсти увеличивается незначительно и имеет относительно малый диапазон индивидуальных различий. При этом, сохраняется увеличение длины ее ветви от брахи- к мезо и доліхокранам, что связано с общей тенденцией к увеличению у них продольных и высотных параметров лицевого отдела черепа. Так же, проведенная морфометрия показала наличие достоверного диапазона индивидуальной изменчивости строения нижней челюсти и сочетание брахикрании с расширенными формами лицевого отдела и характерной лептопрозопией. Таким образом, установлено, что существуют две крайние формы строения нижней челюсти первая – расширенно-укороченная с преобладанием поперечных размеров и увеличением периметра нижней альвеолярной дуги, которая характерна для брахикранов; вторая – сужено-удлиненная с преобладанием продольных размеров и уменьшением периметра дуги, что характерно для доліхокранов.

Ключевые слова: остеометрия, индивидуальная анатомическая изменчивость, зрелый возраст, нижняя челюсть.

OSTEOMETRIC MANDIBULAR CHARACTERISTICS WITH CONSIDERING CRANIOTYPE

Sazonova O. M., Vovk O. Yu., Hordiichuk D. O., Dubina S. O.

Abstract. With the development of modern craniology there is a need for additional complex studies of visceral skull, especially relations between the orbital, nasal and oral regions. The morphocraniological study of the mandible and its structures are in particular importance for the practical results of individual anatomic variability. The purpose of study is a detailed investigation of morphological and age-related craniometry of visceral human skull in adulthood. The research has been conducted on 100 bone samples of integral and fragmented skulls from the collections of anatomy department of Kharkiv National Medical University. The cephalic index ranges under 75 – examined skulls related to dolichocephalic type; 75-79.9 – mesocephalic type; 80 and over – brachycephalic. Morphometry of mandible included determination of its length; height of branches (left and right); perimeter of its alveolar arch. All calculations have been performed by computer program using the digital standard package of the tables and initial data. Conducted morphometry showed that longitudinal portion of the mandible slightly increases and has a relatively narrow range of individual variability. At the same time, kept increasing the length of its branches from brachy- to meso- and dolichocephalic types associated with the general tendency to increase their longitudinal and altitudinal parameters of the visceral skull. This indicates that classic craniological parameter go-go is an important indicator in understanding and assessing an individual anatomical variability of the visceral skull. In adulthood people, mandibular width depends entirely on extreme forms of the structure of the skull with the highest statistical values in brachycephalic and lowest in dolichocephalic type. In first, it was observed the prevalence of cross skull parameters and its parts; in second, on the contrary, their reduction. Accordingly, the lateral dimensions of the mandible prevalent in middle-aged people with brachycephalic shape of the skull and reach maximal arithmetic values and deviation range of both, basic and angular width (go-go) and intermolar width (d-d). Average parameters is characteristic for people with mesocephalic shape of the skull. It should be noted, along with the classic symmetrical shape and curvature of the lower alveolar arch, there is asymmetry of left and right halves of the lower jaw. In these cases must be established and conducted the study of different degrees of natural, genetically determined asymmetry. Based on practical needs, with the purpose of correct diagnosis and treatment of congenital and acquired occlusion, prosthetics and surgical treatment of various dental defects and other abnormalities. The study also revealed the presence of significant individual variability of the lower jaw and its relation with the brachycephalic type with advanced leptoprosopy. Thus, it is found that there are two extreme forms of mandibular structure: first–expanded and shortened with increasing prevalence of transverse dimensions and mandibular perimeter, which is typical for brachycephalic type; the second–is narrowed and elongated with a predominance of longitudinal dimensions and a decrease in the perimeter of the arc, which is characteristic of dolichocephalic type.

Key words: osteometry, individual anatomic variability, adulthood, mandible.

Рецензент – проф. Проніна О. М.

Стаття надійшла 20.01.2019 року