

atrophy using osteoplastic material of animal origin; group III – 19 patients with atrophy of the alveolar process of the upper jaw and part of the lower jaw with bone tissue density parameters within the normal limits, who were performed surgical treatment of atrophy of jaw bone tissue using osteoplastic material of animal origin. *Results:* in the examination of patients of group I, whose average age was 51.6 ± 1.6 years, surgical treatment was performed according to the method offered by us and the administration of the ossein-hydroxyapatite compound. The sutures were removed during the 12th day after the surgical intervention. Postoperative wound healing occurred due to the initial tension. According to the computer tomography data, a preserved of height and width of bone tissue was observed, which in future allowed creating sufficient conditions for orthopedic treatment. In the examination of patients of the group II, whose average age was 52.9 ± 1.1 years, the sutures were removed during the 12th day after surgical treatment, the healing of the postoperative wound occurred due to the initial tension. According to the computer tomography data, a preserved of the height and width of bone tissue in 17 patients was observed; there was no healing of a postoperative wound in 3 patients, its infection and subsequent rejection of bone material due to non-compliance with the recommendations. In the examination of patients of the group III, whose average age was 51.6 ± 1.3 years, after the treatment the sutures were removed during the 12th day after the surgical treatment, the healing of the postoperative wound occurred due to the initial tension. According to the computer tomography data, there was a preserved in the volume of bone tissue in 16 patients, in 4 patients there was no healing of the postoperative wound; its infection and subsequent rejection of bone material occurred due to non-compliance with the recommendations of the physician in the postoperative period. *Conclusions.* Thus, on the basis of the obtained clinical results and the results of the X-ray examination, we can consider that the technique of surgical treatment of atrophy of the alveolar process of the upper jaw and the part of the mandible using the bone material of animal origin in combination with the ossein-hydroxyapatite compound, allows us to intensify the processes of bone tissue regeneration, which further increases the volume of bone tissue and further restoration of the masticatory function.

Key words: atrophy of the alveolar process of the upper jaw, atrophy of the alveolar part of the mandible, surgical treatment atrophy of jaws.

Рецензент – проф. Аветиков Д. С.
Стаття надійшла 06.03.2019 року

DOI 10.29254/2077-4214-2019-1-2-149-258-262

УДК 616-079.1-001.45::616-072.1-26

Хоменко І. П., Біленький В. А., Шипілов С. А., Михайлулов Р. М., Негодуйко В. В.

НОВІ ПІДХОДИ В ДІАГНОСТИЦІ ВОГНЕПАЛЬНИХ ПОРАНЕНЬ ДІАФРАГМИ З ВИКОРИСТАННЯМ ВІДЕОТОРАКОСКОПІЧНИХ ТЕХНОЛОГІЙ В УМОВАХ СУЧАСНОГО ЗБРОЙНОГО КОНФЛІКТУ

Військово-медичний клінічний центр Північного регіону МО України (м. Харків)

drshypilov@ukr.net

Зв'язок публікації з плановими науково-дослідними роботами. Робота є фрагментом НДР кафедри військової хірургії Української військово-медичної академії за темою «Розробити систему оцінки тяжкості бойової хірургічної травми» (№ державної реєстрації 0116U007313, 2016–2018 рр., шифр «Політравма-V»).

Вступ. Проблема діагностики та лікування вогнепальних поранень до теперішнього часу відноситься до числа актуальних і багато в чому невирішених питань сучасної хірургії. Під час збройного конфлікту на сході України визначається різке зростання поранень органів грудної клітки та живота. Діафрагма, яка анатомічно розмежовує грудну та черевну порожнини, за даними авторів травмується до 14,3% випадків від усіх проникаючих поранень грудей та живота [1]. Складність диференційної діагностики вогнепальних пошкоджень діафрагми підкреслюється багатьма авторами [2,3]. Вона обумовлена важкістю стану пацієнта, стертістю та полісимптомністю клінічної картини, відсутністю специфічних симптомів пошкодження діафрагми, наявністю поєднаних пошкоджень органів грудної та черевної порожнини [4,5]. Поранення діафрагми призводить до сполученню між собою грудної та черевної порожнини з різним внутрішнім тиском, що викликає суттєві анатомічні та функціональні порушення в діяльності життєво важливих органів та систем. Внаслідок негативного тиску в плевральній порожнині, повітря, кров з черевної порожнини проникає в плевральну, викликає розвиток плеврогенно-

го шоку, колапсу легені, порушення центральної гемодинаміки, зміщення середостіння, а переміщення внутрішньочеревних органів в плевральну посилює тяжкість функціональних порушень внаслідок додаткового здавлення легені і зміщення органів середостіння [6,7].

Ряд важливих положень, що стосуються вибору раціональної діагностичної тактики, до теперішнього часу залишається суперечливим. Недостатньо висвітлені питання застосування ендоскопічних методів діагностики даної категорії постраждалих [8]. Внаслідок відсутності єдиних стандартів лікування, не завжди обираються оптимальні підходи в діагностуванні даної патології, що призводить до пізнього встановлення діагнозу, або взагалі ця патологія не діагностується, запізнених оперативних втручань, так і до невідрядного розширення обсягу операцій [9,10].

Разом з тим, стандартні підходи до діагностичних та лікувальних заходів відрізняються високою травматичністю. Прагнення хірургів до зменшення травматичності хірургічних втручань призвело до широкого поширення в торакоабдомінальної хірургії мініінвазивних технологій.

На сьогоднішній день сучасним керівництвом в стратегії, тактиці і обсягом надання медичної допомоги на етапах медичної евакуації при торакоабдомінальних вогнепальних пораненнях, є вказівки з воєнно-польової хірургії, видані в 2014 році та затверджені Військово-медичним департаментом М-

ністерства оборони України [11,12]. Але з часом збільшується досвід надання медичної допомоги під час обмежених бойових дій, пропонуються нові способи діагностики та лікування поранених.

Враховуючи, що Військово-медичний клінічний центр Північного регіону (м. Харків) є основним напрямком евакуації цієї категорії поранених з зони проведення АТО для надання спеціалізованої медичної допомоги, ми б хотіли поділитися своїми власними спостереженнями та розробками і представити наш скромний досвід, накопичений при діагностиці та лікуванні даної категорії постраждалих.

Мета дослідження: покращити результати діагностики вогнепальних поранень діафрагми у постраждалих доставлених з зони проведення АТО шляхом впровадження нових відеоендоскопічних технологій на етапі надання спеціалізованої хірургічної допомоги.

Об'єкт і методи дослідження. Дослідження виконано у хірургічній клініці Військово-медичного клінічного Центру Північного регіону (ВМКЦ ПНР) Міністерства Оборони України.

Виконано ретроспективний та проспективний аналіз надання медичної допомоги постраждалим під час проведення АТО та ООС на сході України (Донецька та Луганська області) з вогнепальними ранами діафрагми: військовослужбовці МО України, службовці інших силових відомств та бійці добровольчих батальйонів.

В клініку доставлено 64 поранених з одночасним прониканням ранячого снаряду в грудну та черевну порожнини, тобто поранення були з пошкодженням діафрагми. Основним критерієм включення у дослідження була наявність поодиноких або множинних вогнепальних поранень діафрагми будь-якої локалізації.

Діагностика вогнепальних поранень діафрагми виконувалася комплексно і включала: результати клінічного об'єктивного дослідження, лабораторні показники (загальноклінічні аналізи крові і сечі, біохімічні аналізи крові), інструментальні (електрокардіографію, спіральну комп'ютерну томографію органів грудної клітки та черевної порожнини, ультразвукове дослідження за FAST-протоколом, відеоторакокопію з лазерною візуалізацією діафрагми).

Результати досліджень та їх обговорення. Всі поранені чоловічої статі. Вік поранених становив від 19 до 60 років. Постраждали доставлялись в ВМКЦ ПНР з військових мобільних госпіталів та районних лікарень, розташованих в зоні проведення АТО аеромобільним та наземним санітарним транспортом. За характером ранячого снаряду кульові поранення були у 14 (20%), осколкові у 50 (80%). При госпіталізації всі 64 (100%) поранених надавали скарги на біль в відповідній половині грудей, ослаблення дихання на ушкодженій стороні, кваліть, задишку; 62 (97%) постраждалих турбували відчуття нестачі повітря, притуплення перкуторного звуку визначалось у 44 (69%) поранених, біль в животі турбувала 8 (13%); виявлені рани та гематоми м'яких тканин грудей та живота в 59 (92%) постраждалих; симптоми подразнення очеревини були у 26 (41%); напруження м'язів передньої черевної стінки в 15 (23%); здуття живота в 17 (27%), відсутність перистальтичних шумів у 57 (89%) поранених.

Рентгенологічні ознаки, що виявлені при пораненні діафрагми: наявність рідини у 61 (96%), повітря в плевральній порожнині у 48 (75%) постраждалих, ви-

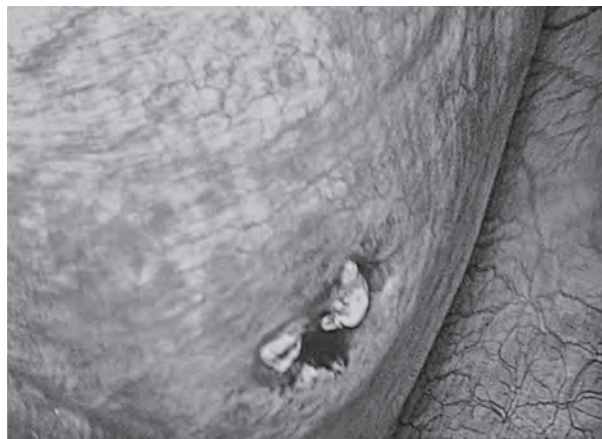

Рис. 1. Поранений В. 2-а доба після вогнепального поранення правого куполу діафрагми. Відеоторакокопія правої плевральної порожнини з оглядом рани.

соке стояння куполу діафрагми в 5 (8%) поранених. До 5% поранених мали стороннє тіло в плевральній порожнині, внутрішньолегеві гематоми, газ під куполом діафрагми. У 2 (3%) поранених патологічних змін на рентгенограмах не виявлено. При ультразвуковому дослідженні за FAST-протоколом найчастіше виявляли рідину в плевральній порожнині – у 50 (78%) поранених, в черевній порожнині – у 41 (64%), пневмоторакс у 39 (61%) постраждалих. Візуалізувати рани діафрагми за допомогою рентгенологічного методу або при УЗД не вдалось жодного разу. За даними мультиспіральної комп'ютерної томографії без контрастного підсилення дефект в діафрагмі був виявлений в 9 (14%) поранених (рис. 1).

Діагностична та лікувальна відеоторакокопія була проведена 64 (100%) пораненим.

Постраждалих із наявністю однієї рани діафрагми було 53 (83%), двох у 8 (13%), трьох у 3 (5%). Локалізація ранового каналу праворуч спостерігалася в 30 (47%) випадках, зліва в 32 (50%) випадках, двобічна в 2 (3%) випадках. За локалізацією рани: з пошкодженням м'язової частини – 54 (84%); сухожильної – 9 (14%); м'язової та сухожильної – 1 (2%). За розміром рани: до 1 см – 3 (5%); до 2 см – 9 (14%); до 3 см – 13 (20%); до 4 см – 27 (42%), до 5 см – 10 (16%), більше 5 см – 2 (3%). Окрім пошкодження діафрагми мали гемоторакс виявлений у 31 (49%) пораненого, серед-

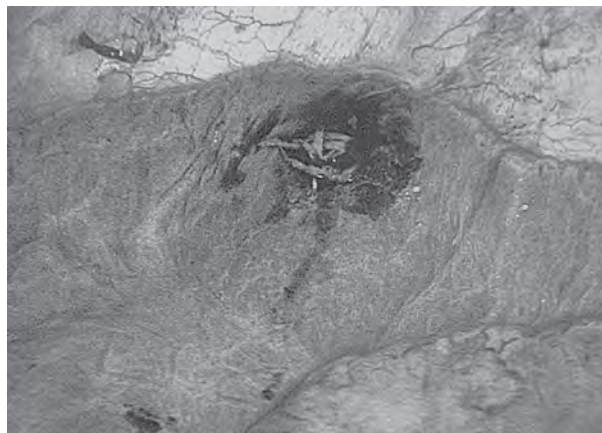


Рис. 2. Поранений В. 2-а доба після вогнепального поранення правого куполу діафрагми. Відеоторакокопія правої плевральної порожнини з оглядом рани нижньої долі правої легені.

ній у 26 (41%), згорнутий у 6 (9%), поранення легені у 58 (91%) (рис. 2).

З метою оцінки ран діафрагми, а саме їх кількості, локалізації та топографії, наявності сторонніх тіл вогнепального генезу, виявлення гематом, сером та супутніх пошкоджень органів порожнинних та паренхіматозних органів грудної клітки та середостіння в клініці розроблена та впроваджена методика лазерної візуалізації вогнепальних поранень діафрагми (відправлена заявка на патент України) (рис. 3).

Запропонований спосіб здійснюється наступним чином: під час торакоскопичного хірургічного втручання у постраждалих з вогнепальними пораненнями діафрагми після виконання візуальної ревізії за допомогою відеоендоскопічної камери зі збільшення зображення до 8-10 разів проводиться огляд труднодоступних для ревізії ділянок грудної порожнини з застосуванням додаткового джерела освітлювання. Лазерне опромінювання проводиться за допомогою апарату лазерного терапевтичного «Ліка Терапевт М» (виробник ПМВП «Фотоніка Плюс», м. Черкаси), який підключається до запропонованої нами ендоскопічної лазерної насадки, що надає рівномірне дифузне розсіяне опромінювання.

Проводиться огляд у червоному (660 нм), зеленому (525 нм) та синьому (405 нм) спектрах лазерного опромінювання у різних його комбінаціях, при щільності потужності лазерного опромінювання 50 мВт, що покращує видимість ранових дефектів та дозволяє виявити додаткові пошкодження, що не візуалізовані при звичайному освітлюванні.

При додатковому застосуванні лазерної візуалізації під час діагностичної торакоскопії за розробленим способом, за допомогою апарату лазерного терапевтичного «Ліка Терапевт М» у 8 (13%) пацієнтів були виявлені додаткові поранення діафрагми, що мали дотичний (у 6 (9%) пацієнтів) та наскрізний (у 2 (3%) пацієнтів) характер. Найбільша кількість поранень діафрагми 5 (8%) була виявлена при огляді в червоному (660 нм) спектрі лазерного опромінювання.

За нашою думкою лазерна візуалізація у червоному спектрі є найбільш ефективною (рис. 4).

Ускладнень та складностей під час застосування розробленого способу лазерної візуалізації вогнепальних поранень діафрагми не спостерігалось.

Запропоновані відеоендоскопічні методи діагностики вогнепальних ран діафрагми на спеціалізованому рівні надання хірургічної допомоги дають можливість ефективно візуалізувати дефекти діафрагми, навіть в труднодоступних місцях.

Обмеженням метода є масивний гемоторакс, триваюча інтенсивна внутрішньоплевральна кровотеча, що не дозволяє зупинити її ендоскопічним методом.

Використання запропонованого ендоскопічного методу в програмі лікування дозволяє збільшити відсоток виявлення вогнепальних поранень діафрагми та знизити ризик післяопераційних ускладнень.

Отриманні позитивні результати апробації є підставою рекомендувати відеоендоскопічну лазерну візуалізацію ран діафрагми для застосування в хірургічній практиці.

Висновки

1. Пошкодження діафрагми, як неодмінна складова торакоабдомінальних поранень, відносяться до важкої бойової патології та потребують чіткого діагностичного алгоритму.

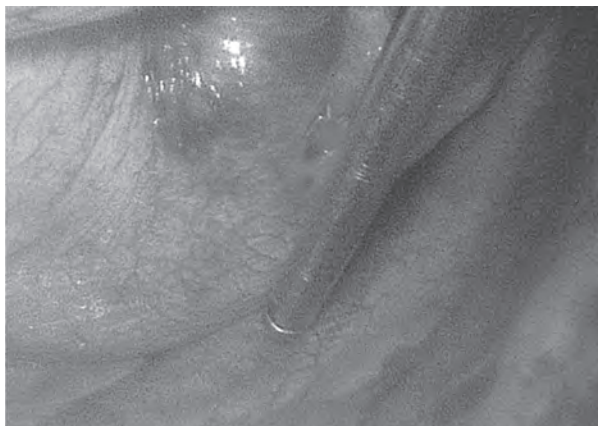


Рис. 3. Поранений В. 2-а доба після вогнепального поранення правого куполу діафрагми. Відеоендоскопія правої плевральної порожнини з оглядом рани діафрагми за допомогою лазерного опромінювання.

2. Важливими в діагностиці поранень діафрагми є результати клінічного об'єктивного дослідження та інструментальні методи дослідження (спірально комп'ютерна томографія органів грудної клітки та черевної порожнини, ультразвукове дослідження за FAST-протоколом).

3. У нашому дослідженні застосування відеоендоскопії в усіх 64 (100%) спостереженнях дозволило виявити вогнепальні поранення діафрагми, що показує високу чутливість методу.

4. Використання методики лазерної візуалізації вогнепальних поранень діафрагми дозволило додатково виявити у 8 постраждалих (12,5%) рани дотичного (у 6 (9,3%) пацієнтів) та наскрізний (у 2 (3,1%) пацієнтів) характер.

5. Використання ендоскопічних методик з метою діагностики вогнепальних поранень діафрагми є сучасним і малотравматичним напрямком розвитку хірургії пошкоджень.

Перспективи подальших досліджень. Перспективним є подальше дослідження ультраструктурних змін, що виникають в кровоносних капілярах м'язів після вогнепального поранення. Це дозволить розробити і обґрунтувати застосування нових, більш ефективних методів лікування і реабілітації поранених з вогнепальними пораненнями діафрагми.

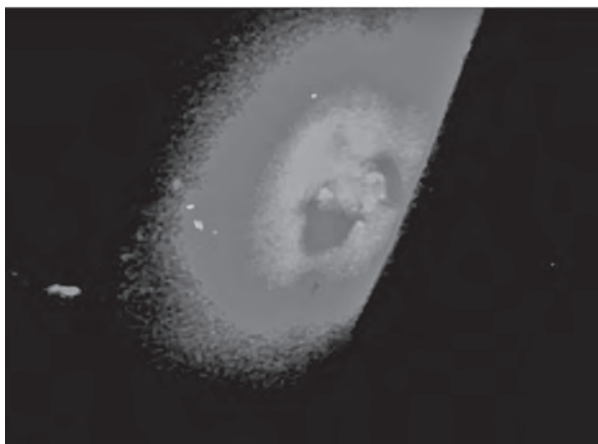


Рис. 4. Поранений В. 2-а доба після вогнепального поранення правого куполу діафрагми. Відеоендоскопія правої плевральної порожнини з лазерною візуалізацією рани діафрагми в червоному (660 нм) спектрі лазерного опромінювання.

Література

1. Romanov MD, Golubev AG, Piskin IN, Pigachev AB. Hirurgicheskaya taktika pri torakoabdominalnyh ranenih. V: Romanov MD, redaktor. Tez. dokl. Mezhdunarodnyy hirurgicheskij kongress; 2005. Rostov-na-Donu. s. 31. [in Russian].
2. Sotnichenko BA, Makarov VI, Kalinin OB, Salienko CB, Fisun DS. Oshibki diagnostiki i hirurgicheskoy taktiki pri razryvah diafragmy. Vestnik hirurgii. 2008;3:19-23. [in Russian].
3. Florikyan AK. Hirurgiya povrezhdenij grudi (patofiziologiya, klinika, diagnostika, lechenie): izbrannye lektsii. Harkov: Osnova; 1998. 520 s. [in Russian].
4. Abakumov MM, Ermolova IV, Pogodina AN. Diagnostika i lechenie razryvov diafragmy. Hirurgiya. 2000;7:28-33. [in Russian].
5. Bykov VP. Ognestrelnye raneniya grudi i zhivota mirnogo vremeni. Hirurgiya. 2003;7:72-4. [in Russian].
6. Gumanenko EK, redaktor. Voenno-polevaya hirurgiya. 2-e izdanie. Moskva: GEOTAR-Media; 2015. 768 s. [in Russian].
7. Wise D, Davies G, Coats T. Emergency thoracotomy: «how to do it». Emergency Medical Journal. 2005;22:22-4.
8. Zhestkov KG, Gulyaev AA, Abakumov MM, Voskresenskij OV, Barskij BV. Rol torakoskopii v hirurgii ranenij grudi. Hirurgiya. 2003;12:19-23. [in Russian].
9. Ermolova IV, Abakumov MM, Pogodina AN. Diagnostika i lechenie razryvov diafragmy pri zakrytoj travme. V: Ermolova IV, redaktor. Materialy kongressa moskovskikh hirurgov. Moskva; 2005. s. 174. [in Russian].
10. Kukushkin AV. Povrezhdeniya i gryzhi diafragmy. Diagnostika i hirurgicheskoe lechenie [dissertatsiya]. SPb: Sev-zap. gos. med. un-t; 2015. 38 s. [in Russian].
11. Zaruckij YaL, Shudrak AA. Vkazivki z voyenno-polovoyi hirurgiyi. Kiyiv: SPD Chalchinska NV; 2014. 396 s. [in Ukrainian].
12. Kolesnikov IS, Rahimov BM, Kutepov EH, Galkin IV, Seredin JIB. Algoritm diagnostiki i hirurgicheskogo lecheniya postradavshih s tyazhyolymi sochetannymi povrezhdeniyami grudi i zhivota. V: Kolesnikov IS, redaktor. Tez. dokl. Neotlozhnye sostoyaniya v praktike mnogoprofilnogo stacionara. Tolyatti; 2008. s. 37-9. [in Russian].

НОВІ ПІДХОДИ В ДІАГНОСТИЦІ ВОГНЕПАЛЬНИХ ПОРАНЕНЬ ДІАФРАГМИ З ВИКОРИСТАННЯМ ВІДЕОТОРАКОСКОПІЧНИХ ТЕХНОЛОГІЙ В УМОВАХ СУЧАСНОГО ЗБРОЙНОГО КОНФЛІКТУ

Хоменко І. П., Біленький В. А., Шипілов С. А., Михайлусов Р. М., Негодуйко В. В.

Резюме. У статті проведено аналіз особливостей діагностики вогнепальних поранень діафрагми у 64 постраждалих з використанням відеоторакоскопічних технологій. Використання відеоторакоскопії в діагностиці вогнепальних поранень діафрагми дозволило виявити раніше недіагностовані пошкодження у 8 (13%) постраждалих. Пропонуються методи, спрямовані на поліпшення діагностики ушкоджень діафрагми у поранених в зоні проведення АТО і поліпшення результатів лікування.

Ключові слова: вогнепальні поранення діафрагми, відеоторакоскопія, спеціалізована хірургічна допомога.

НОВЫЕ ПОДХОДЫ В ДИАГНОСТИКЕ ОГНЕСТРЕЛЬНЫХ РАНЕНИЙ ДИАФРАГМЫ С ИСПОЛЬЗОВАНИЕМ ВИДЕОТОРАКОСКОПИЧЕСКИХ ТЕХНОЛОГИЙ В УСЛОВИЯХ СОВРЕМЕННОГО ВООРУЖЕННОГО КОНФЛИКТА

Хоменко И. П., Беленький В. А., Шипилов С. А., Михайлусов Р. М., Негодуйко В. В.

Резюме. В статье проведен анализ особенностей диагностики огнестрельных ранений диафрагмы у 64 пострадавших с использованием видеоторакоскопических технологий. Использование видеоторакоскопии в диагностике огнестрельных ранений диафрагмы позволило выявить ранее не диагностированные повреждения у 8 (13%) пострадавших. Предлагаются методы, направленные на улучшение диагностики поврежденной диафрагмы у раненых в зоне проведения АТО и улучшение результатов лечения.

Ключевые слова: огнестрельные ранения диафрагмы, видеоторакоскопия, специализированная хирургическая помощь.

NEW APPROACHES OF DIAGNOSTICS OF DIAPHRAGMATIC GUNSHOT WOUNDS IN CONDITIONS OF MODERN ARMED CONFLICT

Khomenko I. P., Bilenky V. A., Shypilov S. A., Mikhailusov R. M., Nehoduyko V. V.

Abstract. The complexity of the differential diagnosis of firearms in the diaphragm is emphasized by many authors.

Standard approaches to diagnostic and therapeutic measures are highly traumatic. The desire of surgeons to reduce the traumatic nature of surgical interventions has led to widespread thoracoabdominal surgery of minimally invasive technologies.

The purpose of the research: to improve the results of diagnostics of gunshot wounds in the affected patients delivered from the zone of ATO by introducing new videoendoscopic technologies at the stage of provision of specialized surgical care.

The object and methods of research. The study was carried out at the surgical clinic of the Military Medical Clinical Center of the Northern Region of the Ministry of Defense of Ukraine.

The clinic was delivered to 64 wounded with the simultaneous penetration of the wounded projectile into the chest and abdominal cavity, that is, wounds were damaged by the diaphragm.

Research results and their discussion. Diagnostic and therapeutic videothoracoscopy was performed on 64 (100%) wounded. In order to evaluate the diaphragm wounds, namely their number, localization and topography, the presence of foreign bodies of the gunshot, the detection of hematoma, sulfur and associated damage to the organs of the cavity and parenchymal organs of the chest and mediastinum in the clinic, a method for laser imaging of the gunshot wounds of the diaphragm was developed and implemented (sent application for a patent of Ukraine). The proposed method is carried out as follows: during thoracoscopic surgical intervention in the victims with fire-fighting wounds of the diaphragm after performing a visual audit with the help of video endoscopic camera to increase the image to 8-10 times, an overview of difficult-to-reach areas for examination of the chest cavity with the use of an

additional source of illumination. Laser irradiation is carried out with the help of the apparatus of laser therapeutic «Lika Therapist M» (the manufacturer of Primer Photonics Plus, Cherkassy), which connects to the proposed endoscopic laser nozzle, which provides uniform diffuse scattering radiation. A review is carried out in red (660 nm), green (525 nm) and blue (405 nm) laser irradiation spectra in its various combinations, with a laser power density of 50 mW, which improves the visibility of wound defects and allows to identify additional non-visual impairments with normal lighting. With the additional use of laser imaging during diagnostic thoracoscopy in the developed way, with the help of the apparatus of laser therapeutic «Lika Therapist M», 8 (13%) patients were diagnosed with additional wound diaphragms that had a tangent (in 6 (9%) patients) and through (in 2 (3%) patients) character. The largest number of diaphragmatic wounds 5 (8%) was detected in a red (660 nm) laser radiation spectrum survey. In our opinion, laser imaging in the red spectrum is most effective. Complications during the application of the developed method of laser imaging of the gunshot wounds of the diaphragm were not observed. The offered videoendoscopic methods of diaphragmatic gunshot wound diagnostics at the specialized level of provision of surgical care allow to effectively visualize defects of the diaphragm, even in hard-to-reach places. Obtaining positive test results is the basis for recommending videothoroscopic laser imaging of diaphragm wounds for use in surgical practice.

Conclusions. In our study, the use of videothoracoscopy allowed to detect a gunshot wound diaphragm, which shows the high sensitivity of the method. The use of the laser imaging technique for the firearms of the diaphragm allowed the additional detection of 8 injured (12.5%) wounds of the tangent (in 6 (9.3%) patients) and transversal (in 2 (3.1%) patients). The use of endoscopic techniques for diagnosing gunshot wounds of the diaphragm is a modern and less traumatic direction of the development of the surgery of damage.

Key words: gunshot wounded diaphragm, laser visualization, videothoracoscopy, specialized surgical care.

Рецензент – проф. Шепітько К. В.

Стаття надійшла 15.03.2019 року