

**ДИНАМІКА ЩІЛЬНОСТІ КІСТКОВОЇ ТКАНИНИ ВЕРХНЬОЇ ЩЕЛЕПИ ЛЮДИНИ У ПРЕНАТАЛЬНОМУ ОНТОГЕНЕЗІ ВИЗНАЧЕНА МЕТОДОМ КОМП'ЮТЕРНОЇ ТОМОГРАФІЇ**

ВДНЗ України «Буковинський державний медичний університет» (м. Чернівці)

olijnyk1961@gmail.com  
anatoliystudent@gmail.com

**Зв'язок публікації з плановими науково-дослідними роботами.** Дослідження проведено в рамках виконання фрагменту планової комплексної науково-дослідної роботи «Закономірності морфогенезу та структурно-функціональні особливості тканин і органів у онтогенезі людини», № державної реєстрації 0116U002938.

**Вступ.** Розширення напрацювань щодо індивідуальної анатомічної мінливості органів, систем та форми тіла людини [1] ініціювали зацікавлення щодо досліджень окремих структур щелепо-лицевої ділянки у пренатальному онтогенезі людини [2,3] та морфогенезу верхньої щелепи (ВЩ) [4]. Знання про норму онтогенетичного розвитку ВЩ має вирішальне значення у пренатальному виявленні його відхилень (вад) [5]. Якість кісткової тканини щелепних кісток має особливе значення, оскільки характеризується вираженою віковою динамікою [2] і залежить як від перебігу процесу мінералізації скелету в цілому, так і від особливостей мінерального складу кісткової тканини конкретно щелеп [2,6,7].

Сучасні діагностичні можливості з використанням медичної техніки втілюються в життя, в основному, за рахунок тривимірного рентгенологічного дослідження, технології комп'ютерної томографії (КТ) та магнітно-резонансної томографії, що, на думку низки авторів [8–11], має вирішальне значення для оцінки й моніторингу великих ембріональних структур.

Водночас, для вивчення якісних характеристик кісткової тканини передплідів (Пп) і плодів (Пл) людини має місце необхідність застосування поєднаних методів дослідження, зокрема, не тільки вивчення насичення вмісту мікро- [12] та макроелементів [13], як основного будівельного матеріалу кістки, досліджених із застосуванням атомно-емісійної та атомно-абсорбційної спектрофотометрії, а й шляхом дослідження за допомогою КТ щільності кісткової тканини, у кількісному її визначенні в міжнародних одиницях за шкалою Хаунсфілда (МО НУ) [14-16].

**Мета дослідження** – визначити КТ щільність зачатка кісткової тканини різних анатомічних ділянок ВЩ людини в динаміці внутрішньоутробного розвитку (ВУР) з використанням стандартизованого програмного забезпечення i-CATVision.

**Об'єкт і методи дослідження.** За допомогою методів макроскопічного та морфометричного дослідження обрано 59 об'єктів, з них: передплодового періоду, 11-12 тижнів ВУР – 9 об'єктів та плодового періоду 13-40 тижнів ВУР – 50 об'єктів. Пренатальний онтогенез ВЩ людини вивчений нами із застосуванням градації періодів ВУР на основі класичної періодизації ембріогенезу і післязародкового онтогенезу людини Г.А. Шмидта (1972), яка визначає: зародковий період – тривалістю 45 днів, передплодовий пері-

од – тривалістю 30 днів та плодовий період – 192 доби [17]. У дослідженні використано макропрепарати Пп і Пл морфологічного музею університету.

Усі дослідження проведено з дотриманням основних положень GCP (1996), Конвенції Ради Європи про права людини та біомедицину (від 04.04.1997), Гельсінської декларації Всесвітньої медичної асоціації про етичні принципи проведення наукових медичних досліджень за участю людини (1964-2013), наказів МОЗ України № 690 від 23.09.2009, № 616 від 03.08.2012 та згідно методичних рекомендацій [18] і “Порядку вилучення біологічних об'єктів від померлих, тіла яких підлягають судово-медичній експертизі і патологоанатомічному дослідженню, для наукових цілей” [19].

Таблиця 1.

**Групування даних при вивченні якісно однорідних сукупностей – кількісних показників щільності кісткової тканини в МО НУ в зачатках верхніх щелеп передплідів і плодів людини**

№ групи	Вік (тижні)	Число спостережень	Підгрупи (А – права сторона, В – ліва сторона)
1	11-16	11	1-A
			1-B
2	17-24	21	2-A
			2-B
3	25-29	10	3-A
			3-B
4	30-40	9	4-A
			4-B
Загальне число спостережень	11-40	51	51

Отримано зображення КТ-дослідження (GX CB-500, № NU011250, powered by i-CAT – США) з вираженням кількісних показників, які вказують на розмір явищ та мають певне пізнавальне значення, проте використання їх є обмеженим. Тому для визначення рівня явища і порівняння показника в динаміці, нами враховувалися відносні величини, які отримано за допомогою статистичного аналізу. Для статистичного згрупування (табл. 1) було відібрано 51 об'єкт дослідження зі знаковою інформативністю даної роботи.

**Результати досліджень та їх обговорення.** Шляхом об'єктивного аналізу динамічного процесу мінералізації [12,13], після попереднього огляду КТ зображень, що передають онтогенетичну морфологічну послідовність, нами обрано чотири ділянки для дослідження щільності, які відповідають чотирьом відросткам ВЩ: лобовому, виличному, піднебінному, комірковому.

Таблиця 2.

**Структура щільності кісткової тканини в МО Ну (Хаунсфілда) верхньої щелепи плодів людини, права сторона, %**

Група	Вік (тижні)	Число спостережень	Відростки			
			Лобовий	Піднебінний	Комірковий	Виличний
1-А	11-16	11	24,60	27,06	11,14	37,20
2-А	17-24	21	27,05	24,65	15,15	33,15
3-А	25-29	10	27,31	20,43	19,17	33,09
4-А	30-40	9	30,46	21,98	18,26	29,30

Отримані результатами середнього значення досліджуваного параметра (М), стандартного відхилення (m) та рівня ймовірності безпомилкового прогнозу (р), встановлено, що у першій досліджуваній групі для правої (А) сторони ВЩ (див. табл. 1, n=11) показники складають: лобовий відросток – 104±17,44, р<0,001; піднебінний – 114,37±21,44, р<0,001; виличний – 157,27±24,33, р<0,001 та з найнижчою щільністю у комірковому відростку – 47±6,85, р<0,001. У другій групі (див. табл. 1, n=21): виличний відросток – 388,43±22,83, р<0,001 має найвищу щільність; лобовий – 316,95±15,76, р<0,001; піднебінний – 288,76±10,68, р<0,001; комірковий – 177,52±16,50, р<0,001. У третій досліджуваній групі (див. табл. 1, n=10): лобовий – 389,00±22,89, р<0,001; піднебінний – 291,00±20,14, р<0,001; комірковий – 273,00±28,51, р<0,001; виличний – 471,20±32,72, р<0,001, що підтверджує динаміку найвищого рівня мінералізації [12,13]. У четвертій групі (див. табл. 1, n=9): лобовий відросток – 569,89±18,32, р<0,001 має найвищий рівень мінералізації у зачатку ВЩ, серед усіх досліджуваних груп, з правої сторони; піднебінний – 411,33±42,20, р<0,001; комірковий – 341,67±26,41, р<0,001; виличний – 548,22±26,24, р<0,001.

Результати середнього значення досліджуваного параметра (М), стандартного відхилення (m) та рівня ймовірності безпомилкового прогнозу (р), які характеризують щільність ВЩ лівої (В) сторони, відповідно до вікових згрупвань, є наступними: у першій групі (див. табл. 1, n=11): лобовий відросток – 105,91±13,91, р<0,001; піднебінний – 105,36±12,81, р<0,001; комірковий – 53,82±12,20, р<0,001; виличний – 183,36±0,001, р<0,001 має найвищу щільність даної вікової категорії. У другій (див. табл. 1, n=21): лобовий – 287,38±12,79, р<0,001; піднебінний – 228,14±13,18, р<0,001; комірковий – 165,33±15,77, р<0,001; виличний – 353,62±21,86, р<0,001. У третій групі (див. табл. 1, n=10): комірковий – 239,50±25,32, р<0,001 складає найнижчу щільність серед даної вікової групи; піднебінний – 276,10±18,88, р<0,001; лобовий – 379,70±22,37, р<0,001; виличний 442,30±26,72, р<0,001. У четвертій групі (див. табл. 1, n=9) найвищою мінералізацією забезпечується лобовий відросток – 550,78±30,59, р<0,001, так само як із правої сторони, проте з дещо нижчим показником; виличний відросток – 515,33±27,20, р<0,001; піднебінний – 409,22±30,62, р<0,001; комірковий – 292,89±23,03, р<0,001 становить найнижчий рівень мінералізації, як і в інших досліджуваних групах.

Ми стверджуємо, що дані результати є фундаментальними у функціональній анатомії, так як виличний відросток ВЩ разом із верхньощелеповим відростком виличної кістки формує передньо-латеральну стінку очної ямки, що є захисним блоком для протидії бічному стисканню та бар'єром для судинно-нервових пучків, які залягають у кісткових борознах даної ділянки. Лобовий відросток ВЩ формує передньо-медіальну стінку очної ямки та латеральну стінку зовнішніх дихальних шляхів і, очевидно, цим зумовлює

фізіологічний захист щелепо-лицевої ділянки плода, під час проходження родовими шляхами. У цьому й полягає захисна роль для життєво важливих анатомічних структур – очного яблука та скелету верхніх дихальних шляхів (забезпечуючи їх прохідність під час самостійного дихання з моменту народження).

Для визначення тенденцій якісних характеристик, мінерального насичення кісткової тканини ВЩ людини в динаміці пренатального онтогенезу, що забезпечує відповідну структуру щільності (%), досліджено для правої сторони (табл. 2) та лівої сторони (табл. 3) його розподіл. Встановлені закономірності росту і зниження щільності окремих відростків ВЩ людини залежно від вікового періоду онтогенезу плода.

Аналіз темпу приросту (%) щільності (МО Ну) дає розуміння як розподілу мікро- та макроелементів для формування анатомічних ділянок ВЩ, так і їх ролі й значення для функціональної анатомії.

Темп приросту для лобового відростка ВЩ правої сторони має позитивну тенденцію в усіх досліджуваних групах. Проте спостерігається значне зниження (+0,96 %) у віковому періоді 17-29 тижнів ВУР. Максимальна мінералізація, що забезпечує щільність (МО Ну), припадає на останній місяць розвитку Пл і є найвищою серед усіх, нами досліджуваних морфологічних одиниць, з темпом приросту +23,82 %.

Лобовий відросток ВЩ лівої сторони має незначну асинхронність у розвитку щільності кісткової тканини, проте зберігає позитивний темп приросту +26,84 %.

Піднебінний відросток ВЩ правої сторони характеризується сталими показниками щільності (МО Ну), його найвище відсоткове співвідношення, серед відростків ВЩ, припадає на 11-16 тижнів пренатального онтогенезу і складає 27,06 %. Темп приросту має від'ємні показники порівняно з іншими досліджуваними групами; чітко встановлено його зростання лише в останньому віковому періоді (29-40 тижнів) з позитивним значенням +7,59 %.

Темп приросту за показниками щільності (%) піднебінного відростка лівої сторони між першою та другою, другою та третьою групами має також від'ємний приріст, проте між другою і третьою, хоч і з

Таблиця 3.

**Структура щільності кісткової тканини в МО Ну (Хаунсфілда) верхньої щелепи плодів людини, ліва сторона, %**

Група	Вік (тижні)	Число спостережень	Відростки			
			Лобовий	Піднебінний	Комірковий	Виличний
1-В	11-16	11	23,62	23,49	12,00	40,89
2-В	17-24	21	27,78	22,06	15,98	34,18
3-В	25-29	10	28,39	20,64	17,90	33,07
4-В	30-40	9	29,96	23,54	16,85	29,65

знаком мінус, але у двічі зменшується, порівняно з правою стороною, і складає  $-6,44\%$ . Значення показника приросту між третьою і четвертою групами значно набирає позитивну динаміку і становить  $+14,05\%$ , що знову підтверджує роль функціональної анатомії та готовність плода до участі у грудному вигодовуванні.

Найнижчу щільність (МО Нu) встановлено в коміркових відростках правої сторони, що вказує на потребу та інтенсивність розподілу мінерального насичення на фолікулярне формування, ріст і мінералізацію зачатків зубів. Адже для вертикального переміщення зачатка зуба, до моменту прорізування, необхідні передумови кісткової пропозиції – моделювання та аппозиційний ріст взаємозалежних структур. Це наглядно підтверджує темп приросту, що складає  $+35,99\%$  між першою та другою групами, з подальшим його зниженням до  $+26,53\%$  між другою та третьою групами дослідження й значне зниження темпу, із знаком мінус ( $-4,75\%$ ), між третьою та четвертою групами.

Комірковий відросток лівої сторони характеризується позитивним темпом приросту між першою та другою досліджуваними групами із значенням  $+33,17\%$  з подальшим стрімким зниженням: між другою і третьою групами становить  $+12,01\%$  та між третьою і четвертою групами набуває від'ємного значення  $-5,87\%$ , обґрунтування чого подано вище.

Виличний відросток ВЩ правої сторони у пренатальному розвитку за мінеральним розподілом, у тому числі й щільності (МО Нu), займає  $37,20\%$  – у першій групі;  $33,15\%$  – у другій групі;  $33,09\%$  – у третій групі та  $29,30\%$  – у четвертій групі, тобто третину мінерального розподілу серед інших досліджуваних морфологічних ділянок, відростків. Дане твердження можна аргументувати тим, що в ділянці виличного відростка, 11-17 тижнів пренатального онтогенезу, спостерігається інтенсивність процесів васкуляризації, тобто формування судинної сітки («великої гусячої лапки»). Це надає можливість першочергово отримати необхідну кількість мікро- й макроелементів, що й забезпечує швидке мінеральне насичення виличної кістки, а, відповідно, й зростання її щільності. Темп приросту (%) щільності (МО Нu) виличних відростків верхніх щелеп Пп і Пл людини має від'ємні показники в усіх досліджуваних групах.

Виличний відросток ВЩ лівої сторони характеризується незначною, але вищою щільністю; за розподілом перша група складає  $40,89\%$ , що є найвищим результатом за щільністю у відсотковому співвідношенні. Друга група –  $34,18\%$ , третя група –  $33,07\%$  і четверта група –  $29,65\%$ . Темп приросту виличного відростка ВЩ лівої сторони, як і з правої сторони, має від'ємні показники.

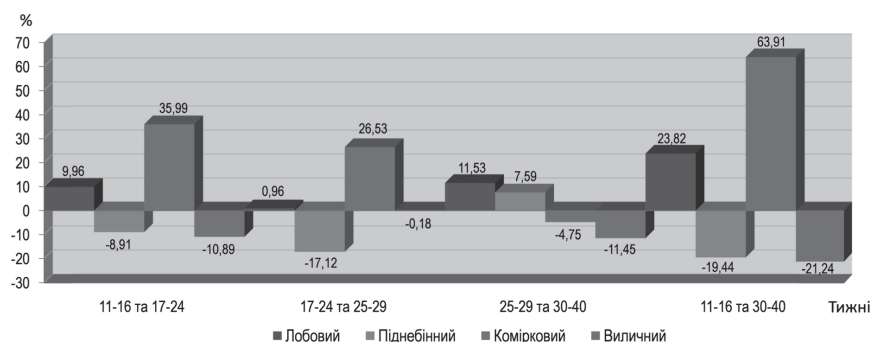


Рис. 1. Вікова динаміка темпу приросту щільності кісткової тканини верхньої щелепи плодів людини, права сторона, %.

Для об'єктивізації, так як ми не порівнюємо абсолютні показники щільності (МО Нu) відростків ВЩ (лобовного, піднебінного, коміркового, виличного), а саме зони максимального їх мінерального насичення та темп приросту в динаміці вікових груп, результати дослідження представлені на узагальнюючих графічних зображеннях (рис. 1 і рис. 2), детальний аналіз яких описано вище.

Таким чином, щільність лобового, виличного та піднебінного відростків ВЩ зумовлена морфофункціональним призначенням, через наявність у них потовщень компактної речовини кістки, які утворюють до моменту народження контрфорси і розташовуються так, що тиск, який забезпечуватиме постнатально утворення харчової грудки в ротовій порожнині, рівномірно розподілятиметься по щелепі новонародженого з подальшою трансформацією на черепно-лицевий скелет.

Проте, сама низька щільність визначена у комірковому відростку порівняно з лобовим, виличним та піднебінним відростками. Очевидно, така особливість вказує на потребу та інтенсивність розподілу мінерального насичення для фолікулярного формування, росту й мінералізації зачатків зубів. Оскільки для вертикального переміщення зачатка зуба, до моменту прорізування, необхідні передумови кісткової пропозиції – моделювання та аппозиційний ріст взаємозалежних структур.

Отримані в дослідженні результати щодо мінерального насичення та темпу приросту щільності (МО Нu) кісткової тканини ВЩ вказують на морфологічну закономірність підготовки плода для проходження родовими шляхами і його функціональної адаптації в ранньому неонатальному періоді.

**Висновки.** Щільність (МО Нu) кісткової тканини для лобового відростка ВЩ правої сторони за темпом приросту має позитивну тенденцію в усіх групах

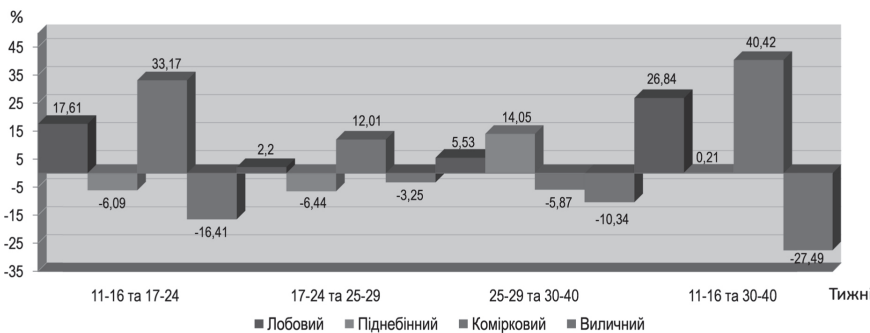


Рис. 2. Вікова динаміка темпу приросту щільності кісткової тканини верхньої щелепи плодів людини, ліва сторона, %.



статистичного згрупування із значним її зниження (+0,96 %) у віковому періоді 17-29 тижнів ВУР. Максимальна мінералізація, що забезпечує щільність (МО Нu), припадає на останній місяць розвитку Пл і є найвищою серед усіх, нами досліджуваних морфологічних одиниць, з темпом приросту +23,82 %. Лобовий відросток ВЩ лівої сторони має незначну асинхронність у розвитку щільності кісткової тканини, проте зберігає позитивний темп приросту +26,84 %.

Вилічний відросток ВЩ правої сторони у пренатальному розвитку за щільністю (МО Нu) кісткової тканини, у тому числі й мінеральним розподілом, займає 37,20 % – у першій групі; 33,15 % – у другій групі; 33,09 % – у третій групі та 29,30 % – у четвертій групі, що складає третину мінерального розподілу серед інших досліджуваних морфологічних ділянок (відростків). Вилічний відросток ВЩ лівої сторони має дещо вищу щільність, яка складає: у першій групі – 40,89 %, що є найвищим показником щільності; у другій групі – 34,18 %; у третій групі – 33,07 % та у четвертій групі – 29,65 %. Така динаміка щільності, очевидно, зумовлена інтенсивністю процесів васкуляризації (формування судинної сітки) в ділянці вилічного відростка на 11-17 тижнях пренатального розвитку, що уможлиблює першочергове отримання необхідної кількості мікро- й макроелементів та забезпечує швидке мінеральне насичення кістки, а, відповідно, і зростання щільності.

Піднебінний відросток ВЩ правої сторони характеризується сталими показниками щільності (МО Нu) з найвищим відсотком (27,06 %), що припадає на 11-16 тижнів розвитку. Темп приросту щільності практично у всіх досліджуваних групах правої та лівої сторін має від'ємні показники, за винятком його зростання на правій стороні у 29-40 тижнів (+7,59 %); різкого зменшення між другою і третьою групами лівої сторони (-6,44 %), порівняно з правою стороною, та значним зростанням позитивної динаміки (+14,05 %) показника приросту між третьою і четвертою групами лівої сторони, що, очевидно, підтверджує роль функціональної анатомії та готовність плода до участі у грудному вигодовуванні.

Найнижчу щільність (МО Нu) встановлено в коміркових відростках правої сторони, що вказує на потре-

бу та інтенсивність розподілу мінерального насичення на фолікулярне формування, ріст і мінералізацію зачатків зубів. Адже для вертикального переміщення зачатка зуба, до моменту прорізування, необхідні передумови кісткової пропозиції – моделювання та апозиційний ріст взаємозалежних структур. Темп приросту між першою та другою групами складає +35,99 %, з подальшим його зниженням до +26,53 % між другою та третьою групами дослідження й значне зниження темпу, із знаком мінус (-4,75 %), між третьою та четвертою групами. Комірковий відросток лівої сторони характеризується позитивним темпом приросту між першою та другою групами із значенням +33,17 % та подальшим стрімким зниженням: між другою і третьою групами (+12,01 %) та набуває від'ємного значення (-5,87 %) між третьою і четвертою групами, обґрунтування чого подано вище.

Встановлені у дослідженні закономірності переважання щільності (МО Нu) кісткової тканини лобового та вилічного відростків зачатка ВЩ в динаміці пренатального онтогенезу людини є фундаментальними у функціональній анатомії, так як вилічний відросток ВЩ разом із верхньощелепним відростком вилічної кістки формує передньо-латеральну стінку очної ямки, що є захисним блоком для протидії бічному стисканню та бар'єром для судинно-нервових пучків, які залягають у кісткових борознах даної ділянки, а лобовий відросток ВЩ формує передньо-медіальну стінку очної ямки та латеральну стінку зовнішніх дихальних шляхів і, очевидно, цим зумовлює фізіологічний захист щелепо-лицевої ділянки плода, під час проходження родовими шляхами. У цьому ж полягає захисна роль для життєво важливих анатомічних структур – очного яблука та скелету верхніх дихальних шляхів (забезпечуючи їх прохідність під час самостійного дихання з моменту народження).

**Перспективи подальших досліджень.** Вважаємо доцільним провести дослідження мінерального вмісту й щільності кісткової тканини патологічно змінених ВЩ передплідів і плодів людини та новонароджених, а також вивчення їх розвитку за умов впливів зовнішніх факторів у екологічно несприятливих регіонах.

## Література

1. Snell RS. Clinical anatomy by Regions: 9-th Edition. LWW; Ninth, North American Edition, 2011. 768 p.
2. Chaikovska SYu. Analiz vikovoi dynamiky mineralnogo skladu kistkovoї tkany ny komirkovoї chasty ny nyzhnoi shchelypy u ditei doshkilnoho viku. Klinichna anatomii ta operatyvna khirurgiia. 2016;15(3):53–7. [in Ukrainian].
3. Krynytskyi RP. Analiz mineralnogo skladu kistkovoї tkany ny komirkovoї chasty ny nyzhnoi shchelypy ta yoho vikovoi dynamiky u osib cholovichoї ta zhinochoї stati. Klinichna anatomii ta operatyvna khirurgiia. 2015;14(3):40–3. [in Ukrainian].
4. Oshurko AP, Oliinyk IYu. Features of morphogenesis of the maxillofacial area in the embryonic and pre-fetal periods of human prenatal ontogenesis. In: Maciejewski R, Wronsca I, Futrac-Niczyporuk M, editors. Development and modernization of medical science and practice: experience of Poland and prospects of Ukraine: Collective monograph. Lublin: Izdavnictva "Baltija Publishing". 2017;1:203–36.
5. Tsyhykalo OV, Kuzniak NB, Popova IS, Oliinyk IYu, Dmytrenko RR, Perebyinis PP, et al. Peculiarities of the upper lip morphogenesis and its relation to facial development (review). Galician medical journal. 2017;24(2):1–4. E2017217. DOI: 10.21802/gmj.2017.2.17
6. Ponomarenko SI. Zviazok mizh parametramy stomatolohichnoho statusu ta systemnymy pokaznykamy stanu kistkovoї systemy. Problemy osteolohii. 2015;18(2):40–50. [in Ukrainian].
7. Govindaraju P, Chandra P. Radiomorphometric indices of the mandible – an indicator of osteoporosis. J. Clin. Diagn. Res. 2014;8(3):195–8.
8. Szpinda M, Baumgart M, Szpinda A, Wozniak A, Małkowski B, Wisniewski M, et al. Cross-sectional study of the ossification center of the C1–S5 vertebral bodies. Surg. Radiol. Anat. 2013;35:395–402. DOI: 10.1007/s00276-012-1045-5
9. Szpinda M, Baumgart M, Szpinda A, Wozniak A, Mila-Kierzenkowska C, Dombek M, et al. Morphometric study of the T6 vertebra and its three ossification centers in the human fetus. Surg. Radiol. Anat. 2013;35:901–16. DOI: 10.1007/s00276-013-1107-3
10. Baumgart M, Wisniewski M, Grzonkowska M, Badura M, Dombek M, Małkowski B, et al. Morphometric study of the two fused primary ossification centers of the clavicle in the human fetus. Surg. Radiol. Anat. 2016;38:937–45. DOI: 10.1007/s00276-016-1640-y
11. Baumgart M, Wisniewski M, Grzonkowska M, Małkowski B, Badura M, Szpinda M. Morphometric study of the neural ossification centers of the atlas and axis in the human fetus. Surg. Radiol. Anat. 2016;38:1205–15. DOI: 10.1007/s00276-016-1681-2

12. Oshurko AP, Oliinyk IYu, Korkuna OYa. Studying qualitative characteristics of bone tissue of the human maxilla on the quantitative content of trace elements (K, Fe, Co, Sr, Zn) in the dynamics of prenatal ontogenesis. Eur. J. of Biomedical and Life Sciences, Premier Publishing s.r.o. Vienna. 2018;3:23–37.
13. Oshurko AP, Oliinyk IYu. Study of the qualitative characteristics of the maxilla bone tissue according to the quantitative content of macroelements (P, Na, Ca, Mg, S) in the dynamics of prenatal ontogenesis. World of Medicine and Biology. 2019;1(67):171–7. DOI: 10.26.724/2079-8334-2019-1-67-17
14. Shapurian T, Damoulis PD, Reiser GM, Griffin TJ, Rand WM. Quantitative evaluation of bone density using the Hounsfield index. Int. J. Oral Maxillofac. Implants. 2006 Mar-Apr;21(2):290-7.
15. MLA style: "Godfrey N. Hounsfield – Nobel Lecture: Computed Medical Imaging". Nobelprize.org. Nobel Media AB 2014. Web. 7 Jan 2015. Available from: [http://www.nobelprize.org/nobel\\_prizes/medicine/laureates/1979/hounsfield-lecture.html](http://www.nobelprize.org/nobel_prizes/medicine/laureates/1979/hounsfield-lecture.html)
16. Hounsfield scale // wikipedia.org [cited 2019 Feb 19]; Available from: [http://en.wikipedia.org/wiki/Hounsfield\\_scale](http://en.wikipedia.org/wiki/Hounsfield_scale)
17. Shmidt HA. Peryodyzatsiya embryoheneza i poslezarodyshevoho ontogeneza u cheloveka i zhyvotnykh. Arkhiv anatomiyi, histolohiyi i embriolohiyi 1972;LXIII(8):17–28. [in Russian].
18. Mishalov VD, Chaikovskiy YuB, Tverdokhlib IV. Dotrymannia etychnykh i zakonodavchykh norm i vymoh pry vykonanni naukovykh morfolohichnykh doslidzhen. Kyiv; 2007. 76 s. [in Ukrainian].
19. Mishalov VD, Voichenko VV, Malysheva TA, Dibrova VA, Kuzyk PV, Yurchenko VT. Poriadok vyluchennia biolohichnykh obektiv vid pomerlykh, tila yakyykh pidliahaiut sudovo-medychnii ekspertyzi i patolohoanatomichnomu doslidzhenniu, dlia naukovykh tslei: metodychni rekomendatsii. Osvita Ukrainy: spetsvypusk hazety. Kyiv: Pedahohichna presa. 2018;2(62):3–13. [in Ukrainian].

### ДИНАМІКА ЩІЛЬНОСТІ КІСТКОВОЇ ТКАНИНИ ВЕРХНЬОЇ ЩЕЛЕПИ ЛЮДИНИ У ПРЕНАТАЛЬНОМУ ОНТОГЕНЕЗІ ВИЗНАЧЕНА МЕТОДОМ КОМП'ЮТЕРНОЇ ТОМОГРАФІЇ

Ошурко А. П., Олійник І. Ю.

**Резюме.** Динаміку щільності кісткової тканини верхньої щелепи (ВЩ) у пренатальному онтогенезі людини вивчено на 59 плодах – макропрепаратах морфологічного музею університету. Вік об'єктів дослідження становив 11-40 тижнів внутрішньоутробного розвитку (ВУР). Дослідження проведено з використанням методів: макроскопії, морфометрії, комп'ютерної томографії та статистичного аналізу. Визначення щільності кісткової тканини різних анатомічних ділянок зачатків ВЩ проводили на томографі GX CB-500 (powered by i-CAT) № NU011250 – США із застосуванням стандартизованого програмного забезпечення i-CATVision у визначенням показників у міжнародних одиницях Хаунсфілда (MO Hu). Усі дослідження проведено з дотриманням основних положень біоетики. У динаміці пренатального онтогенезу людини встановлено фундаментальну закономірність переважання щільності кісткової тканини лобового та виличного відростків зачатків ВЩ. Максимальна мінералізація, що забезпечує щільність цих відростків, припадає на останній місяць розвитку плодів. Піднебінний відросток ВЩ правої сторони характеризується сталими показниками щільності з найвищим відсотком (27,06 %), що припадає на 11-16 тижнів розвитку, тоді як за темпом приросту щільності піднебінних відростків практично у всіх досліджуваних групах правої та лівої сторін ВЩ спостерігається асиметрія показників. Найнижчу щільність встановлено в коміркових відростках ВЩ, що вказує на потребу та інтенсивність розподілу мінерального насичення на фолікулярне формування, ріст і мінералізацію зачатків зубів.

**Ключові слова:** пренатальний онтогенез, верхня щелепа, щільність кісткової тканини, передплід, плід, людина.

### ДИНАМИКА ПЛОТНОСТИ КОСТНОЙ ТКАНИ ВЕРХНЕЙ ЧЕЛЮСТИ ЧЕЛОВЕКА В ПРЕНАТАЛЬНОМ ОНТОГЕНЕЗЕ ОПРЕДЕЛЕННАЯ МЕТОДОМ КОМПЬЮТЕРНОЙ ТОМОГРАФИИ

Ошурко А. П., Олійник І. Ю.

**Резюме.** Динаміку щільності кісткової тканини верхньої щелепи (ВЩ) у пренатальному онтогенезі людини вивчено на 59 плодах – макропрепаратах морфологічного музею університету. Вік об'єктів дослідження становив 11-40 тижнів внутрішньоутробного розвитку (ВУР). Дослідження проведено з використанням методів: макроскопії, морфометрії, комп'ютерної томографії та статистичного аналізу. Визначення щільності кісткової тканини різних анатомічних ділянок зачатків ВЩ проводили на томографі GX CB-500 (powered by i-CAT) № NU011250 – США із застосуванням стандартизованого програмного забезпечення i-CATVision у визначенням показників у міжнародних одиницях Хаунсфілда (MO Hu). Усі дослідження проведено з дотриманням основних положень біоетики. У динаміці пренатального онтогенезу людини встановлено фундаментальну закономірність переважання щільності кісткової тканини лобового та виличного відростків зачатків ВЩ. Максимальна мінералізація, що забезпечує щільність цих відростків, припадає на останній місяць розвитку плодів. Піднебінний відросток ВЩ правої сторони характеризується сталими показниками щільності з найвищим відсотком (27,06 %), що припадає на 11-16 тижнів розвитку, тоді як за темпом приросту щільності піднебінних відростків практично у всіх досліджуваних групах правої та лівої сторін ВЩ спостерігається асиметрія показників. Найнижчу щільність встановлено в коміркових відростках ВЩ, що вказує на потребу та інтенсивність розподілу мінерального насичення на фолікулярне формування, ріст і мінералізацію зачатків зубів.

**Ключевые слова:** пренатальный онтогенез, верхняя челюсть, плотность костной ткани, предплод, плод, человек.

### DYNAMICS OF THE BONE DENSITY OF THE MAXILLA IN HUMAN PRENATAL ONTOGENESIS IDENTIFIED BY COMPUTED TOMOGRAPHY

Oshurko A. P., Oliinyk I. Yu.

**Abstract.** In order to study the qualitative characteristics of the bone tissue of the upper jaw (UJ) of human pre-fetuses and fetuses, the combined research methods should be used, in particular, not only to study the mineral content of micro and macro elements, as the main building material of the bone, but also by studying the CT-density

of the bone tissue, with a quantitative definition of density indices in international units according to the Hounsfield scale (MO HU).

*Objective.* To determine the CT-density of the germ of bone tissue in various anatomical sites of human UJ in the dynamics of prenatal ontogenesis using standardized software i-CATVision.

*Object and methods.* The research has been conducted on 59 gross specimens of the university's morphological museum – 9 pre-fetuses (11-12 weeks of development) and 50 human fetuses (13-40 weeks of development) using the methods: macroscopy, morphometry, computed tomography and statistical analysis. Determination of the bone tissue density in various anatomical sites of the maxilla germs has been performed on a GX CB-500 (powered by i-CAT) № NU011250 – the USA using standardized software i-CATVision with the definition of indices in international units Hounsfield (MO Hu). All studies have been conducted in compliance with the basic provisions of bioethics.

*Results.* We have selected four areas for the research that correspond to four ridges of the UJ: frontal, malar, palatal, cellular through an objective analysis of the dynamic mineralization process, after a preliminary review of CT images that transmit the ontogenetic morphological sequence.

The fundamental regularity of the predominance of bone tissue density of the frontal and malar ridges of the upper jaw germs has been established in the dynamics of human prenatal ontogenesis. The maximum mineralization, which provides the density of these ridges, eventuates on the last month of the fetal development. The palatal ridge of the UJ on the right side is characterized by constant indices of density with the highest percentage (27,06%), which takes place in the 11-16 weeks of development, whereas the asymmetry of indices is observed by the rate of growth of palatal ridges in almost all studied groups of the right and left sides of the UJ. The lowest density has been found in the cellular ridges of the UJ, which indicates the need and intensity of the distribution of mineral saturation on follicular formation, growth, and mineralization of the tooth germs.

*Conclusion.* Established in the study, the regularities of the predominance of density (MO Hu) of bone tissue of the frontal and malar ridges of the UJ in the dynamics of the human prenatal ontogenesis are fundamental in functional anatomy, since the malar ridge of the UJ with the maxillary ridge of the zygomatic bone forms the anterior-lateral wall of the orbit that is a protective block for countering the lateral compression and a barrier for neurovascular bundles that lie in the bone sulcus of the part, and the frontal ridge of the UJ forms a fore-medial wall of the orbit and the lateral wall of the external airways and, obviously, this causes a physiological defense of the jaw-facial area of the fetus during the passage through the birth canal. This is a protective role for vital anatomical structures, i.e. the eyeball and the skeleton of the upper respiratory tract (ensuring their permeability during independent breathing from the moment of birth).

**Key words:** prenatal ontogenesis, maxilla, bone density, pre-fetus, fetus, human.

*Рецензент – проф. Проніна О. М.  
Стаття надійшла 25.03.2019 року*

DOI 10.29254/2077-4214-2019-1-2-149-305-309

УДК 616.314-083:528.315-38

*Пантус А. В., Рожко М. М., Багрій М. М., Ковальчук Н. Є., Ярмошук І. Р.*

### **ВИВЧЕННЯ МОРФОМЕТРИЧНИХ ХАРАКТЕРИСТИК КАПІЛЯРНОЇ СІТКИ НА РАННІХ ТЕРМІНАХ СУБКУТАНОЇ ІМПЛАНТАЦІЇ ПОРИСТОГО ВОЛОКНИСТОГО МАТРИКСУ ДВНЗ «Івано-Франківський національний медичний університет» (м. Івано-Франківськ)**

**zlatoslava2@ukr.net**

**Зв'язок публікації з плановими науково-дослідними роботами.** Робота є фрагментом НДР «Комплексна оцінка та оптимізація методів прогнозування, діагностики та лікування стоматологічних захворювань у населення різних вікових груп», № державної реєстрації 0114U001788.

**Вступ.** На даний час у медицині та біоінженерії з кожним роком зростає зацікавлення до біополімерів. Матеріали в тканинній інженерії для створення біоімплантатів, повинні володіти спектром спеціальних властивостей і надавати інженерним або мікроінженерним конструкціям характеристик властивих живим тканинам, а саме: здатність до самовідновлення, здатність змінювати будову і властивості в відповідь на фактори навколишнього середовища [1]. Проблема, що стоїть перед тканинною інженерією, полягає в тому, щоб оптимізувати виділення, розмноження і диференціювання клітин, сконструювати каркаси (матрикс) або системи доставки, сприяючи підтримці, координації регенерації тканин у трьох вимірах [2,3]. Одним із важливих критеріїв, який повинен враховуватись при конструюванні матриксу – це його здатність підтримувати стабільну гемодинаміку всередині

та навколо каркасу. Стабільність гемодинаміки та відповідно життєздатність тканин буде залежати передусім від характеру розвитку капілярної сітки всередині скафолда [4,5].

**Мета дослідження.** Експериментально оцінити характер розвитку судинної сітки на ранніх термінах субкутаної імплантації біополімерного волокнистого матриксу.

**Об'єкт і методи дослідження.** Для проведення досліджень було використано розроблений нами волокнистий матрикс із гранул 100% чистого полілактиду. Матрикс розробляли методом фазового розділення полімеру. Товщина волокнистого матриксу в середньому становила 30 мкм. Діаметр волокон становив від 4 мкм до 10 мкм (**рис. 1**).

Вище вказані матрикси піддавались гамма стерилізації. Герметично запаковані в подвійну упаковку для стерилізації скафолди рівномірно вкладались під електронний пучок з енергією частинок 4 мега електрон вольт (MeV) і протяжністю імпульсів 4,5 мікрсекунд (мкс). Кожен пакет «Medicom» стандартизований EN 868-5, ISO 11140-1, ISO 11607-1, в який був