

**ЕКСПРЕСІЯ СУДИННОГО ЕНДОТЕЛІАЛЬНОГО ФАКТОРА РОСТУ В СУГЛОБОВОМУ ХРЯЩУ ТА СУБХОНДРАЛЬНІЙ КІСТЦІ ПРИ АРТРОЗІ (ЕКСПЕРИМЕНТАЛЬНЕ ДОСЛІДЖЕННЯ)**

КЗ «Сумська обласна клінічна лікарня» (м. Суми)

nataliyayakovenchuk@ukr.net

**Зв'язок публікації з плановими науково-дослідними роботами.** Стаття є фрагментом дослідження по темі «Вивчити загальні ланки в механізмі патогенезу остеопорозу, остеоартрозу та остеохондрозу хребта для обґрунтування підходів підвищення ефективності діагностики, профілактики та лікування». Шифр теми ЦФ.2017.1.НАМНУ, № державної реєстрації 0117U001021.

**Вступ.** Артроз – це дегенеративне захворювання суглобів. Патологічний процес супроводжується не тільки втратою суглобового хряща, але страждають і інші елементи суглоба: підвищується ремоделювання субхондральної кістки, прогресують запальні явища в суглобовій капсулі, проявляється слабкість зв'язок і м'язів. Основні клінічні симптоми захворювання – це суглобовий біль і обмеження рухливості, що порушує якість життя хворого. На сьогодні патогенез порушень в суглобовому хрящі розглядають в єдності зі станом субхондральної кістки [1]. У патогенезі патології визначають роль цілого ряду чинників, які індукують зміни метаболізму і структури суглобового хряща, такі як металлопротеїнази (MMPs), агрекенази, цитокіни, хемокіни, фактори росту. В полі зору дослідників перебуває судинний ендотеліальний фактор росту (VEGF), котрий є важливим медіатором енхондральної осифікації; розвитку і росту скелета [2-4]. Доведено, що VEGF продукують гіпертрофовані хондроцити, це призводить до стимуляції ангиогенезу, що пов'язано з капілярною інвазією суглобового хрящ з підлеглої субхондральної кістки в умовах артрозу. Крім того, встановлено, що VEGF експресують хондроцити суглобового хряща в нормі та у разі прогресування патологічних станів, таких як артроз [5,6].

Однак виникає ціла низка питань, пов'язаних з дослідженням особливостей його експресії в артрозному хрящу в різних зонах на різних стадіях артрозу, а також в підлеглій субхондральній кістці, визначення чи є взаємозв'язок між експресією VEGF в суглобовому хрящі та субхондральній кістці. Відповіді на ці питання можуть бути отримані при використанні експериментальних моделей на тваринах.

**Мета дослідження:** на основі імуногістохімічного дослідження вивчити експресію VEGF в суглобовому хрящі і субхондральній кістці в умовах моделювання артрозу у тварин.

**Об'єкт і методи дослідження.** Об'єктом дослідження було вивчення експресії VEGF хондроцитами суглобового хряща і остеокцитами субхондральної кістки колінного суглоба щурів в умовах моделювання остеоартрозу шляхом оваріоектомії. Відомо, що метод оваріоектомії тварин широко використовують для дослідження остеопорозу. Однак відомо, що в умовах дефіциту естрогенів розвиваються не тільки остеопоротичні, але й артротичні

зміни в суглобах, що було доведено з використанням експериментального моделювання і в клінічних умовах [7,8]. Експеримент на 12 лабораторних щурах був виконаний в експериментально-біологічній клініці ДУ «Інститут патології хребта та суглобів ім. проф. М.І. Ситенка НАМН України» з додержанням правил гуманного відношення до експериментальних тварин та асептики згідно «Європейської конвенції про захист хребетних тварин, що використовують для дослідних та інших наукових цілей» та статті 26 Закону України про захист тварин від жорстокого поводження від 21.02.2006 № 3447-IV: «Правила поводження з тваринами, що використовуються в наукових експериментах, тестуванні, навчальному процесі, виробництві біологічних препаратів» [9,10].

Після премедикації та введення тварин в наркоз, був виконаний поперечний пошаровий розріз передньої черевної стінки до 1,5 см. Пінцетом були виділені роги матки та яєчники, після перев'язки шовного ниткою їх відсікали. Рану ушивали пошарово. Тварин дослідної і контрольної груп виводили з експерименту через 3 міс. після операції.

Дослідження було проведено з дотриманням норм біоетики (протокол № 155 від 29.06.2016 р).

Використано метод гістологічного дослідження [11] стану колінного суглобу у тварин після оваріоектомії для визначення артрозних змін в суглобі з наступною оцінкою VEGF методом імуногістохімічного аналізу за використання моноклональних антитіл, які реагують з нативним та денатурованим VEGF людини та миші (антитіло проти VEGF 165A [6B7] (ab69479). Позитивним є виявлення білку VEGF.

**Результати дослідження та їх обговорення.** За гістологічним дослідженням встановлено, що через 3 міс. у щурів після оваріоектомії в суглобовому хрящу колінного суглоба, якій покриває відростки стегнової та великогомілкової кісток, мали місце гістопатологічні зміни. Передусім зафіксовано слабо виражене розшарування матриксу суглобового хряща, що найбільше проявлялося в медіальній частині стегнової кістки. Знижена щільність хондроцитів та порушено їхній розподіл в зонах суглобового хряща (**рис. 1**).

Суглобова поверхня зберігала цілісність, тобто не виявлено її узурації, однак у поверхневій зоні за клітинним складом встановлено порушення клітинної організації. Мали місце клітини з пікнотичними ядрами на тлі хондроцитів з великими слабо базифільними ядрами, що свідчить про активацію в таких клітинах біосинтетичних процесів. Виражені зміни зафіксовано в проміжній зоні. Подекуди на ділянках розташовувалися невеликі клони хондроцитів, що включали 2-3 клітини, які межували з без-

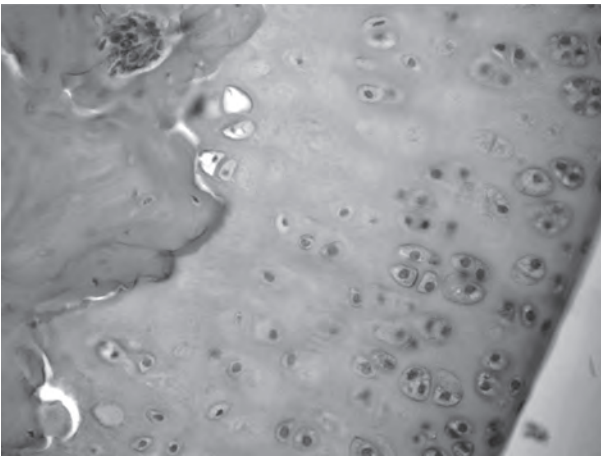


Рис. 1. Поручена клітинна організація суглобового хряща. Клоні хондроцитів. Безклітинні ділянки. Пікноз хондроцитів. 3 міс. після оваріоектомії. Гематоксилін та еозин. Зб. 200.

клітинними ділянками. В глибокій зоні суглобового хряща виявлено розширені лакуні без хондроцитів. В субхондральній кістці зафіксовано низьку щільність остеоцитів та ділянки з мікротріщинами.

Таким чином, оваріоектомія, яка супроводжується порушенням функціонування естрогенів, через 3 міс. призводить до порушення структурної організації суглобового хряща та прилеглої субхондральної кістки. Встановлені змін в суглобовому хрящу за морфологічною класифікацією [12] можуть бути віднесені до першої та початку другої стадії артрозу.

Після постановки іммуногістохімічної реакції VEGF на проксимальному відділі стегнової кістки тварин, яким моделювали артроз, встановлено, що на ранніх термінах розвитку в суглобовому хрящу артрозних змін хондроцити мають позитивну іммунореактивність у всіх зонах суглобового хряща (рис. 2). У разі постановки реакції VEGF у контрольних тварин іммунопозитивна реакція виявлена в зоні гіпертрофованого хряща. Аналогічні дані представлено в літературі: доведено, що в нормальному суглобовому хрящі цей фактор синтезують в основному гіпертрофовані хондроцити, які експресують колаген X типу разом з іншими факторами, що сприяє мінералізації матриксу [13]. Гіпертрофія хондроцитів є ключовим кроком в ендохондральній осифікації і тісно пов'язана з артрозом, однак ймовірно, VEGF не регулює гіпертрофію хондроцитів безпосередньо, а процес мінералізація / осифікація відбувається через непрямий механізм [13,14].

Нами в умовах експериментально індукованого артрозу виявлено, що поряд з високим рівнем біосинтезу VEGF в глибокій зоні, підвищується щільність хондроцитів з позитивною іммунореактивністю на VEGF в ділянках проміжної та поверхневої зон (рис. 2).

За даними літератури у пацієнтів з артрозом виявлено, що експресія VEGF збільшується в суглобовому хрящі, синовіальній оболонці і синовіальній рідині, субхондральній кістці та сироватці крові [13]. Також підвищені рівні рецепторів VEGF були зареєстровані в хондроцитах у хворих на артроз [15]. Також доведено, що висока експресія VEGF значно погіршує перебіг артрозу [16].

В дослідженні субхондральної кістки після постановки реакції на VEGF лише поодинокі остеоци-

ти мали позитивну іммунореактивність щодо VEGF. В основному підвищену щільність клітин, котрі експресують VEGF, зафіксовано в кістково-мозкових порожнинах, де розташовуються мультипотентні клітини попередники хондроцитів, остеобластів, ендотеліоцитів та інших [17]. На ділянках визначено набряк кісткового мозку.

Відомо, що VEGF сприяє міграції та диференціюванню остеобластів, а зниження позитивних іммунореактивних остеоцитів негативно впливає на процес ремоделювання та метаболізм кістки, в цих умовах підвищується адипогенез [18,19]. Недавні дослідження показали критичну роль VEGF в процесі ендохондральної осифікації в умовах артрозу, зокрема, підвищення резорбції хряща з утворенням кісткової тканини. Тобто, отримані нами дані, щодо низького рівня VEGF в кістковій тканині і підвищення його рівня в артрозному хрящі свідчать про порушення балансу кістково-хрящової взаємодії вже на ранніх стадіях розвитку артрозу.

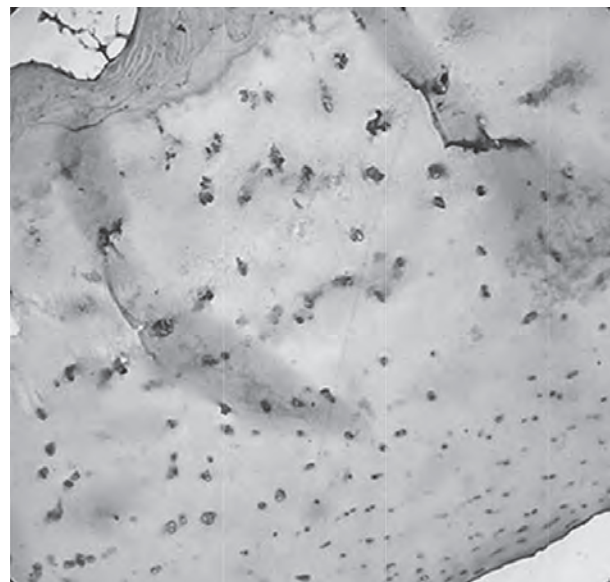


Рис. 2. Експресія VEGF хондроцитами в умовах експериментально індукованого артрозу у щурів. Іммуногістохімічна реакція на VEGF. Зб. 200.

**Висновки.** На основі іммуногістохімічного дослідження визначено, що в умовах артрозу експресія VEGF відмічається у клітинах всіх зон суглобового хрящу. В субхондральній кістці рівень експресії VEGF низький. Розуміння значення взаємозв'язку суглобового хряща та субхондральної кістки через систему VEGF при артрозі буде сприяти поглибленню знань про механізми та вдосконаленню патогенетичних підходів до консервативної стратегії лікування.

**Перспективою подальших досліджень** буде визначення експресії VEGF в суглобовому хрящу хворих на остеоартроз на матеріалі отриманим після хірургічного лікування.

**Література**

1. Korzh NA, Dedukh NV, Yakovenchuk NN. Osteoporoz i osteoartroz: patogeneticheski vzaimosvyazannyye zabolevaniya? (obzor literatury). *Ortopediya, travmatologiya i protezirovanie*. 2013;4:102-10. [in Russian].
2. Dai J, Rabie AB. VEGF: an essential mediator of both angiogenesis and endochondral ossification. *J. Dent Res*. 2007;86(10):937-50. DOI: 10.1177/154405910708601006
3. Nagao M, Hamilton JL, Kc R, Berendsen AD, Duan X, Cheong CW, et al. Vascular Endothelial Growth Factor in Cartilage Development and Osteoarthritis. *Scientific Reports*. 2017;7. DOI: <https://doi.org/10.1038/s41598-017-13417-w>
4. Zelzer E, Olsen BR. Multiple roles of vascular endothelial growth factor (VEGF) in skeletal development, growth, and repair. *Curr Top Dev Biol*. 2005;65:169-87. DOI: 10.1016/S0070-2153(04)65006-X
5. Pfander D, Körtje D, Zimmermann R, Weseloh G, Kirsch T, Gesslein M, et al. Vascular endothelial growth factor in articular cartilage of healthy and osteoarthritic human knee joints. *Ann Rheum Dis*. 2001;60:1070-3.
6. Pufe T, Petersen W, Tillmann B, Mentlein R. The splice variants VEGF121 and VEGF189 of the angiogenic peptide vascular endothelial growth factor are expressed in osteoarthritic cartilage. *Arthritis Rheum*. 2001;44:1082-8. Available from: [https://doi.org/10.1002/1529-0131\(200105\)44:53.0.CO;2-X](https://doi.org/10.1002/1529-0131(200105)44:53.0.CO;2-X)
7. Povorozyuk VV, Grigoreva NV. Osteoartroz u zhenshin v postmenopauze: factory riska i svyaz s kostnoy tkanyu. *Endokrinologiya*. 2012;6(8):64-71. [in Russian].
8. Yakovenchuk NM, Dedukh NV. Morfologiya suglobovogo hryasha ta subhondralnoy kistki pislya modelyuvannya osteoporozu. *Visnik problem biologiyi i medicini*. 2017;4,3(141):324-7. DOI: 10.29254/2077-4214-2017-4-3-141-324-327 [in Ukrainian].
9. Evropeyska konventsia pro zahist hrebetnih tvarin, scho vikoristovuyutsya dlya doslidnih ta inshih naukovih tsiley. Strasburg, 18 bereznya 1986 roku: oftsiyniy pereklad [Internet]. Verhovna Rada Ukrainy. Ofits. veb-sayt. (Mizhnarodnyy dokument Radi Evropi). Dostupno: [http://zakon.rada.gov.ua/cgi-bin/laws/main.cgi?nreg=994\\_137](http://zakon.rada.gov.ua/cgi-bin/laws/main.cgi?nreg=994_137) [in Ukrainian].
10. Zakon Ukrainy № 3447-IV vid 21.02.2006 «Pro zahist tvarin vid zhorstokogo povodzhennya» (Stattya 26). [in Ukrainian].
11. Sarkisov DS, Perov YuL. *Mikroskopicheskaya tehnika*. M.: Meditsina; 1996. 544 s. [in Russian].
12. Mankin H, Dorfman H, Lippiellon L, Zarins A. Biochemical and metabolic abnormalities in articular cartilage from osteoarthritic human hips. II. Correlation of morphology with biochemical and metabolic data. *J. Bone Joint Surg. Am*. 1971;53:523-37.
13. Hamilton JL, Nagao M, Levine BR, Chen D, Olsen BR, Im H-J. Targeting VEGF and its receptors for the treatment of osteoarthritis and associated pain. *J. Bone Miner. Res*. 2016;31:911-24. Available from: <https://doi.org/10.1002/jbmr.2828>
14. Yamairi F, Utsumi H, Ono Y, Komorita N, Tanaka M, Fukunari A. Expression of vascular endothelial growth factor (VEGF) associated with histopathological changes in rodent osteoarthritis. *J.Toxicol.Pathol*. 2011;24:137-42. DOI: 10.1293/tox.24.137
15. Enomoto H, Inoki I, Komiya K, Shiomi T, Ikeda E, Obata K, et al. Vascular endothelial growth factor isoforms and their receptors are expressed in human osteoarthritic cartilage. *Am J Pathol*. 2003;162:171-81.
16. Yuan Q, Sun L, Li JJ, An CH. Elevated VEGF levels contribute to the pathogenesis of osteoarthritis. *BMC Musculoskelet Disord*. 2014;15:437. Available from: <https://doi.org/10.1186/1471-2474-15-437>
17. Hu K, Olsen BR. Osteoblast-derived VEGF regulates osteoblast differentiation and bone formation during bone repair. *J Clin. Invest*. 2016;126:509-26. Available from: <https://doi.org/10.1172/JCI82585>
18. Liu Y, Berendsen AD, Jia S, Lotinun S, Baron R, Olsen BR, et al. Intracellular VEGF regulates the balance between osteoblast and adipocyte differentiation. *J Clin Invest*. 2012;122:3101-13. Available from: <https://doi.org/10.1172/JCI61209>
19. Mayr-Wohlfart U, Waltenberger J, Hausser H, Kessler S, Günther KP, Dehio C, et al. Vascular endothelial growth factor stimulates chemotactic migration of primary human osteoblasts. *Bone*. 2002;30(3):472-7.

**ЕКСПРЕСІЯ СУДИННОГО ЕНДОТЕЛІАЛЬНОГО ФАКТОРА РОСТУ В СУГЛОБОВОМУ ХРЯЩУ ТА СУБХОНДРАЛЬНОЇ КІСТЦІ ПРИ АРТРОЗІ (ЕКСПЕРИМЕНТАЛЬНЕ ДОСЛІДЖЕННЯ)****Яковенчук Н. М.**

**Резюме.** На сьогодні патогенез порушень в суглобовому хрящі розглядають в єдності зі станом субхондральної кістки. В полі зору дослідників перебуває ендотеліальний фактор росту (VEGF), котрий є важливим медіатором ендохондральної осифікації; розвитку і росту скелета. Метою дослідження було вивчення експресії VEGF хондроцитами суглобового хряща і остеоцитами субхондральної кістки колінного суглоба щурів в умовах моделювання остеоартрозу шляхом оваріоектомії. Визначено, що на ранніх термінах розвитку артрозних змін в суглобовому хрящі після постановки імуностохімічної реакції VEGF хондроцити мають позитивну імунореактивність у всіх зонах суглобового хряща на відмінність від контрольних тварин, у яких VEGF виявлено тільки в зоні гіпертрофованого хряща. В дослідженні субхондральної кістки встановлено, що лише поодинокі остеоцити мали позитивну імунореактивність щодо VEGF. В основному підвищеною щільністю клітин, котрі експресують VEGF, зафіксовано в кістково-мозкових порожнинах, де розташовуються мультипотентні клітини попередники хондроцитів, остеобластів, ендотеліоцитів та інших. На ділянках визначено набряк кісткового мозку. Має місце порушення балансу кістково-хрящової взаємодії вже на ранніх стадіях розвитку артрозу. Розуміння значення взаємозв'язку суглобового хряща і субхондральної кістки через систему VEGF в умовах артрозу сприятиме поглибленню знань про механізми розвитку порушень і буде сприяти вдосконаленню патогенетичних підходів до консервативної стратегії лікування.

**Ключові слова:** судинний ендотеліальний фактор росту, моделювання артрозу, колінний суглоб, суглобовий хрящ, субхондральна кістка.

**ЭКСПРЕССИЯ ЭНДОТЕЛИАЛЬНОГО ФАКТОРА РОСТА В СУСТАВНОМ ХРЯЩЕ И СУБХОНДРАЛЬНОЙ КОСТИ ПРИ АРТРОЗЕ (ЭКСПЕРИМЕНТАЛЬНОЕ ИССЛЕДОВАНИЕ)****Яковенчук Н. Н.**

**Резюме.** Патогенез нарушений в суставном хряще рассматривают в единстве с состоянием субхондральной кости. В поле зрения исследователей находится сосудистый эндотелиальный фактор роста (VEGF), который является важным медиатором эндохондральной осификации; развития и роста скелета. Целью исследования было изучение экспрессии VEGF хондроцитами суставного хряща и остеоцитами субхондральной кости коленного сустава крыс в условиях моделирования остеоартроза путем овариоэктомии. Установлено, что на ранние сроки развития в суставном хряще артрозных изменений хондроциты имеют положительную иммунореактивность VEGF во всех зонах суставного хряща в отличии от контрольных животных, у которых VEGF

обнаружены только в зоне гипертрофированного хряща. В исследовании субхондральной кости установлено, что лишь единичные остециты имели положительную иммунореактивность по VEGF. В основном повышенную плотность клеток, которые экспрессируют VEGF, зафиксировано в костно-мозговых полостях, где располагаются мультипотентные клетки-предшественники хондроцитов, остеобластов, эндотелиоцитов и др. Так как VEGF отражает сосудистую инвазию, имеет нарушение баланса костно-хрящевого взаимодействия уже на ранних стадиях развития артроза. Понимание значения взаимосвязи суставного хряща и субхондральной кости через систему VEGF в условиях артроза будет способствовать углублению знаний о механизмах развития нарушений и способствовать совершенствованию патогенетических подходов в консервативной стратегии лечения.

**Ключевые слова:** сосудистый эндотелиальный фактор роста, моделирование артроза, коленный сустав, суставной хрящ, субхондральная кость.

### EXPRESSION OF VASCULAR ENDOTHELIAL GROWTH FACTOR IN ARTICULAR CARTILAGE AND SUBCHONDRAL BONE IN OSTEOARTHRITIS (EXPERIMENTAL STUDY)

**Yakovenchuk N. N.**

**Abstract.** The pathogenesis of disorders in articular cartilage is considered in unity with the state of the subchondral bone. In the field of view of the researchers is vascular endothelial growth factor (VEGF), which is an important mediator of endochondral ossification; development and growth of the skeleton.

*The aim of the study* was to study the expression of VEGF by articular cartilage chondrocytes and osteocytes of the rat knee joint subchondral bone under conditions of osteoarthrosis modeling by ovariectomy.

*Object and methods.* The experiment was conducted on 12 laboratory rats. The method of ovariectomy is used, since it is known that along with the development of osteoporosis in animals' arthrosis develops. The histological study of knee joint condition in animals after ovariectomy was performed for the determination of changes in the joint with subsequent evaluation of VEGF by immunohistochemical study. The knee joints of healthy rats were used as a control for an immunohistochemical reaction.

*Results.* By histological examination it is established that after 3 months in rats after ovariectomy in the articular cartilage of the knee joint (of the femur and tibia), histopathological changes occurred. First of all, we observed a weakly pronounced fibrillation of articular cartilage matrix, which most manifested itself in the medial part of the femur; reduced chondrocyte density and disturbance in their distribution in articular cartilage zones. It has been established that at early stages of development of arthritic changes in articular cartilage, chondrocytes have positive VEGF immunoreactivity in all areas of articular cartilage, in contrast to control animals in which VEGF is detected only in the area of hypertrophied cartilage. In the study of the subchondral bone, it was found that only single osteocytes had positive VEGF immunoreactivity. Basically, an increased density of cells that express VEGF is found in the bone marrow cavities, where multipotent progenitor cells of chondrocytes, osteoblasts, endothelial cells, etc. are located. Since VEGF reflects vascular invasion, it shows an imbalance of bone-cartilage interaction at early stages of development osteoarthritis.

*Conclusion.* On the basis of immunohistochemical research it was determined that in conditions of osteoarthritis, expression of VEGF is observed in cells of all zones of articular cartilage. The level of VEGF expression is low in subchondral bone. Understanding the importance of the relationship between articular cartilage and subchondral bone through the system of VEGF in conditions of arthrosis will enhance the knowledge about the mechanisms of development of disorders and will contribute to the improvement of pathogenetic approaches in the conservative treatment strategy.

**Key words:** vascular endothelial growth factor, osteoarthritis modeling, knee joint, articular cartilage, subchondral bone.

*Рецензент – проф. Єрошенко Г. А.*

*Стаття надійшла 23.03.2019 року*