

group) and 60 children with CCG who have infantile cerebral palsy (main group). For determination of speed of the salivation (unstimulated) the saliva was collected in the morning on an empty stomach for 20 minutes in dimensional tube. The measuring of pH just collected oral liquid was performed using pH meter millivoltmeter pH-150 M. The viscosity of oral liquid was found out with using a viscometer of Ostwald. The content of aspartaminotransferaze in oral liquid was found out with using the method of Raytman-Frenkel. The elastase activity was determined by the method of K.M. Veremyeyenko et al. (1991), which was modified to the saliva. The activity of urease find out with express test (Biohit), which destroys the urea to ammonia and is registered by a color change of the indicator, which is present in the gel. The obtained results were worked out statistically. As a result of the studies it is established that in children with CCG marked lower salivary that in persons of the comparative group was (0.36±0.03) ml/min and (0.31±0.02) ml/min in children of the main group ($p_1 > 0.05$) against (0.49±0.02) ml/min in the control ($p < 0.01$). The lowest values of pH in the oral liquid were fixed among persons with CCG on the background of infantile cerebral palsy – (5.99±0.08), which were significantly lower relatively to the same values in children of the control (6.98±0.08), ($p < 0.01$) and comparison groups (6.32±0.07), ($p < 0.01$).

The viscosity of oral liquid in children of the main group was (3.03±0.05) MPa·S, and was the highest compared with children in the control group ((2.34±0.04) MPa·S), ($p < 0.01$) and in children with CCG without somatic diseases (2.64±0.05) MPa·S), ($p_1 < 0.01$). In children with CCG on the background of ICP determined the increase of the marker of inflammation – elastase to (0.042±0.001) mkkat/l, which was significantly higher than in children of the control group ((0.021±0.001) mkkat/l ($p < 0.01$)) and somatically healthy children with CCG ((0.035±0.002) mkkat/l, ($p_1 < 0.01$)). The results of the research of activity of urease in children of study groups has shown that in children with CCG at cerebral palsy, the urease activity in saliva was (5.13±0.32) mkkat/l, which was higher than the value of persons in the comparison group ((5.21±0.31) mkkat/l, ($p_1 < 0.05$) and was significantly higher than in children of the control group ((4.05±0.32) mkkat/l ($p < 0.01$)). Thus, as a result of the conducted studies it is established that the children with CCG on the background of infantile cerebral palsy have a significantly violated physical properties of the oral liquid (increase of the viscosity on the background of hiposalivation and decrease of acidity), a quantitative increase in pathogenic of microflora (increase of the activity of urease) and the intensity of inflammation processes (increase of elastase and aspartaminotransferaze) compared with the similar data in children with CCG without concomitant somatic diseases.

Key words: chronic catarrhal gingivitis, infantile cerebral palsy, physical and chemical properties of the oral liquid.

Рецензент – проф. Каськова Л. Ф.

Стаття надійшла 18.03.2019 року

DOI 10.29254/2077-4214-2019-1-2-149-337-340

УДК 616.314-77-036.8:616.72-002.77

Гавалешко В. П.

ОСОБЛИВОСТІ ПРОТЕЗУВАННЯ ДЕФЕКТІВ ЗУБНИХ РЯДІВ У ПАЦІЄНТІВ ІЗ РЕВМАТОЇДНИМ АРТРИТОМ

ВДНЗ України «Буковинський державний медичний університет» (м. Чернівці)

gavaleshko67@ukr.net

Зв'язок публікації з плановими науково-дослідними роботами. Запропоноване дослідження є фрагментом комплексної НДР кафедри ортопедичної стоматології Вищого державного навчального закладу України «Буковинський державний медичний університет» на тему: «Мультидисциплінарний підхід до діагностики, лікування та профілактики основних стоматологічних захворювань зі збереженням регенеративних властивостей тканин і відновлення протетичних властивостей анатомічних структур у мешканців Північної Буковини» (№ державної реєстрації 0116U002929).

Вступ. Протезування зубів і дефектів зубних рядів є заключним етапом комплексного ортопедичного лікування хворих, яке обумовлене давністю і активністю перебігу ревматоїдного артриту, клінічною картиною часткової відсутності зубів і змінами з боку щелеп, м'язів, скронево-нижньощелепних суглобів (СНЩС) [1].

Передчасні контакти, нефункціональне стирання зубів, часткові дефекти зубного ряду, зміщення зубів і нижньої щелепи призводить до перевантаження пародонту і дефектів зубного ряду. Як наслідок, травматична оклюзія і артикуляція викликає дискоординацію жувальних м'язів, що обтяжує патологію. Весь

комплекс симптомів впливає на тактику ортопедичної підготовки та методику раціонального протезування [1,2].

Основним завданням лікування є відновлення функціональної рівноваги м'язів, зубів і щелеп за допомогою ортопедичних конструкцій. Ортопедична допомога проводиться тільки під контролем оклюзійних кап і включає створення постійних незнімних і знімних конструкцій, проведення шинування рухомих груп зубів [3].

Приймаючи рішення про вибір ортопедичної конструкції у осіб із захворюваннями СНЩС, потрібно керуватися основним правилом біомеханіки: ортопедична конструкція для свого успішного функціонування повинна перерозподіляти жувальний тиск на опорні тканини порожнини рота таким чином, щоб зберегти їх нормальну функцію [2,4].

При заміщенні дефектів зубних рядів мостоподібними протезами потрібно забезпечувати адекватне по силі, величині і напрямку навантаження на кожен опорний зуб, в іншому випадку можуть виникнути патологічні процеси, що призводять до резорбції кісткової тканини навколо перевантаженого зуба, а значить – до виникнення запалення, рухливості і його відторгнення. Особливо несприятливою для опорних зубів є

дія похилих сил жуваального навантаження, що спрямована поза їхньою поздовжньою віссю і надмірна за величиною [5].

У бічному відділі зубного ряду оптимальною є конструкція лінійного мостоподібного протеза. Це дає можливість однакового сприйняття оклюзійного навантаження у всіх відділах мостоподібного протеза. При плануванні мостоподібного протеза слід уникати жорсткого з'єднання в одній конструкції природних зубів, що мають неоднозначну стійкість, резервні сили пародонту, по причині через різного механізму сприйняття і передачі ними жуваального навантаження на кісткову тканину [6].

Знімне протезування використовується досить часто при наданні ортопедичної стоматологічної допомоги. В даний час для заміщення часткових дефектів зубних рядів застосовуються знімні пластинкові і бюгельні протези. Якщо брати до уваги відносно дешевизну і простоту у виготовленні, найбільшу поширеність отримали пластинкові протези. Однак пластинкові протези мають ряд суттєвих недоліків. Великий обсяг базису протеза, недосконалість кламерної фіксації, психоемоційний аспект змушують від 20 до 30% пацієнтів відмовитися від користування даними ортопедичними конструкціями. Крім того, такі протези викликають значні морфологічні зміни в тканинах слизової оболонки порожнини рота [7].

Бюгельні протези мають ряд переваг порівняно з пластинковими: полегшений процес адаптації, збільшена теплопровідність, більш правильно розподілене навантаження, можливість застосування в якості шинуючих апаратів, тому віддається перевага цим конструкціям при захворюваннях пародонту [5,6].

Для зменшення швидкого прогресування атрофічних процесів і підвищення функціональної ефективності знімних конструкцій було запропоновано чимало рішень в плані технологій і вибору матеріалу для базису знімного протезу. Зокрема, в практику стали впроваджуватися нові базисні матеріали на основі еластичних термопластичних полімерів. Однак, незважаючи на прискорені терміни адаптації, певний психологічний комфорт, протези з еластичним базисом, особливо при кінцевих дефектах зубних рядів, поступаються за ефективністю жування бюгельним і акриловим протезам [7,8].

Мета дослідження: клінічно оцінити результати протезування дефектів зубних рядів у пацієнтів із захворюваннями СНЩС на фоні ревматоїдного артриту із урахуванням особливостей конструкцій протезів, матеріалів і технологій виготовлення.

Об'єкт і методи дослідження. Ортопедичне лікування було проведено 126 пацієнтам з частковою відсутністю зубів, з них 82 осіб із захворюванням скронево-нижньощелепного суглоба на фоні ревматоїдного артриту, які знаходилися на стаціонарному лікуванні в ОКУ "Чернівецький обласний госпіталь ветеранів війни". Всі особи, взяті на лікування, вимагали спеціалізованої ортопедичної підготовки в тій чи іншій мірі (вибіркове пришліфовування, тимчасове шинування, оклюзійно-адаптаційні шини, міогімнастика, електроміостимуляція). З дефектів зубного ряду хворі з частковою відсутністю зубів і захворюваннями СНЩС були представлені таким чином: включені дефекти зубних рядів зустрічалися у 68 осіб (54,0%), з цієї кількості пацієнти з РА – 48 осіб (70,6%) і практично здорові особи

– 20 чоловік (29,4%). Дистально необмежені дефекти були зафіксовані у 58 випадках (46,0%); з цього числа респондентів пацієнти з РА – 34 осіб (58,0%) і практично здорові особи – 24 людини (42,0%). Ортопедичне лікування хворих з частковою відсутністю зубів і захворюваннями СНЩС було проведене із урахуванням особливостей вибору конструкцій протезів, матеріалів і технологій виготовлення.

Результати дослідження та їх обговорення. Дефекти твердих тканин зуба відновлювали тільки суцільнолитими і металокерамічними коронками. Пластмасові і порцелянові коронки не застосовували зважаючи на крихкість матеріалу. За показами виготовляли культеві вкладки на одно- і багатокореневі зуби, потім покривали їх штучними коронками. У осіб з РА і порушеннями СНЩС розширили показання до виготовлення коронок, це було пов'язано з особливостями проявами основного захворювання. Заміщаючи дефекти твердих тканин зубів, створювали щільний множинний фісурно-горбковий контакт з повним відновленням анатомічної форми зуба і плавною ковзаючою артикуляцією.

Штучні коронки виготовляли за наступними показаннями:

- при наявності декількох каріозних порожнин в зубі;
- при руйнуванні коронки зуба більш ніж на одну третину;
- при наявності каріозної порожнини на апроксимальній поверхні;
- з метою відновлення анатомічної форми зуба;
- з метою вирівнювання оклюзійної поверхні.

Односторонні і двосторонні включені дефекти зубного ряду малої і середньої протяжності відновлювали мостоподібними протезами. При виготовленні мостоподібних протезів перевагу надавали суцільнолитим і металокерамічним конструкціям. Дистально необмежені і комбіновані дефекти відновлювали знімними конструкціями (частковий пластинковий і/або бюгельний).

Планування конструкцій здійснювали з урахуванням даних стану опорних зубів і клінічної форми часткової відсутності зубів. При виборі кількості опорних зубів для мостоподібних протезів враховували дані рентгенологічного дослідження з побудовою одонтопародонтограми Курляндського. Кількість опорних зубів збільшували при захворюваннях пародонту. Протезування проводили з відновленням міжоклюзійної висоти і створенням плавної ковзаючої артикуляції.

За умови відсутності хоча б одного зуба, виготовляли адгезивні мостоподібні протези з метою створення максимальної кількості контактних пунктів і попередження зміщення нижньої щелепи.

Дистально необмежені дефекти зубного ряду відновлювали частковими пластинковими і бюгельними конструкціями (рис. 1).

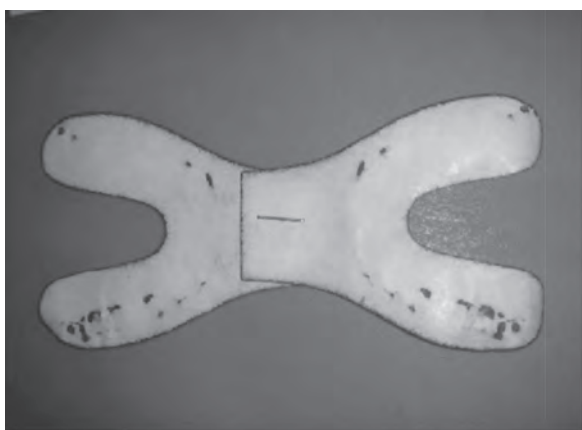
Стан оклюзійних контактів зубних протезів та природних зубів значною мірою визначав характер жування. Пацієнти, яким проводилася ретельна оклюзійна корекція, швидше адаптувалися до нових ортопедичних конструкцій.

Контроль оклюзійних контактів здійснювався за допомогою артикуляційного паперу товщиною 0,1-0,2 мм до і після лікування (рис. 2). При аналізі оклюзії на

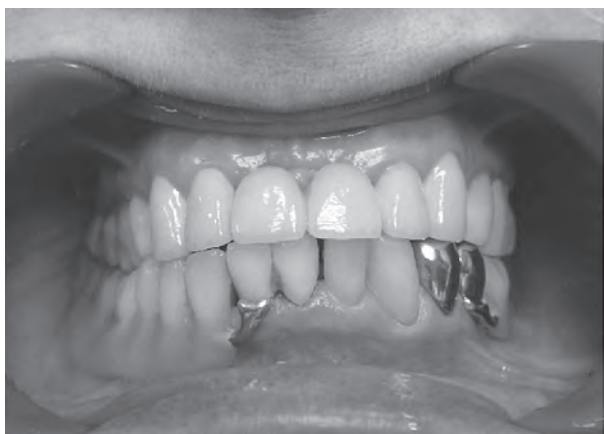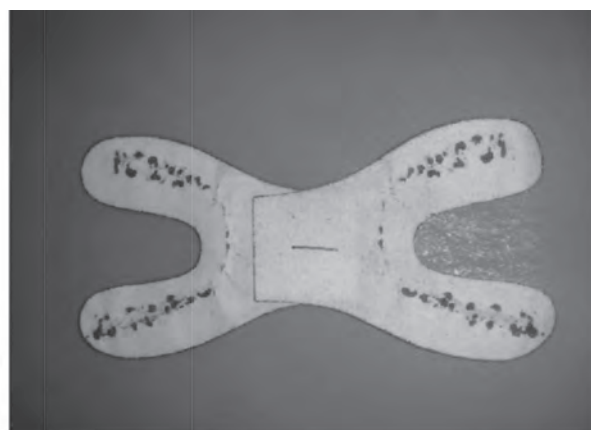


Рис. 1. Пацієнт, 52 рр., ревматоїдний артрит. Зубні ряди в положенні центральної оклюзії. На нижній щелепі зафіксовано частковий знімний пластинковий протез з литими кламерами.

іклі і на кожному горбку премоляра повинна була відбиватися одна контактна точка і 3-4 точки – на горбках молярів.



А



Б

Рис. 2. А – оклюзіограма до початку лікування; Б – оклюзіограма після протезування.

Комбіновані дефекти зубного ряду в передньому відділі заміщували металокерамічними конструкціями, а в бічних відділах виготовляли бюгельні або часткові пластинкові протези.

У осіб із захворюваннями пародонту використовували кламерну систему фіксації, зменшуючи жорсткість передачі тиску на ослаблений пародонт зубів.

та здійснення гігієнічних заходів по догляду за порожниною рота.

Перспективи подальших досліджень. Подальші дослідження будуть спрямовані на проведення аналізу ефективності застосування лікувально-реабілітаційних заходів з надання ортопедичної стоматологічної допомоги хворим на ревматоїдний артрит із захворюваннями скронево-нижньощелепних суглобів після протезування і у віддалені терміни після лікування.

Література

- Corrao S, Calvo L, Licata G. The new criteria for classification of rheumatoid arthritis: what we need to know for clinical practice. *European Journal of Internal Medicine*. 2011;22:217-9.
- Manfredini D, Lobbezoo F. Relationship between bruxism and temporomandibular disorders: a systematic review of literature from 1998 to 2008. *Oral Surg Oral Med Oral Pathol Oral Radiol Endod*. 2010;109(6):e26-50. DOI: 10.1016/j.tripleo.2010.02.013
- Raman P. Physiologic neuromuscular dental paradigm for the diagnosis and treatment of temporomandibular disorders. *J. Calif. Dent. Ass*. 2014;42(8):563-71.
- Türp JC, Schindler H. The dental occlusion as a suspected cause for TMDs: epidemiological and etiological considerations. *J. Oral Rehabil*. 2012;39(7):502-12.
- Dmytrenko IA, Ozhohan ZR. Osoblyvosti stanu zuboshchelepnoi systemy u khvorykh iz serednyimi i velykymy defektamy zubnykh riadiv. *Ukrayinsky stomatolohichnyy almanakh*. 2014;4:27-31. [in Ukrainian].
- Lapina NV, Skorikov JuV, Sidorenko AN, Starchenko TP. Taktika vedeniya ortopedicheskikh bol'nykh s vtorichnyimi deformacijami zubnykh rjadov, oslozhnennymi disfunktsional'nym sindromom visochno-nizhnechelnostnogo sustava. *Kubanskij nauchnyj medicinskij vestnik*. 2013;6:118-20. [in Russian].
- Ozhohan RZ, Rozhko MM, Ozhohan ZR. Suchasni metody diahnostryky i likuvannia khvorykh iz defektamy zubnykh riadiv, uskladnenymy rozladamy skronevo-nyzhnoshchelepnoho suhloba. *Ukrayinsky stomatolohichnyy almanakh*. 2017;1:37-41. [in Ukrainian].
- Rybert YuO, Mahera NS. Osoblyvosti diahnostryky ta ortopedychnoho likuvannia patsientiv iz pidvyshchenym styranniam tverdykh tkanyh zubiv ta dysfunksiiamy skronevo-nyzhnoshchelepnykh suhlobiv. *Klinichna stomatolohiya*. 2014;3:89. [in Ukrainian].

ОСОБЛИВОСТІ ПРОТЕЗУВАННЯ ДЕФЕКТІВ ЗУБНИХ РЯДІВ У ПАЦІЄНТІВ ІЗ РЕВМАТОЇДНИМ АРТРИТОМ

Гавалешко В. П.

Резюме. Протезування зубів і дефектів зубних рядів є заключним етапом комплексного ортопедичного лікування хворих, яке обумовлене давністю і активністю перебігу ревматоїдного артриту, клінічною картиною часткової відсутності зубів і змінами з боку щелеп, м'язів, скронево-нижньощелепних суглобів. Метою дослідження було клінічно оцінити результати протезування дефектів зубних рядів у пацієнтів із захворюваннями СНЩС на фоні ревматоїдного артриту із урахуванням особливостей конструкцій протезів, матеріалів і технологій виготовлення. Ортопедичне лікування було проведено 126 пацієнтам з частковою відсутністю зубів, з них 82 осіб із захворюванням скронево-нижньощелепного суглоба на фоні ревматоїдного артриту. Пацієнтам із захворюваннями СНЩС на фоні ревматоїдного артриту, щоб уникнути деформацій зубного ряду і профілактики ускладнень з боку СНЩС необхідно заповнювати дефекти зубного ряду аж до одного відсутнього зуба, створюючи плавну ковзаючу артикуляцію. Моделюючи ортопедичні конструкції, необхідно усувати звичні (до лікування) рухи нижньої щелепи, створювати нові оклюзійно-артикуляційні взаємовідношення, рівномірно розподіляти функціональне навантаження і відновлювати жувальну ефективність в повному об'ємі.

Ключові слова: ортопедія, протези, дефекти, ревматоїдний артрит, скронево-нижньощелепний суглоб.

ОСОБЕННОСТИ ПРОТЕЗИРОВАНИЯ ДЕФЕКТОВ ЗУБНЫХ РЯДОВ У ПАЦИЕНТОВ С РЕВМАТОИДНЫМ АРТРИТОМ

Гавалешко В. П.

Резюме. Протезирование зубов и дефектов зубных рядов является заключительным этапом комплексного ортопедического лечения больных, которое обусловлено давностью и активностью течения ревматоидного артрита, клинической картиной частичного отсутствия зубов и изменениями со стороны челюстей, мышц, височно-нижнечелюстных суставов. Целью исследования было клинически оценить результаты протезирования дефектов зубных рядов у пациентов с заболеваниями ВНЧС на фоне ревматоидного артрита с учетом особенностей конструкций протезов, материалов и технологий изготовления. Ортопедическое лечение было проведено 126 пациентам с частичным отсутствием зубов, из них 82 человек с заболеванием височно-нижнечелюстного сустава на фоне ревматоидного артрита. Пациентам с заболеваниями ВНЧС на фоне ревматоидного артрита во избежание деформаций зубного ряда и профилактики осложнений со стороны ВНЧС необходимо восполнять дефекты зубного ряда вплоть до одного отсутствующего зуба, создавая плавную скользящую артикуляцию. Моделируя ортопедические конструкции, необходимо устранять привычные (до лечения) движения нижней челюсти, создавать новые окклюзионно-артикуляционные взаимоотношения, равномерно распределять функциональную нагрузку и восстанавливать жевательную эффективность в полном объеме.

Ключевые слова: ортопедия, протезы, дефекты, ревматоидный артрит, височно-нижнечелюстной сустав.

THE FEATURES OF PROSTHETICS OF DENTAL ROW DEFECTS IN PATIENTS ON THE BACKGROUND OF RHEUMATOID ARTHRITIS

Havaleshko V. P.

Abstract. Prosthetics of teeth and dental rows defects is the final stage of complex orthopedic treatment of patients, which is due to the aging and activity of the course of rheumatoid arthritis, a clinical picture of the partial absence of teeth and changes from the jaws, muscles, temporomandibular joints (TMJ). The aim of the study was to evaluate clinically the results of prosthetics of dental row defects in patients with TMJ diseases on the background of rheumatoid arthritis, taking into account the features of denture structures, materials and manufacturing technologies. The prosthodontic treatment was performed on 126 patients with partial absence of teeth, 82 of them with the disease of the temporomandibular joint on the background of rheumatoid arthritis (RA). The patients with partial absence of teeth and diseases of TMJ were presented as follows: the defects of dental row were found in 68 persons (54.0%), of which 48 patients with rheumatoid arthritis (70.6%) and practically healthy persons – 20 people (29.4%). Distal unlimited defects were recorded in 58 cases (46.0%); from this number of people, RA had 34 patients (58.0%) and 24 practically healthy persons (42.0%).

Defects of hard teeth tissues were restored only with solid and ceramic crowns. In patients with RA and TMJ disorders, the readings for the manufacture of artificial crowns were extended, this was due to the peculiarities of the manifestations of the underlying disease.

Unilateral and bilateral inclusive dental row defects of small and medium length were restored with bridges. Distally unlimited and combined defects were restored with removable dentures (partial and /or bridge-like). In the manufacture of bridge-like dentures, preference was given to solid-fiber and metal-ceramic structures. In the absence of at least one tooth, we developed adhesive bridge-like dentures in order to create the maximum number of contact points and prevent the displacement of the mandible.

Distal unlimited defects of the dental row were restored with acrylic and metal partial removable dental prosthesis. Control of occlusal contacts was carried out with articulation paper (thickness 0.1-0.2 mm) before and after treatment. In the analysis of occlusion on the canine and on each cusp of the premolar should have been reflected one contact point and 3-4 points – on the cusps of the molar.

In conclusion, orthopedic treatment of patients with partial absence of teeth and diseases of TMJ on the background of rheumatoid arthritis has a number of features in the choice of designs of prosthetics, materials and manufacturing technologies. By modeling orthopedic constructions, it is necessary to remove the usual (before treatment) movements of the mandible, to create new occlusion-articulation relationships, to evenly distribute the functional load and to restore the chewing efficacy in full volume.

Key words: prosthodontics, dentures, defects, rheumatoid arthritis, temporomandibular joint.

*Рецензент – проф. Новіков В. М.
Стаття надійшла 26.03.2019 року*