

ОСОБЕННОСТИ ЛАПАРОСКОПИЧЕСКОЙ ГИСТЕРЭКТОМИИ У ЖЕНЩИН С НАЛИЧИЕМ В АНАМНЕЗЕ ОПЕРАЦИИ КЕСАРЕВА СЕЧЕНИЯ

Азербайджанский Медицинский Университет (г. Баку, Азербайджан)

nauchnayastatya@yandex.ru

Связь публикации с плановыми научно-исследовательскими работами. Статья является фрагментом кандидатской диссертации «Послеоперационные изменения в брюшной полости и малом тазу у женщин после операции кесарева сечения, и их влияние на качество жизни».

Вступление. Кесарево сечение стало самым частым хирургическим вмешательством, которое выполняется в акушерско-гинекологической практике. В США с 1996 по 2009 год частота КС выросла с 20,7% до 32,9% [1]. Однако, есть и такие страны, где абдоминальное оперативное извлечение плода составляет половину всех родов. Сегодня причинами увеличения частоты кесарева сечения уделяется большое научное внимание [2,3], и делается это, в первую очередь, с целью ограничения случаев неоправданного проведения данной операции. ВОЗ утверждает, что превышение 15% рубежа не влияет на качество перинатальных показателей [4]. Считается, что в 24,4-73,0% случаев после первого кесарева сечения развивается СП [5]. При этом отсутствует единое мнение по поводу факторов, обуславливающих их образование. Кроме того, в немногочисленных исследованиях, посвященных изменению внутриполостной анатомии для определения степени выраженности спаечного процесса, применяются различные системы подсчета баллов. В мире в гинекологической практике гистерэктомия является второй по частоте выполняемой операцией – кесарево сечение является первым. Наличие кесарева сечения в анамнезе, довольно часто приводит к спаиванию мочевого пузыря к матке, что может сильно усложнять проведения отсепаровки во время гистерэктомии а также увеличивает риск хирургических осложнений во время гистерэктомии, особенно более высокий риск травм мочевого пузыря [6]. Все пациенты, перенесшие гистерэктомию или любую гинекологическую операцию, подвергаются риску осложнений во время и после операции. У пациенток с наличием кесарева сечения в анамнезе эти риски намного выше и в основном связаны с большой кровопотерей или урологическими травмами. Хирургические спайки, вызванные предыдущим кесаревым сечением, могут вызвать искажение анатомии таза, делая влагиалищный доступ технически сложным и, следовательно, небезопасной процедурой. Независимо от того, какой метод операции выберет хирург, гистерэктомия будет большой проблемой у пациентов с предыдущими операциями на тазовой области или брюшной полости, в особенности с предыдущей операцией кесарева сечения. Технические трудности будут встречаться чаще, также как и осложнения. В качестве альтернативы хирургии могут предпочесть

выполнить субтотальную лапароскопическую гистерэктомию (STLH) вместо тотальной лапароскопической гистерэктомии (TLH), чтобы снизить риск урологических травм [7].

Цель исследования – оценка выраженности спаечного процесса после операции кесарева сечения, а также выявление риска осложнений при проведении гистерэктомии у данного контингента женщин.

Объект и методы исследования. Были просмотрены видеозаписи 550 лапароскопических операций, произведенных за период с 2013 по 2015 гг. в отделении гинекологии 1-ой Городской Клинической Больницы города Баку. У 44 (8,0%) из этих больных в анамнезе было одно или более кесарево сечение. Среди них количество женщин оперированных по поводу гистерэктомии с наличием КС в анамнезе составило 10 (22,7%±6,3).

Женщины с наличием в анамнезе хотя бы одного кесарева сечения а также перенесшие гистерэктомию были включены в исследование. Критерии исключения были пациентки имеющие в анамнезе какие-либо иные операции в базовой, а также брюшной полости, пациентки с воспалительными заболеваниями в области малого таза либо эндометриоза, онкологические больные. Для каждого пациента была собрана следующая информация: возраст, индекс массы тела (ИМТ), наличие в анамнезе тазовых либо абдоминальных операций, паритет, количество кесаревых сечений, показания к гистерэктомии, длительность операции, интраоперационная кровопотеря, а также интраоперационные осложнения.

Результаты исследования обработаны методом вариационной статистики. В целях статистической обработки данных был применен непараметрический метод – U-критерий (Уилкоксона-Манна-Уитни) для оценки различий показателей.

Статистическая обработка полученных данных проводилась на персональном компьютере с использованием современного программного обеспечения – редактора электронных таблиц Microsoft Excel и пакета прикладных программ MedCalc 14.8.

Результаты исследований и их обсуждение. Все пациентки были в возрастной группе 40 лет и более.

Таблица 1 – Возрастная характеристика пациенток

Выраженность спаек	Возрастные группы, n = 10				Средний возраст
	20-39 лет		40 лет и более		
	Абс.	%	Абс.	%	
Легкие	-	-	-	-	-
Средние	-	4	40,0 ± 15,5	50,8 ± 1,7	
Тяжелые	-	6	60,0 ± 15,5	50,2 ± 1,7	
Всего	0	10	100	50,4 ± 1,1	

Средний возраст пациенток составил 50,4 ±1,1 (46-57). У 4 женщин наблюдался умеренный, у 6 женщин интенсивный спаечный процесс. Как видно из **таблицы 1** тяжелые спайки встречались чаще спаек средней степени выраженности. Средний возраст у пациенток с умеренной и сильной выраженностью спаечного процесса был приблизительно одинаковым (**табл. 1**).

Все обнаруженные сращения имели множественный характер (100%). Спайки преимущественно локализовались в нижней центральной (передиматочной) области малого таза 33,3%±8,61. 23,3%±7,72 спаек располагались в левой нижней. 13,3%±6,21 спаек имели центральное расположение, 13,3±6,21 в правой верхней области а также 13,3±6,21 в правой нижней области. Меньше всего спайки располагались в правой боковой области 3,3±3,28. В 76,7%±7,72 случаев спайки имели достаточно плотный характер, и требовали острого рассечения. В 13,3±6,21 случаев обнаружались очень прочные васкуляризированные спайки, которые требовали диссекцию острым методом, а также влекли за собой риск повреждения (**табл. 2**).

Сращения после кесарева сечения обнаруживались в разных отделах полости малого таза и живота. Чаще всего наблюдались плотные толстые сращения в центре малого таза, притягивающие матку к передней брюшной стенке. Эти спайки грубые, бросающиеся в глаза и требующие дополнительные хирургические действия во время операции. Следующий вариант сращений, которые также часто встречались, представляли собой латерализацию одного или обоих придатков в результате формирования грубых сращений с боковой стенкой живота. Такая позиция нарушает топографическую анатомию яичников и нарушает функцию маточных труб. Сращения, в которых участвует сальник, который может прикрепляться к передней брюшной стенке, к месту рубца на матке или придаткам, объясняются погрешностями в технике, длительной экстериоризацией матки и грубым обращением с соседними органами.

Также обнаруживались спайки различной локализации. Кроме анатомических изменений в непосредственной близости от разреза на матке в виде «притянутости» мочевого пузыря к матке или грубых протяженных спаек между маткой и передней брюшной стенкой, были фиксированы случаи деформации маточных труб с «неправильным» местоположением.

Развитие навыков оперативной лапароскопии и возможность проведения очень сложных с помощью данного доступа, способствовало появлению ряда работ посвященных гистерэктомии после кесарева сечения. Все они рассматривают технические аспекты и возможные осложнения при отведении «припаянного к матке» мочевого пузыря.

Кесарево сечение не проходит бесследно для пациенток. Спаечный процесс той или иной степени выраженности отмечается практически у всех женщин с абдоминальным родоразрешением в анамнезе. Как видно из **рисунка 1** интенсивные спайки

Таблица 2 – Классификация спаечного процесса по индексу перитонеальных спаек

Показатель	Вид операции	
	Гистерэктомия, n=10	
	абс.	%
Кол-во спаек в среднем (мин – макс)	30 3,0±0,30 (2 – 4) *	
Больные с одиночными спайками	-	-
Больные с двумя и более спайками	10	100
Область спайки:		
А – Правый верхний	4	13,3±6,21
D – Левый бок	-	-
Е – Левый нижний	7	23,3±7,72
F – Таз	10	33,3±8,61
G – Правый нижний	4	13,3±6,2
H – Правый бок	1	3,3±3,28
I – Центральное	4	13,3±6,21
Оценка степени спаек:		
1 – тонкие спайки, тупая диссекция	3	10,0±5,48
2 – сильные спайки, диссекция острым методом	23	76,7±7,72
3 – очень прочные аскульризированные спайки диссекция острым методом, повреждение вряд ли можно предотвратить	4	13,3±6,21

Примечание: * – p<0,01, статистическая значимость относительно гистерэктомии.

между сальником, петлями кишечника и передней брюшной стенкой создают препятствия для проникновения в брюшную полость. Плотные сращения матки с передней брюшной стенкой и мочевым

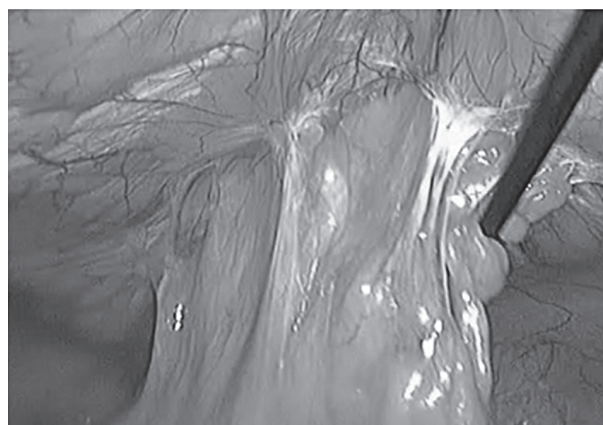


Рисунок 1 – Интенсивные спайки с передней брюшной стенкой.

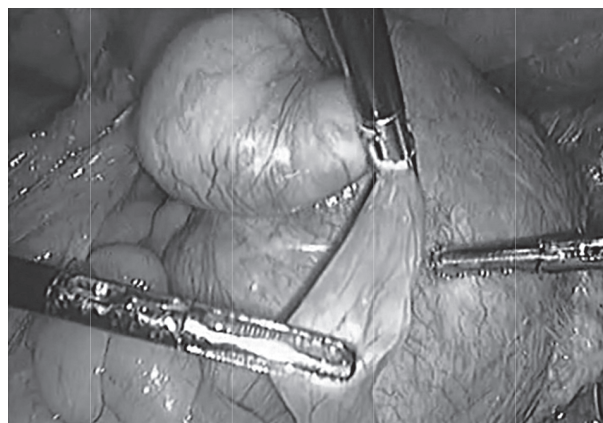


Рисунок 2 – Выраженный спаечный процесс в малом тазу, нарушающий топографию органов вследствие операции кесарева сечения.

пузырем у этих больных приводят к наглядным изменениям анатомии полости малого таза (рис. 2). Также у больных с кесаревым сечением в анамнезе следует ожидать удлинение времени проведения гистерэктомии из-за технических трудностей и необходимости более аккуратной и осторожной диссекции фиброзированных тканей.

Выраженный спаечный процесс как следствие операции кесарева сечения образующийся между анатомическими структурами в малом тазу и брюшной полостью создают технические сложности при проведении операции гистерэктомии. Практически у всех пациенток, перенесших кесарево сечение во время гистерэктомии наблюдался выраженный фиброз в ретроперитонеальных пространствах, затруд-

няющих выделение топографических ориентиров и важных структур, расположенных здесь. Плотные сращения матки с передней брюшной стенкой и мочевым пузырем у этих больных приводят к наглядным изменениям анатомии полости малого таза.

Выводы. Наличие в анамнезе операция кесарева сечения увеличивает риск повреждения мочевыделительной системы во время гистерэктомии, а также приводит к увеличению длительности оперативного вмешательства.

Перспективы дальнейших исследований. Планируется разработка мероприятий по снижению осложнений при проведении операции кесарева сечения у женщин.

Литература

1. Tulandi T, Lyell D. Classification of intra-abdominal adhesions after cesarean delivery. J. Gynecol Surg. 2013;10:25-9.
2. Savel'eva GM. Kesarevo sechenie i ego rol' v sovremennom akusherstve. Akusherstvo i ginekologija. 2008;3:10-4. [in Russian].
3. Dahlke JD, Mendez-Figueroa H, Rouse DJ, Berghella V, Baxter JK, Chauhan SP. Evidence-based surgery for cesarean delivery: an updated systematic review. Am J Obstet Gynecol. 2013;209(4):294-306.
4. Atlasov VO. Sovremennye tehnologii abdominal'nogo rodorazresheniya v profilaktike perinatal'noj smertnosti i zaboлеваemosti rodil'nic. Zhurnal akusherstva i zhenskikh boleznej. 2008;LVII(1):80-5. [in Russian].
5. Shi Z, Ma L, Yang Y, Wang H, Schreiber A, Li X, et al. Adhesion formation after previous caesarean section – a meta-analysis and systematic review. BJOG. 2011;118(4):410-22.
6. Bayramova TE, Bağirova HF. Qarın və çanaq boşluğunun cərrahi əməliyyatlarına məruz qalmış xəstələrdə laparoskopik histerektomiyanın nəticələri. Azərbaycan tibb jurnalı. 2011;4:15-20. [in Azeri].
7. Celle C, Pomés C, Durruty G, Zamboni M, Cuello M. Total laparoscopic hysterectomy with previous cesarean section using a standardized technique: experience of Pontificia Universidad Catolica de Chile. Gynecol Surg. 2015;12:149-55.

ОСОБЛИВОСТІ ЛАПАРОСКОПІЧНОЇ ГІСТЕРЕКТОМІЇ У ЖІНОК З НАЯВНІСТЮ В АНАМНЕЗІ ОПЕРАЦІЇ КЕСАРЕВОГО РОЗТИНУ

Азім А. А.

Резюме. Були переглянуті відеозаписи 550 лапароскопічних операцій, проведених за період з 2013 по 2015 рр. У 44 (8,0%) з цих хворих в анамнезі був один або більше кесарів розтин. Серед них кількість жінок оперованих з приводу гістеректомії з наявністю КС в анамнезі склала 10 (22,7%±6,3).

Всі пацієнтки були у віковій групі 40 років і більше. У 4 жінок спостерігався помірний, у 6 жінок інтенсивний спайковий процес. Кесарів розтин не проходить безслідно для пацієнток. Спайковий процес тією чи іншою мірою вираженості відзначається практично у всіх жінок з абдомінальним родорозрішенням в анамнезі. Інтенсивні спайки між сальником, петлями кишечника і передньою черевною стінкою створюють перешкоди для проникнення в черевну порожнину. Щільні зрощення матки з передньою черевною стінкою і сечовим міхуром у цих хворих призводять до наочних змін анатомії порожнини малого таза. Також у хворих з кесаревим розтином в анамнезі слід очікувати збільшення часу проведення гістеректомії через технічні труднощі і необхідність більш акуратної і обережної дисекції фіброваних тканин. Наявність в анамнезі операції кесаревого розтину збільшує ризик пошкодження сечовидільної системи під час гістеректомії, а також призводить до збільшення тривалості оперативного втручання.

Ключові слова: кесарів розтин, спайки, гістеректомія.

ОСОБЕННОСТИ ЛАПАРОСКОПИЧЕСКОЙ ГИСТЕРЭКТОМИИ У ЖЕНЩИН С НАЛИЧИЕМ В АНАМНЕЗЕ ОПЕРАЦИИ КЕСАРЕВА СЕЧЕНИЯ

Азим А. А.

Резюме. Были просмотрены видеозаписи 550 лапароскопических операций, произведенных за период с 2013 по 2015 гг. У 44 (8,0%) из этих больных в анамнезе было одно или более кесарево сечение. Среди них количество женщин оперированных по поводу гистерэктомии с наличием КС в анамнезе составило 10 (22,7%±6,3).

Все пациентки были в возрастной группе 40 лет и более. У 4 женщин наблюдался умеренный, у 6 женщин интенсивный спаечный процесс. Кесарево сечение не проходит бесследно для пациенток. Спаечный процесс той или иной степени выраженности отмечается практически у всех женщин с абдоминальным родоразрешением в анамнезе. Интенсивные спайки между сальником, петлями кишечника и передней брюшной стенкой создают препятствия для проникновения в брюшную полость. Плотные сращения матки с передней брюшной стенкой и мочевым пузырем у этих больных приводят к наглядным изменениям анатомии полости малого таза. Также у больных с кесаревым сечением в анамнезе следует ожидать удлинение времени проведения гистерэктомии из-за технических трудностей и необходимости более аккуратной и осторожной диссекции фиброзированных тканей. Наличие в анамнезе операции кесарева сечения увеличивает риск повреждения мочевыделительной системы во время гистерэктомии, а также приводит к увеличению длительности оперативного вмешательства.

Ключевые слова: кесарево сечение, спайки, гистерэктомия.

FEATURES OF LAPAROSCOPIC HYSTERECTOMY IN WOMEN WITH A HISTORY OF CESAREAN SECTION

Azim A. A.

Abstract. *Goal.* Assessment of the severity of adhesions after cesarean section, as well as identification of the risk of complications during hysterectomy in this contingent of women.

Methods. Videos of 550 laparoscopic operations performed between 2013 and 2015 were viewed. 44 (8.0%) of these patients had a history of one or more caesarean sections. Among them, the number of women operated on for hysterectomy with a history of CS was 10 (22.7%±6.3).

Women with a history of at least one caesarean section, as well as those who underwent a hysterectomy, were included in the study. The exclusion criteria were patients with a history of any other operations in the base and abdominal cavity, patients with inflammatory diseases in the pelvic region or endometriosis, cancer patients.

Results. All patients were in the age group of 40 years or more. The average age of the patients was 50.4 ± 1.1 (46-57). Moderate adhesions were observed in 4 women and intensive adhesions in 6 women. The average age of patients with moderate to severe adhesions was approximately the same. All the splices found were multiple (100%). The spikes are predominantly localized in the lower center pelvic 33,3%±8,61. 23.3%±7.72 adhesions were located in the lower left. 13.3%±6.21 adhesions had a Central location, 13.3±6.21 in the upper right area and 13.3±6.21 in the lower right area. The smallest spikes were located in the right lateral region of 3.3±3.28. In 76.7%±7.72 cases, the adhesions were sufficiently dense and required acute dissection. In 13.3±6.21 cases, very strong vascularized adhesions were found, which required acute dissection and also entailed a risk of damage. Cesarean section does not pass without a trace for patients. Adhesive process of varying severity is observed in almost all women with abdominal delivery in history. Intense adhesions between the omentum, intestinal loops and the anterior abdominal wall create obstacles to penetration into the abdominal cavity. Dense adhesions of the uterus with the anterior abdominal wall and bladder in these patients lead to visual changes in the anatomy of the pelvic cavity. Also, patients with a history of cesarean section should expect an extension of the time of hysterectomy due to technical difficulties and the need for more accurate and careful dissection of fibrotic tissues.

Pronounced adhesive process as a consequence of cesarean section formed between the anatomical structures in the pelvis and the abdominal cavity create technical difficulties during hysterectomy. In almost all patients who underwent cesarean section, during hysterectomy, there was a pronounced fibrosis in the retroperitoneal spaces, making it difficult to distinguish topographic landmarks and important structures located here. Dense adhesions of the uterus with the anterior abdominal wall and bladder in these patients lead to visual changes in the anatomy of the pelvic cavity.

Conclusion. Having a history of cesarean section increases the risk of damage to the urinary system during hysterectomy and also leads to an increase in the duration of surgery.

Key words: caesarean section, adhesions, hysterectomy.

Рецензент – проф. Тарасенко К. В.

Стаття надійшла 02.10.2019 року

DOI 10.29254/2077-4214-2019-4-1-153-65-69

УДК 616.342-002

Амирасланова И. Т.

АПРОБАЦИЯ ОПТИМИЗИРОВАННЫХ СХЕМ ЭРАДИКАЦИОННОЙ ТЕРАПИИ ЯЗВЕННОЙ БОЛЕЗНИ ЖЕЛУДКА И ДВЕНАДЦАТИПЕРСТНОЙ КИШКИ, АССОЦИИРОВАННЫХ С HELICOBACTER PYLORI

Азербайджанский Медицинский Университет (г. Баку, Азербайджан)

nauchnayastatya@yandex.ru

Связь публикации с плановыми научно-исследовательскими работами. Данная работа является фрагментом выполняемой диссертации на соискание ученой степени доктора философии по медицине «Оптимизация эрадикационного лечения больных с гастродуоденальными заболеваниями, ассоциированными с *Helicobacter pylori*».

Вступление. На данный момент доказана доминирующая этиопатогенетическая роль *H. pylori* в развитии таких заболеваний, как хронический гастрит, язвенная болезнь желудка и двенадцатиперстной кишки, MALT-лимфома, аденокарцинома желудка и при которых обязательно проведение эрадикационной терапии (ЭТ). Однако при неуклонно растущей резистентности *H. pylori* ко многим традиционно используемым антибиотикам в схемах первой линии эффективность ЭТ падает с 80 – 90% до 30 – 60%, а также до 12,5 – 18,3% [1,2]. За

последние годы появившиеся в литературе данные свидетельствуют о том, что неудача применения стандартной – тройной терапии главным образом связана с нарастанием резистентности к макролидам [3]. Для повышения эффективности ЭТ в современной клинической практике используется оптимизация схем антихеликобактерной терапии путем применения более современных антибиотиков. К этому ряду препаратов относится джозамицин, у которого в отличие от кларитромицина химическая и пространственная структура намного сложнее и состоит из шестнадцатичленного лактонного кольца и длинной боковой цепи [4]. Эти особенности химического строения позволяют препятствовать быстрой транслокации, то есть эффлюксу лекарства из бактериальной клетки наружу и при этом у антибиотика появляется возможность связаться с рибосомой бактериальной клетки [5]. Таким образом,