

## КИШКОВІ ГЕЛЬМІНТОЗИ ВОСКІВ ПРИРОДНИХ БІОЦЕНОЗІВ ТА ЗООПАРКІВ ХАРКІВСЬКОЇ ОБЛАСТІ

**О. В. Мазаний**, к.вет.н., доцент

**О. В. Нікіфорова**, к.вет.н., доцент

**М. Н. Євтушевський**, к.біол.н., ст. викладач

Харківська державна зооветеринарна академія

**С. М. Пієв**, директор

Державне підприємство «Вовчанське лісове господарство»

За результатами повного гельмінтологічного розтину трупів чотирьох вовків ДП «Вовчанське ЛГ» та гельмінтоовоскопічних досліджень вмісту прямої кишки встановлено, що екстенсивність трихуридозу і капіляріозу складала по 75,0 %, унцинаріозу – 50,0 %, а теніозу – 25,0 %. Склад кишкових гельмінтоценозів вовків налічує від 2 до 3 видів гельмінтів у однієї тварини. Гельмінтофауна вовків двох харківських зоопарків обмежена лише двома інвазіями – унцинаріозною (EI=18,2 %) і токсокарозою (EI=9,1 %).

**Ключові слова:** вовк, кишечник, нематоди, цестоди, Харківська область.

**Постановка проблеми у загальному вигляді.** Важливим результатом гельмінтофауністичних наукових робіт є виявлення небезпечних в епізоотологічному відношенні видів паразитів на досліджуваній території. Отримані дані сприяють здійсненню профілактики і розробки заходів боротьби з природно-вогнищевими гельмінтозами, у підтриманні яких важливу роль відіграють дикі тварини. В умовах зоопарків гельмінтози, як порівняно широко розповсюджені інвазії,носять значні економічні збитки, які обумовлені не лише загибеллю тварин, а й можуть бути небезпечними для людини.

**Аналіз основних досліджень і публікацій, в яких започатковано розв'язання проблеми.** Вивченню гельмінтофауни диких тварин в Україні приділяється занадто мало уваги. Лише деякі вчені, під час виконання фундаментальних наукових робіт, включають розділ по вивченню паразитарних хвороб у представників природних біоценозів [1], окремих робіт з даної проблематики в Україні немає. У сусідніх державах – РФ та Білорусі за результатами досліджень паразитозів диких м'ясоїдних тварин опублікована велика кількість наукових повідомлень [2, 3, 4, 5, 6, 7].

Вивчення даного питання є актуальним і важливим у контексті девастації.

**Метою роботи** було вивчення фауни кишкових гельмінтозів вовків природних біоценозів, на прикладі ДП «Вовчанське ЛГ», та двох зоо-

парків (КО «Харківський зоологічний парк» та «Feldman Escopark») Харківської області.

**Матеріали і методи досліджень.** Трупи 4-х вовків відстріляних на території державного підприємства (ДП) «Вовчанське лісове господарство (ЛГ)» Харківського обласного управління лісового та мисливського господарства Державного агентства лісових ресурсів України було доставлено у лабораторію кафедри паразитології ХДЗВА (листопад 2014 р.) де й проводили спочатку копроскопічне дослідження вмісту прямої кишки, а потім повний гельмінтологічний розтин за акад. К.І. Скрябіним.

Відібрані свіжі проби фекалій (по 15-20 г) від 2 вовків КО «Харківський зоологічний парк» та 9 – «Feldman Escopark» (м. Харків), зібрані у індивідуальні пронумеровані кульочки з цупкого паперу, досліджували за «Способом кількісного визначення яєць гельмінтів» [8] із визначенням екстенсивності (EI) та інтенсивності інвазії (II). Ідентифікацію яєць гельмінтів та виявлених імагінальних стадій проводили за допомогою атласів [9, 10].

**Результати власних досліджень.** За результатами гельмінтоовоскопії вмісту прямої кишки трупів звичайних вовків (*Canis lupus*) яйця виявлених гельмінтів віднесено до класу Nematoda родин Trichuridae та Ancylostomatidae. Результати досліджень представлені у таблиці 1.

Таблиця 1

**Гельмінтофауна сірого вовка за результатами гельмінтоовоскопічних досліджень, що належить ДП «Вовчанське ЛГ» (n=4)**

Стать	Вік, років	Трихуриоз	Капіляріоз	Унцинаріоз
		II, яєць у 1 г фекалій		
♂	1,5	1,0	1,3	–
♀	1,5	2,3	–	34,3
♂	2,0	1,7	1,0	–
♀	2,0	–	2,3	52,7
EI, %		75,0	75,0	50,0

Нами виявлено яйця трихурід двох типів: перші, бочкоподібної форми, з випуклими світлими пробками на полюсах, середніх розмірів

(0,085–0,091×0,038–0,04 мм), вкриті гладенькою оболонкою, коричневого кольору, в середині яких дифузно гранульований вміст – яйця трихурисів

(рис. 1); другі, у вигляді продовгуватого еліпса з майже паралельними боковими сторонами, одна з яких більш опукла, коричневі, середні, але менші за попередні (0,065-0,072×0,029-0,032 мм), на полюсах плоскі пробочки, оболонка багатшарова з дрібнокомірчастою поверхнею, в середині дрібнозернистий вміст – яйця капілярій (рис. 2). Яйця стронгілідного типу (сірі, середнього розміру (0,065-0,079×0,032-0,049 мм), овальні, широкі, бокові стінки помірно сплюснені, з тонкою гладкою оболонкою і крупними бластомерами всередині) – унцинарій.

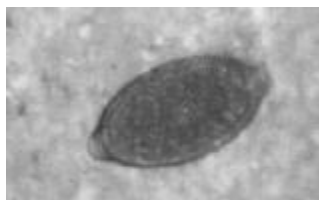

Рис. 1. Яйце трихурисів (×620).

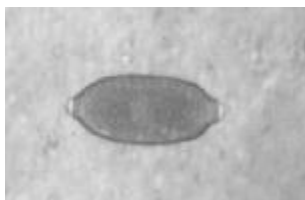


Рис. 2. Яйце капілярій (×620).

Під час повного гельмінтологічного розтину трупів цих тварин за акад. К.І. Скрябіним у тонкому кишечнику вовчиці (1,5 річного віку) було виявлено самку нематоди (рис. 3), яку віднесено до виду *Uncinaria stenoccephala* та 8 екз. гельмінтів із класу Cestoda. Довжина цестод сягала від 15 до 44 см, на їх сколексі знаходилось 26,13±0,64 гачків в середньому, яких віднесено до роду *Taenia*. У фекаліях яєць цестод не виявлено – вони виявились нестатевозрілими. У зв'язку з низьким ступенем інтенсивності інвазії, трихурисів і капілярій нами не виявлено, а тому ідентифікацію здійснювали за овоскопічними елементами і систематизували тільки до роду. Результати

трихінелоскопії виявились негативними.

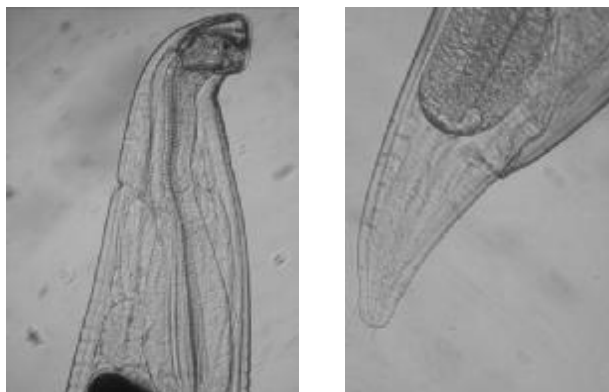

Рис. 3. Головний та хвостовий кінці самки унцинарії (×620).

Отже, трихуроз (*Trichurosis*) виявлено у 3-ох тварин (EI=75,0 %), капіляріоз (*Capillariosis*) також у 3-ох (EI=75,0 %), унцинаріоз (*Uncinariosis*) у 2-ох (EI=50,0 %), а теніоз (*Taeniosis*) у однієї (EI=25,0 %). Склад кишкових гельмінтоценозів сірих вовків налічував 2-3 види гельмінтів у однієї тварини.

Таким чином, гельмінтоовоскопічне дослідження вмісту прямої кишки у поєднанні із повним гельмінтологічним розтином трупів тварин дозволяє встановити точний склад гельмінтофауни у організмі досліджуваних тварин навіть за низької інтенсивності інвазії.

Наступним етапом досліджень була копроскопія звичайних вовків та деяких їх підвидів, що утримуються в неволі, тобто зоопарках.

Результати досліджень вовків, що належать «Feldman Escorark» наведено у таблиці 2.

Таблиця 2

**Гельмінтофауна вовків за результатами гельмінтоовоскопічного дослідження, що належать «Feldman Escorark» (n=9)**

Вид тварин	Стать	Вік	Унцинаріоз	Токсокароз
			II, яєць у 1 г фекалій	
Вовк сірий ( <i>Canis lupus</i> )	♂	6 міс.	–	–
	♀	5 міс.	–	–
	♀	4 роки	–	–
Вовк полярний ( <i>Canis lupus tundrarum</i> )	♂	4 роки	68,3	–
	♀	3,5 роки	–	–
	♀	3,5 роки	–	–
Вовк канадський ( <i>Canis lupus pambasileus</i> )	♂	2,5 роки	1,3	–
	♀	2,5 роки	–	–
	♀	6 міс.	–	1,0
EI, %			22,2	11,1

Гельмінтофауна вовків «Feldman Escorark» обмежувалась лише двома нематодами – унцинаріями (EI=22,2 %) і токсокарами (EI=11,1 %).

Неоднозначними виявились результати досліджень фекалій двох полярних вовків (*Canis lupus tundrarum*) (♂ – 4 років і ♀ – 3,5 років), що належать КО «Харківський зоологічний парк». У фекаліях тварин лише одноразово було виявлено яйця теній (по 4 у 1 г фекалій) у кожній із двох проб через два тижні після першого дослідження

і знову результат виявився негативним через тиждень після останньої копроскопії. Ймовірніше за все, через організм цих тварин відбулося транзитне проходження і виділення овоскопічних елементів теній (яєць з онкосферами в середині) оскільки за час лабораторних досліджень будь-яких лікувально-профілактичних обробок тварин не проводилось. Яйця ймовірно потрапили разом із хворими на гіменолепідоз щурами, про інвазованість яких щурячим ціп'яком нами повідомля-

лося [11].

Аналізуючи отримані дані слід відмітити, що навіть за умови щоквартальної дегельмінтизації тварин, що утримуються у штучно створених для тварин умовах, у них виявлено яйця нематод і цестод. Проводити дегельмінтизацію у природних умовах – не просто і без відсутності гарантії поїдання антгельмінтика всіма тваринами у терапевтичних дозах, а тому вони й надалі лишатимуться джерелом інвазування інших тварин, як даного виду, так і тих м'ясоїдних для яких виявлені гельмінти є спільними.

Аналіз результатів досліджень вітчизняних вчених та близького зарубіжжя (РФ, Білорусь) також свідчить про те, що у представників дикої фауни гельмінтофауна доволі різноманітна. Так, у роботі В.В. Корнюшина та ін. [1] проведено аналіз гельмінтозів вовків України. Встановлено, що у них паразитує 12 видів цестод, 1 – трематод та 11 – нематод із них лише 6 видів не реєструється у свійських собак.

Більше досліджень проведено у РФ. Так у 19 трупах вовків Алтайського краю виявлено 5 видів гельмінтів, в тому числі 3 види цестод (*Taenia hydatigena*, *Taenia krabbei*, *Dipylidium caninum*) та 2 види нематод (*Toxocara canis*, *Trichinella spiralis*) [2]. За іншими даними при розтині 5 вовків даного регіону у них було виявлено 8 видів гельмінтів з них: трематода *Alaria alata*, цестоди *Taenia hydatigena*, *Taenia multiceps*, *Echinococcus granulosus*, та нематоди *Uncinaria stenocephala*, *Trichinella spiralis nativa*, *Spirocerca lupi*, *Dirofilaria repens* [5].

У 54 вовків Кірової області виявлено 14 видів гельмінтів: трематода *Alaria alata*, цестоди *Dipylidium caninum*, *Taenia hydatigena*, *Taenia krabbei*, *Taenia pisiformis*, *Tetratirotaenia polyacantha*, *Echinococcus granulosus* та нематоди *Capillaria plica*, *Thominx aerophilus*, *Trichinella spiralis nativa*, *Uncinaria stenocephala*, *Crenosoma vulpis*, *Toxascaris leonina* та *Toxocara canis*. При цьому якщо EI максимальною була на рівні 66,7 %, то II – не значна і в більшості випадків не досягала й 10 екз. гельмінтів [4].

Також встановлено, що трематода *Alaria alata* паразитує у вовків у Мордовії та Нижегородській області, цестоди *Dipylidium caninum* та *Taenia hydatigena* – у Мордовії, нематоди *Toxascaris leonina* – у Мордовії та Нижегородській області, *Thominx aerophilus* – у Мордовії, *Trichinella spiralis* – у Мордовії, Чувашії та Нижегородській області, *Toxocara canis* – в Нижегородській області [3].

У 8-ми вовків Чеченської республіки було виявлено 8 видів гельмінтів: трематода *Alaria alata*, цестоди *Dipylidium caninum*, *Taenia pisiformis*, *Taenia hydatigena* та нематоди *Ansu-*

*lostoma caninum*, *Uncinaria stenocephala*, *Toxascaris leonina*, *Crenosoma vulpis* [6].

У вовків Білорусі всього виявлено 26 видів гельмінтів: трематоли *Alaria alata*, *Opisthorchis felinus*, *Pseudamphistomum truncatum*, *Echinocirrus melis*, *Metagonimus yokagawai*, цестоди *Diphyllobothrium latum*, *Dipylidium caninum*, *Spirometra erinacei*, *Taenia crassiceps*, *Taenia hydatigena*, *Hydatigera taeniaformis*, *Taenia polyacantha*, *Mesocestoides lineatus*, *Echinococcus granulosus*, *Taenia krabbei* та нематоди видів *Capillaria plica*, *Thominx aerophilus*, *Trichuris vulpis*, *Ancylostoma caninum*, *Crenosoma vulpis*, *Uncinaria stenocephala*, *Toxascaris leonina*, *Toxocara canis*, *Spirocerca lupi*, *Trichinella spiralis*, *Macracanthorhynchus catulinus* [7].

Іншими виявились результати гельмінто-овоскопічних досліджень вовків, що утримуються у зоопарках РФ та Білорусі. Так, у 2-ох вовків Московського зоопарку, 4-ох вовків театру Дурова (м. Москва), 2-ох вовків Сафарі-парку (м. Геленджик) яєць гельмінтів не виявлено [12], а у вовків сірого та канадського, що утримуються у зоопарках Білорусі (м. Мінськ, м. Вітебськ, м. Жлобін, м. Гродно) було виявлено яйця трематод роду *Alaria* та нематод підряду *Strongylata*, а також ооцисти еймеріїд [13, 14].

Таким чином, аналіз гельмінтофауни диких вовків, та тих що утримуються у зоопарках довів, що у представників дикої фауни склад гельмінтів є набагато ширшим, ніж у тих, що утримуються в умовах зоопарків. Що підтверджується результатами проведених нами досліджень.

**Висновки.** 1. У сірого вовка ДП «Вовчанське лісове господарство» (Харківська обл.) встановлено трихуросну, капіляріозну (EI по 75,0 %), унцинаріозу (EI=50,0 %), теніозну (EI=25,0) інвазії. До складу кишкових гельмінтоценозів входило від 2 до 3 видів гельмінтів.

2. Гельмінтофауна вовків двох зоопарків м. Харкова представлена двома нематодами – унцинаріями (EI=18,2 %) і токсокарами (EI=9,1 %), які спричинювали моноінвазії.

3. У вовків, що мешкали в природних біоценозах високими (до 75,0 %) виявились показники екстенсивності інвазій при низькій їх інтенсивності (гельмінтоносійство), а в умовах зоопарків низькими були обидва показники.

**Перспективи подальших досліджень.** У зв'язку з тим, що у природних біоценозах існують всі умови для циркуляції гео- та біогельмінтозів, звичайного або сірого вовка слід вважати джерелом збудників інвазій. А тому вивчення гельмінтофауни диких тварин є важливим аспектом у профілактиці гельмінтозів як серед диких тварин, так і серед тварин, які можуть потрапляти в зону їхнього ареалу.

#### Список використаної літератури:

1. Корнюшин В.В. Свійські собаки і коти як резервенти природно-вогнищевих і зоонозних гельмі-

нтозів у сучасних умовах України / В.В. Корнюшин, Е.І. Малишко, О.М. Малєга // Вет. медицина: міжвід. темат. наук. зб. – Х., 2013. – Вип. 97. – С. 383-387.

2. Бондарев А.Я. О гельминтозах волка юго-запада Кулунды / А.Я. Бондарев, И.А. Кравченко, А.В. Боранбаев // Вестник Алтайского государственного аграрного университета. – 2008. – № 8 (46). – С. 43-45

3. Кириллов А.А. Эпидемиологический и эпизоотологический потенциал гельминтов позвоночных Среднего Поволжья / А.А. Кириллов, Н.Ю. Кириллова, И.В. Чихляев // Самарская Лука: проблемы региональной и глобальной экологии. – 2014. – Т. 23, № 2. – С. 191-200.

4. Масленникова О.В. Гельминтофауна хищных млекопитающих (Canidae, Ursidae, Felidae) Кировской области / О.В. Масленникова // Тр. Всерос. ин-та гельминтологии. – М., 2004. – Т. 40. – С. 190-199.

5. Паразитарная ситуация в дикой фауне на территории Алтайского края / Н.М. Понамарев, В.А. Охременко, В.Д. Некрасов, Н.Н. Понамарева, А.Н. Новиков // Теория и практика борьбы с паразитарными болезнями: Материалы докл. науч. конф. – М., 2008. – Вып. 9. – С. 378-380.

6. Шахбиев Х.Х. Гельминтофауна у плотоядных в Чеченской республике / Х.Х. Шахбиев // Теория и практика борьбы с паразитарными болезнями: Материалы докл. науч. конф. – М., 2008. – Вып. 9. – С. 519-521.

7. Анисимова Е.И. Гельминты хищных млекопитающих (семейство Canidae, Fischer, 1817) в естественных условиях и на зверофермах / Е.И. Анисимова, С.В. Полоз, А.М. Субботин. – Минск: Беларус. навука, 2011. – 236 с.

8. Д. п. 9265 Україна, МПК 7 G 01 N 33/487. Спосіб кількісного визначення яєць гельмінтів / О.В. Мазанний, В.І. Бирка, Ю.О. Приходько (ХДЗВА). – № у 2005 02006 ; заявл. 04.03.05; опубл. 15.09.05, Бюл. 9.

9. Атлас. Дифференциальная диагностика гельминтозов по морфологической структуре яиц и личинок возбудителей / А.А. Черепанов, А.С. Москвин, Г.А. Котельников, В.М. Хренов; под ред. А.А. Черепанова. – М: Колос, 2001. – С. 59-71.

10. Thienpont D. Diagnóstico de las helmintiasis por medio del examen coprológico / Thienpont D., Rochette F., Vanparijs O.F.J. – Belgica: Janssen research foundation, 1979. – P. 107-126.

11. Гіменолепідоз щурів (*Hymenolepis diminuta*) в умовах КО «Харківський зоологічний парк» / О.В. Мазанний, О.В. Нікіфорова, В.І. Бирка та ін. // Вет. медицина: Міжвід. темат. наук. зб. – Х., 2011. – Вип. 95. – С. 370-73.

12. Есаулова Н.В. Гельминтозы зоопарковых животных отряда Carnivora и меры борьбы с ними / Н.В. Есаулова // Актуальные ветеринарные проблемы в зоопарках // Материалы Междунар. семинара (20–26 октября 2008 г.). Межвед. сб. науч. и науч.-метод. тр. – М.: Московский зоопарк, 2009. – С. 51-54.

13. Мироненко В.М. Эндопаразитозы животных зоопарков Беларуси / В.М. Мироненко, А.И. Ятусевич, И.Ю. Воробьева // Материалы IV науч.-практ. конф. Междунар. ассоциации паразитологов (4-5 ноября 2010 г.). – Витебск: УО ВГАВМ, 2010. – С. 117-121.

14. Ятусевич А.И. Эндопаразитозы животных городских зоопарков Витебска и Жлобина / А.И. Ятусевич, В.М. Мироненко, И.Ю. Воробьева, А.А. Андрейков // Научно-практический журнал «Ученые записки УО Витебская ордена «Знак Почета» государственная академия ветеринарной медицины». – Витебск, 2010. – Вып. 1, Ч. 1, Т. 46. – С. 156-160.

**Мазанний А. В., Никифорова О. В., Евтушевский Н. Н., Пиев С. Н. Кишечные гельминтозы волков природных биоценозов и зоопарков Харьковской области.**

*По результатам полного гельминтологического вскрытия трупов четырех волков ГП «Волчанское ЛХ» и гельминтоовоскопических исследований содержимого прямой кишки установлено, что экстенсивность трихуриоза и капилляриоза составила по 75,0 %, унцинариоза – 50,0 %, а тениоза – 25,0 %. Состав кишечных гельминтоценозов волков насчитывает от 2 до 3 видов гельминтов у одного животного. Гельминтофауна волков двух харьковских зоопарков ограничена только двумя инвазиями – унцинариозной (ЭИ=18,2 %) и токсокарозной (ЭИ=9,1 %).*

**Ключевые слова:** волк, кишечник, нематоды, цестоды, Харьковская область.

**Mazanny A. V., Nikiforova O. V., Evtushevsky N. N., Pieve S. M. Wolves' intestinal helminthosis of natural biocenoses and Zoos in Kharkiv region.**

*As a result of the full helminthological autopsy of four wolves from SE «Volchanskiy FH» and helminthoovoscopy research of rectum contents have been found that the extensivity of Trihurosis and Capillarioris made up to 75,0 %, Uncinariosis – 50,0 % and Taeniosis – 25,0 %. The intestinal helminthocenosis composition of wolves has been count 2 to 3 helminthes species in one animal Wolves' helminthofauna from two Kharkiv Zoos has been limited only two invasions – Uncinariosis (EI=18,2 %) and Toxocarosis*

(EI=9,1 %).

**Keywords:** wolf, intestines, Nematoda, Cestoda, Kharkiv region.

Рецензент: к.вет.н., доцент Нечипоренко О. Л.

Дата надходження до редакції: 30.10.2015 р.

УДК 619: 616-091:579.882:636.4

## ВИВЧЕННЯ ГЕЛЬМІНТОЗІВ ОРГАНІВ ТРАВЛЕННЯ У ЖУЙНИХ

Л. М. Коваленко, к.вет.н, доцент, Сумський національний аграрний університет

*Результати дослідження у наведеній статті підтверджують факт, що домінуюче положення серед гельмінтозів органів травлення у жуйних займають стронгілятози шлунково-кишкового тракту. На даний час епізоотична ситуація у фермерських господарствах Чернігівської області ускладнилася появою та досить швидким розповсюдженням інвазії шлунково-кишкового тракту. Рівень захворюваності тварин взаємопов'язаний із загальною кількістю поголів'я, стаціонарністю біотопів, а клінічний прояв з біологічними властивостями збудника. Стронгілятози шлунково-кишкового тракту – це полігельмінтозна інвазія, при якій кожен вид заселяє певну ділянку шлунково-кишкового тракту: вони закріплюються починаючи із сичуга, протягом тонкого і товстого відділів кишкового тракту. Відсутність тривалого часу ефективних антгельмінтних засобів сприяла поширенню мікстинвазій серед жуйних тварин, які в короткий термін зумовили формування численних осередків гельмінтоценозу в регіоні. Вивчення патогенного впливу стронгілят на організм господарів, зокрема з'ясування гематологічного статусу інвазованих і дегельмінтованих тварин та деяких показників природної резистентності організму, надає можливість проводити економічно обґрунтовану систему лікувально-профілактичних заходів у боротьбі з стронгілятозами жуйних тварин.*

**Ключові слова:** стронгілятози, гельмінтоценоз, антгельмінтик, гематологічний статус.

**Постановка проблеми у загальному вигляді.** Однією з галузей тваринницького виробництва є скотарство. Розвиток цієї галузі стимулюють деякі фактори, а саме, значна кількість хвороб як заразної, так і незаразної етіології. Серед хвороб заразної етіології значну вагу займають паразитарні хвороби великої рогатої худоби і в першу чергу це гельмінтози. Економічні збитки від яких складаються зниженням продуктивності тварин внаслідок розвитку запальних процесів у різних відділах травного тракту: абомазити, дуоденіти при гемонхозі та остертагіоз. Збудники трихостронгілідозів викликають ентерити. Утворення інвазійних гранульом реєструються при езофагостомозі та хабертіозі, а дерматити, бронхопневмонії при буностомозі. Континентальний клімат Чернігівщини, зволожені пасовища є сприйнятливими умовами для розвитку ряду паразитарних збудників змішаної інвазії. З'ясування видового складу масових збудників стронгілятозів великої рогатої худоби в умовах полісся України, встановлення морфо-біологічних особливостей інвазійних стадій та строків їх розвитку в залежності від кліматичних умов надасть можливість проводити ефективні лікувально-профілактичні заходи при стронгілятозах великої рогатої худоби [3, 4].

**Зв'язок з важливими науковими та практичними завданнями.** Дослідження проводилися за госпдоговірною тематикою „Заходи боротьби та профілактики захворювань тварин“. Провідне значення має науково і економічно обґрунтована система лікувально-профілактичних заходів

у боротьбі з стронгілятозами шлунково-кишкового тракту жуйних тварин, яка базується на своєчасній діагностиці та застосуванні препаратів. У зв'язку з вище викладеним, набуває актуальність вивчення питання патогенного впливу спонтанної стронгілятозної інвазії на гематологічний статус і основні показники резистентності організму. Проведення порівняльної оцінки ефективності застосування нових антгельмінтиків на основі бензозімазолів.

**Аналіз основних досліджень і публікацій.** Аналіз даних літературних джерел дозволив встановити, що епізоотична ситуація щодо стронгілятозів шлунково-кишкового тракту великої рогатої худоби у фермерських господарствах Чернігівщини має тенденцію щорічних коливань. Протягом 2013-2015 рр. у 7-и господарствах Чернігівської області при проведенні копроскопічного обстеження тварин, за останній період спостерігається збільшення відсотка ураженості жуйних тварин гельмінтозами. У минулі роки з'ясовано розповсюдження, вікової та сезонної динаміки стронгілятозів за даними екстенсивності та інтенсивності інвазії. В останні роки актуальною стала тема їх асоційованого перебігу в умовах полісся України. Не зважаючи на значне поширення, особливості взаємовідносин у зовнішньому організмі вивчається вищою належністю масових збудників шляхом вимушеного забою спонтанно інвазованих тварин 1-2,5- річного віку [1, 5].

Досвід роботи фахівців ветеринарної медицини в господарствах Чернігівської області показує відсутність науково-обґрунтованих даних