

МОРФОЛОГІЯ ТА МОРФОМЕТРИЧНІ ПОКАЗНИКИ СПИННОМОЗКОВИХ ВУЗЛІВ СОБАК

У роботі подано результати макро- і мікроскопічної будови та морфометричних показників шийних, грудних, поперекових та крижових спинномозкових вузлів статевозрілих собак. Згідно з результатами досліджень шийні та грудні спинномозкові вузли мають овальну, поперекові і крижові – веретеноподібну форми. Їх площа на поперековому зрізі різна: найменша – у грудних спинномозкових вузлах, найбільша у крижових.

Постановка проблеми

Важливе значення у морфологічних дослідженнях має всестороннє вивчення макро- і мікроструктури тканин тварин та людини, в тому числі складу і структурно-функціональних особливостей нервової системи вищих організмів.

Вдалою моделлю для вирішення актуальних питань сучасної нейроморфології є спинномозкові вузли (СМВ), які виконують функцію першої ланки на шляху аферентних імпульсів від рецепторів до центральної нервової системи [6]. Сприймаючи зовнішні та внутрішні подразнення, СМВ першими трансформують їх в нервовий імпульс, забезпечуючи відповідні реакції, адекватні діючим подразникам, у результаті чого відбувається взаємозв'язок організму з зовнішнім середовищем [2, 4]. До того ж, вивчення стану чутливих нейронів різних відділів спинномозкових вузлів має велике значення для виявлення їх здатності до компенсаторно-приспосувальних змін [5].

Аналіз останніх досліджень

Особливості макро- та мікроскопічної будови спинномозкових вузлів домашніх тварин, у тому числі собак, згідно з аналізом сучасного стану нейроморфологічних досліджень, досі залишаються маловивченими.

У зв'язку з цим, надзвичайно важливою проблемою ветеринарної медицини є поглиблене та комплексне вивчення структурно-функціональних особливостей спинномозкових вузлів, у відношенні їх топографічного розташування, що має важливе значення для проведення хірургічних втручань, пов'язаних із патологічним процесом внаслідок ураження даної ланки нервової системи.

Завдання досліджень

Метою досліджень було з'ясувати закономірності структурної організації макро- та мікроструктури шийних, грудних, поперекових та крижових спинномозкових вузлів статевозрілих собак.

Матеріали і методи досліджень

Роботу виконували на кафедрі анатомії і гістології факультету ветеринарної медицини Житомирського національного університету.

Об'єктом досліджень були шийні, грудні, поперекові та крижові спинномозкові вузли клінічно-здорових статевозрілих безпорідних собак, з висотою в холці 40–47 см, масою тіла від 26 до 41 кг.

У роботі використовували анатомічні, гістологічні, нейрогістологічні, морфометричні та статистичні методи досліджень. Для мікроскопічних досліджень відібраний матеріал фіксували в 12%-му водному розчині нейтрального формаліну з наступною заливкою його в парафін. Парафінові зрізи виготовляли на санному мікротомі МС-2. Товщина зрізів не перевищувала 10 мкм. Фарбування зрізів проводили за Нісслем, гематоксиліном та еозином. Морфометричні дослідження структурних елементів спинномозкових вузлів проводили при світловій мікроскопії згідно з рекомендаціями, запропонованими у посібнику Л. П. Горальського, В. Т. Хомича, О. І. Кононського (2004; 2011) [1, 3].

Результати досліджень

Спинномозкові вузли собак розміщені за межами міжхребцевих отворів і являють собою потовщення дорсальних корінців спинномозкових нервів.

У шийному відділі спинномозкові вузли розташовуються в межах міжхребцевих отворів на дорсальних корінцях спинномозкових нервів і мають переважно овальну форму (рис. 1). За результатами органомеритричних досліджень площа їх повздовжнього розрізу складає $3,83 \pm 0,22 \text{ мм}^2$.

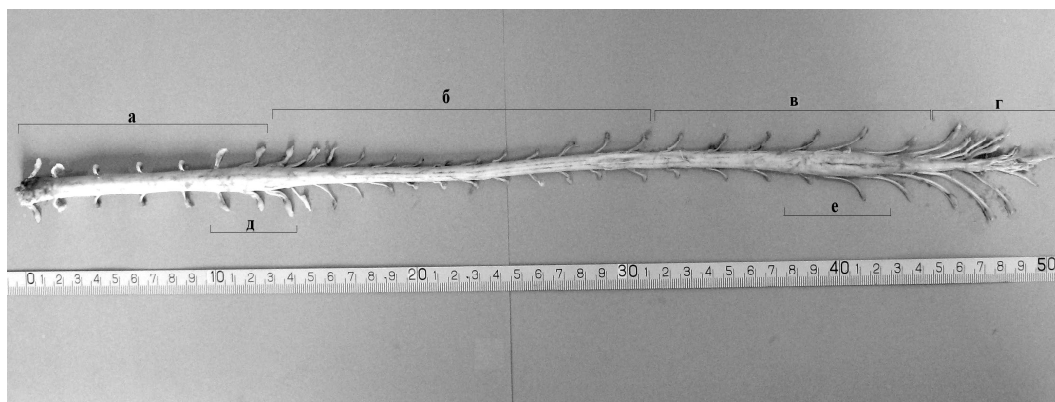


Рис. 1. Макроскопічна будова спинномозкових вузлів статевозрілої собаки: а – шийні спинномозкові вузли; б – грудні; в – поперекові; г – крижові; д – спинномозкові вузли шийного потовщення; е – спинномозкові вузли попереково-крижового потовщення

На відміну від шийного відділу, спинномозкові вузли грудної частини розташовані краніальніше міжхребцевого отвору. Вони мають овальну форму, деякі – округлу. У краніальній частині грудного відділу спинномозкові вузли частіше більшої величини, ніж у середній частині. У дистальній частині спостерігається незначне збільшення даного показника. Згідно з нашими дослідженнями, розміри спинномозкових вузлів, починаючи від шийних до грудних, мають тенденцію до зменшення. Так, площа повздовжнього зрізу спинномозкових вузлів грудного відділу у собак становить $2,52 \pm 0,45$ мм², що у 1,52 раза менша, ніж площа шийних.

Починаючи з поперекових спинномозкових вузлів, їх площа збільшується в каудальному напрямку. Так, у поперековому відділі даний показник зростає у 1,38 раза порівняно з грудним відділом і відповідно становить $3,47 \pm 0,26$ мм². Між тим, площа СМВ поперекового відділу відносно до шийної частини суттєво не відрізняється. При цьому, товщина їх сполучнотканинної капсули більша у 1,5 раза і складає $88,89 \pm 5,4$ мкм по відношенню до попереднього відділу (табл. 1).

Таблиця 1. Органометричні показники спинномозкових вузлів собак (M±m, n=8)

Показники	Спинномозкові вузли					
	шийні	грудні	поперекові	крижові	шийного потовщення	попереково-крижового потовщення
Площа СМВ, мм ²	$3,83 \pm 0,52$	$2,52 \pm 0,75$	$3,47 \pm 0,26$	$8,95 \pm 0,24$	$5,16 \pm 0,60$	$5,61 \pm 0,37$
Товщина капсули, мкм	$67,58 \pm 6,2$	$59,26 \pm 7,54$	$88,89 \pm 5,4$	$96,45 \pm 5,23$	$65,2 \pm 6,54$	$86,5 \pm 5,54$

Найбільша площа повздовжнього зрізу відмічається у крижових спинномозкових вузлах і становить $8,95 \pm 0,24$ мм². За результатами морфометричних досліджень, нами встановлено збільшення повздовжньої площі СМВ крижового відділу у 2,57 раза порівняно з поперековим та відповідно в 2,34 та 3,55 раза по відношенню до шийного та грудного відділів (табл. 1).

У процесі філогенезу хребетних тварин у спинному мозку сформувалося два потовщення: шийне (С6 - Th2) та попереково-крижове (L4 до S2), що можливо пов'язане з появою та розвитком грудних і тазових кінцівок та їх локомоцією. У місцях цих потовщень розгалужуються дорсальні й вентральні корінці нервів

плечового та попереково-крижового нервових сплетень, які іннервують відповідні кінцівки та органи тазової порожнини і черевних стінок. Це, в свою чергу, відображається на макро- та мікроскопічній будові спинномозкових вузлів: спинномозкові вузли шийного потовщення мають овальну форму, попереково-крижового – веретеноподібну, які відрізняються відповідно збільшенням площі на поздовжньому зрізі (табл. 1).

СМВ собак ззовні покриті сполучнотканинною капсулою (рис. 2), яка має своєрідну будову, оскільки є продовженням твердої мозкової оболонки. Вона складається з двох шарів: зовнішнього та внутрішнього. Зовнішній шар більш пухкий, переходить у внутрішній – щільний. Останній прилягає до нейронів СМВ і продовжується у трабекулярні тяжі, які відходять у струму органу.

Згідно з результатами морфометричних досліджень, товщина сполучнотканинної капсули СМВ залежно від їх розташування різна: найбільша у поперековому ($88,89 \pm 5,4$ мкм) та крижовому ($96,45 \pm 5,23$ мкм) відділах, найменша у грудному ($59,26 \pm 7,54$ мкм), (табл. 1).

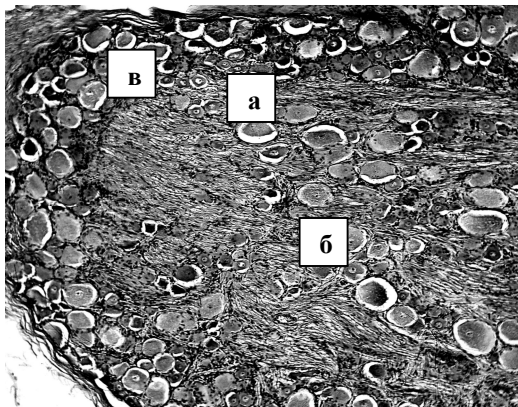


Рис 2. Мікроскопічна будова спинномозкового вузла собак: а – нервові клітини; б – нервові волокна; в – сполучнотканинна капсула. Гематоксилін і еозин. $\times 120$

Перикаріони нейронів мають різний розмір і їх легко класифікувати на малі, середні та великі. Значна частина нервових клітин – округлої форми. Основна їх маса зосереджена біля сполучнотканинної капсули, де вони розміщені групами, а в паренхімі органу – поодинокі між добре розвиненими нервовими волокнами. Ядро і ядерце нейронів добре виражені та мають центричне розташування або зміщене до одного із полюсів тіла нервової клітини.

Нейроплазма при фарбуванні гістопрепаратів за Нісслем має глибокий малюнок. Навколо нейронів помітна мантийна оболонка, яка представлена невеликою кількістю гліальних клітин (рис. 3).

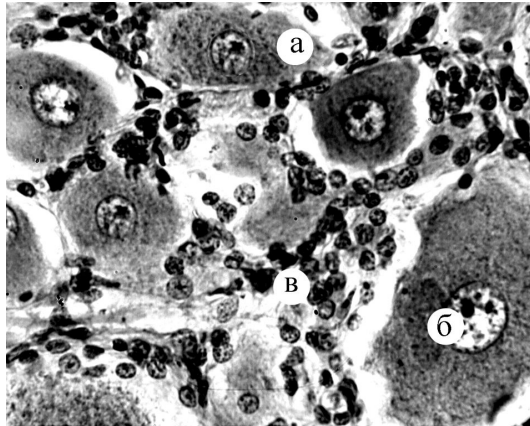


Рис. 3. Фрагмент мікроскопічної будови спинномозкового вузла собаки: а – нейроплазма; б – ядро та ядерце; в – мантійна оболонка. Ніссль. × 320

Висновок

1. Шийні та грудні спинномозкові вузли безпорідних собак мають овальну форму, а поперекові та крижові – веретеноподібну.

2. Розміри спинномозкових вузлів, починаючи від шийних до грудних, мають тенденцію до зменшення, далі, починаючи з поперекових СМВ їх площа збільшується в каудальному напрямку.

3. Товщина сполучнотканинної капсули СМВ залежно від їх розташування різна: найбільша у поперековому та крижовому відділах, а найменша – у грудних спинномозкових вузлах.

Перспективи подальших досліджень

У перспективі плануємо провести гістохімічні дослідження спинномозкових вузлів вище вказаних відділів.

Література

1. *Автандилов Г. Г.* Медицинская морфометрия / *Г. Г. Автандилов.* – М. : Медицина, 1990. – 384 с.
2. *Александровская О. В.* Оптико-микроскопическая характеристика и метаболизм основных структур спинномозговых ганглиев крупного рогатого скота / *О. В. Александровская* // Проблемы молекулярной биологии и патологии с.-х. животных: сб. науч. тр. Моск. академии. – М. : МВА, 1982. – С. 44–45.
3. *Горальський Л. П.* Основи гістологічної техніки і морфофункціональні методи досліджень у нормі та при патології / *Л. П. Горальський, В. Т. Хомич, О. І. Кононський.* – Житомир : Полісся, 2011. – 288 с.

4. *Джангабаев Ж. К.* О постнатальном морфогенезе нейроцитов спинномозговых ганглиев крупного рогатого скота / *Ж. К. Джангабаев* // Возрастная и экологическая морфология животных в условиях интенсивного животноводства: сб. науч. тр. / – Ульяновск, 1987. – С. 18–21.
 5. *Золотухин М. И.* Развитие нервных клеток спинномозговых узлов человека в пренатальном периоде и у новорожденных : / автореф. дис. на соискание учен. степ. Канд. мед. наук / *М. И. Золотухин*; – Кемерово, 1974. – 24 с.
 6. *Назарчук Г. О.* Гістоморфологія спинномозкових вузлів хребетних тварин: / автореферат на здобуття наукового ступеня канд. вет. наук: 16.00.02 / *Г. О. Назарчук*; ЖНАЕУ. – Житомир, 2010. – 29 с.
-
-