

УДК 636.5:619:616-091.8:981.459:576.895.1

## ПАТОМОРФОЛОГІЧНІ ЗМІНИ В ІМУНОКОМПЕТЕНТНИХ ОРГАНАХ ПТИЦІ ЗА МІКСТ ПАСТЕРЕЛЬОЗНО-АСКАРИДІОЗНОГО ЗАХВОРЮВАННЯ

**В. М. Плис**

*e-mail: inst\_zerna@mail.ru*

Державна установа Інститут зернових культур Національної академії аграрних наук України,  
вул. Дзержинського, 14, м. Дніпро, 49027, Україна

*В статті викладено результати патоморфологічних досліджень патологічного матеріалу, відібраного від загиблої птиці різних видів.*

*При проведенні гістологічних досліджень імунокомпетентних органів загиблої різновидової птиці нами були встановлені наступні зміни: амілоїдне дифузне переродження пульпи селезінки у курки; некроз, лізис і петрифікація лімфоїдних вузликів у селезінці курки; гіперплазія кіркової речовини часток тимусу у індички; апоптоз лімфоцитів клоакальної сумки у голуба; вогнища коагуляційного некрозу в лімфоїдних вузликах клоакальної сумки у качки; атрофія лімфоїдних вузликів в клоакальній сумці курки; дистрофічне запалення пееерових бляшок тонкого відділу кишечнику у індички.*

*У паренхімі селезінки спостерігали незначні вогнища сухого некрозу, загальну лімфоїдну гіперплазію, серозний набряк переваскулярної тканини, відкладання амілоїду в лунках ретикулярної тканини, переартеріальні лімфоїдні муфти слабковиражені.*

*У клоакальній сумці спостерігали гостру запальну реакцію з вираженою псевдоеозинофільною інфільтрацією стромы органа, клітинні елементи лімфоїдних фолікулів некробіотичні.*

*З'ясували, що найбільш виразні патоморфологічні зміни спостерігали в селезінці, тимусі і клоакальній сумці.*

*Встановлено, що зареєстровані патогістологічні зміни в імунокомпетентних органах за пастерельозно-аскаридіозного мікст захворювання відіграють важливу роль у постановці заключного діагнозу.*

*Наведені результати патоморфологічних досліджень представляють практичну цінність для науковців, лікарів ветеринарної і гуманної медицини, які дають змогу встановити заключний діагноз за мікст пастерельозно-аскаридіозного захворювання птиці різних видів.*

**Ключові слова:** патоморфологічні зміни, птиця, імунокомпетентні органи, мікст, гематоксилін та еозин.

### Постановка проблеми

Птахівництво України є однією з найбільш інтенсивних і динамічних галузей сільськогосподарського виробництва, яке має можливості в короткі терміни значно збільшити виробництво дієтичних висококалорійних продуктів, з метою забезпечення населення фізіологічно необхідною нормою харчування. Наразі процеси міжнародної економічної інтеграції є домінуючими в розвитку світової економіки. Інтеграція України у європейське співтовариство актуалізує проблему продовольчої безпеки, адже стабільний розвиток держави неможливий без вирішення проблеми продовольчої безпеки. Суттєвою ланкою оптимізації економічних показників птахівництва є стабілізація епізоотичної ситуації щодо мікст, асоціативних, змішаних інфекцій, інфекційних та інвазійних захворювань птиці. У цьому напрямі важливим завданням науковців і лікарів ветеринарної медицини птахогосподарств різних форм власності є забезпечення стійкого

благополуччя і попередження виникнення мікст захворювань [12, 13].

Зосередження птиці на обмеженій території закономірно призвело до виникнення нових взаємин між мікро- і макроорганізмом. У результаті цього виникли мікст, змішані захворювання птиці, за яких різко змінилися патогенез, клінічні ознаки, патолого-анатомічні і пато-гістологічні зміни, що утруднило діагностику і диференційну діагностику. Нині найчастіше відмічається змішаний перебіг захворювань. З'явилося багато нових або атипичних форм захворювань, що обумовлено так званім місцевим мікробіозом, під яким варто розуміти сукупність умов, що сприяють проникненню мікробів в організм птиці, їх збереженню, розмноженню, розвитку і варіабельності [2, 8, 10, 11, 12, 13, 14].

Паразитоз, у вузькому сенсі, визначається як динамічна асоціація мікропопуляцій різних видів симбіонтів, включаючи паразитів, що перебувають у

постійній імунно-біологічній взаємодії між собою та організмом господаря як гостальним середовищем. Складовими цієї асоціації є симбіонти різних таксономічних груп, а саме бактерії, віруси, рикетсії, гриби, найпростіші, гельмінти, кліщі, ракоподібні, комахи тощо [4, 5].

Аналіз роботи птахогосподарств свідчить про те, що серед мікстів і асоціативних захворювань, змішаних інфекцій, мікст пастерельозно-аскаридіозне захворювання посідає одне з перших місць. Економічні збитки складаються із летальності птиці, особливо молодняку, зниження продуктивності, непридатності застосування продуктів птахівництва в їжу, вибраковки хворого птахопоголов'я, птиць-пастерело-аскаридіоносіїв, затрат на проведення організаційно-господарських, ветеринарно-санітарних, лікувально-профілактичних заходів щодо ліквідації мікст захворювання, що суттєво підвищує собівартість продукції. Ця проблема є досить актуальною у птахівництві в країнах як ближнього так і далекого зарубіжжя [5, 12, 14].

Морфологічно-функціональні методи досліджень в даний час набули широкого застосування у науково-дослідній роботі і практичній діяльності фахівців ветеринарної і гуманної медицини. За їх допомогою одержують знання про будову і функції організму тварин (птиці) і людини на різних рівнях його структурної організації в нормі та при патології. Ці знання дають змогу фахівцям аналізувати особливості метаболічних процесів, які відбуваються у клітинах, тканинах, органах і призводять до порушення гомеостазу організму при патології. Вирішальне значення вони мають для постановки і уточнення діагнозу та розроблення тактики лікування хворої птиці (тварин), [1, 6, 7, 9, 10, 11].

Патоморфологічні зміни розташовані в патогенетичній залежності, дають змогу виявити характерні зміни на клітинному рівні і відіграють важливу роль за встановлення нозологічного діагнозу [7, 13].

#### **Аналіз останніх досліджень і публікацій**

За аналізу опублікованих матеріалів, нам не відомі роботи, в яких були б висвітлені питання щодо поглибленого вивчення патоморфологічних змін в імуннокомпетентних органах за мікст пастерельозно-аскаридіозного захворювання птиці і вивчено їх роль в

патогенетичній залежності при встановленні заключного діагнозу.

#### **Мета, завдання та методика досліджень**

Метою нашої роботи було вивчити патоморфологічні зміни в імуннокомпетентних органах (селезінка, тимус, клоакальна сумка, пєєрові бляшки) птиці за пастерельозно-аскаридіозного мікст захворювання.

Дослідження проводили впродовж 2016–2017 років на базі Державної установи Інститут зернових культур Національної академії аграрних наук України в лабораторії тваринництва, Інституті гастроентерології м. Дніпра на кафедрі патогістоморфології, кафедрі паразитології та ветеринарно-санітарної експертизи Дніпропетровського державного аграрно-економічного університету і кафедрі ветсанекспертизи, мікробіології, зоогієни та безпеки і якості продукції тваринництва Сумського національного аграрного університету та патоморфологічному відділі Дніпропетровської регіональної державної лабораторії ветеринарної медицини.

Діагноз на мікст пастерельозно-аскаридіозне захворювання птиці було встановлено комплексно, враховуючи анамнестичні і епізоотологічні дані, клінічні ознаки, патолого-анатомічні зміни при розтині трупів загиблої птиці і лабораторних досліджень: бактеріологічних, гельмінтокопроскопічних і гістологічних.

З метою гістологічного дослідження, зразки імуннокомпетентних органів фіксували у 10 %-ому водному розчині нейтрального формаліну впродовж 48 годин, в подальшому зневоднювали в етанолах зростаючої концентрації. Після фіксації зразки матеріалу через хлороформ заливали у парафін і за допомогою санного мікротому, одержували зрізи товщиною 7–10 мкм і забарвлювали їх гематоксиліном та еозином за стандартною методикою. Отримані гістологічні препарати вивчали методом світлової мікроскопії. Під час проведення гістоморфометричної оцінки виготовлених препаратів в основу було покладено методичні рекомендації щодо гістоморфологічної оцінки імуннокомпетентних органів птиці у нормі та за патології.

Гістологічні дослідження патологічного матеріалу проведені за загальноприйнятими методиками [Горальський Л.П. Основи

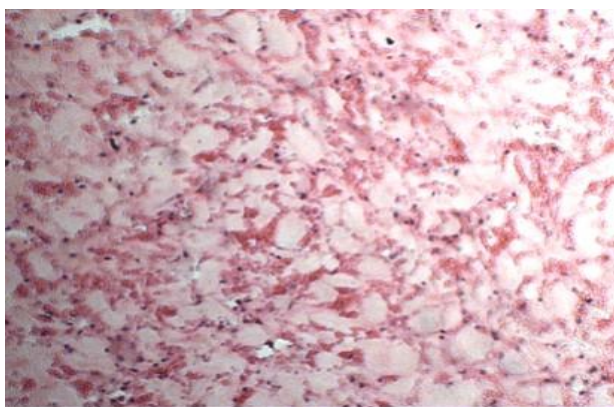
гістологічної техніки і морфофункціональні методи дослідження у нормі та при патології / [Л. П. Горальський, В. Т. Хомич, О. І. Кононський]. – Житомир: Полісся, 2016. – С. 9-56].

Дослідженню піддавали такі органи: селезінка, тимус, клоакальна сумка, пєєрові бляшки. Звертали увагу на факт наявності або відсутності крововиливів, запалення, дистрофії, атрофії, гіперплазії, наявності амїлоїду та інфільтрації, некрозу, лізису і петрифікації, апоптозу. Для одержання результатів, проводили їх узагальнення і робили вагомї висновки.

### Результати досліджень

За вивчення патоморфологічних змін в імунікомпетентних органах (селезінка, тимус, клоакальна сумка, пєєрові бляшки) птиці за мїкст пастерельозно-аскаридїозного захворювання було встановлено, що найбільш характерні зміни спостерїгали в селезінці, тимусі і клоакальній сумці.

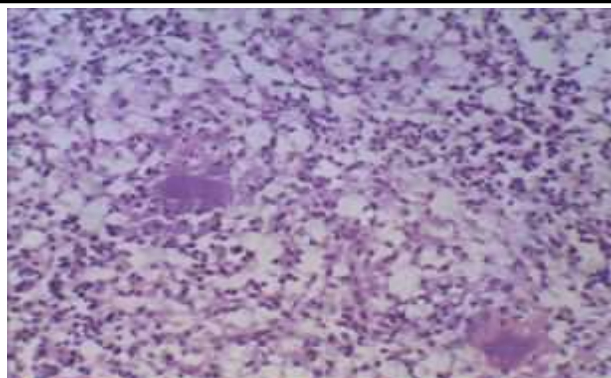
На рис. 1 представлені патогїстологічні зміни зарєєстровані в селезінці. Спостерїгали дифузну дистрофію пульпи селезінки і відкладання амїлоїду.



**Рис. 1. Амїлоїдне дифузне переродження пульпи селезінки у курки за пастерельозно-аскаридїозного мїкст захворювання. Фарбування гематоксиліном та еозином x 480**

У паренхімі селезінки спостерїгали незначні вогнища сухого некрозу, загальну лїмфоїдну гіперплазію, серозний набряк переваскулярної тканини, відкладання амїлоїду в лунках ретикулярної тканини, переартеріальні лїмфоїдні муфти слабковиражені.

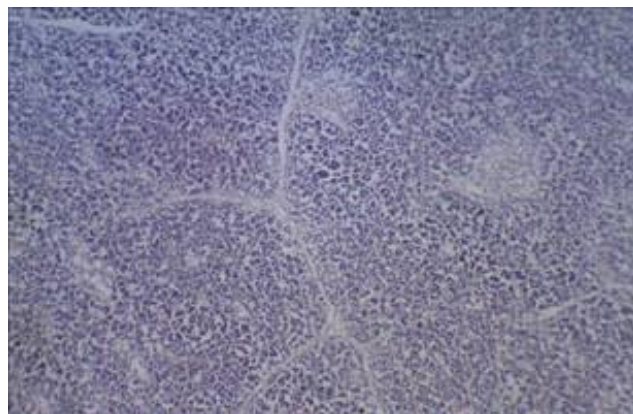
На рис. 2 представлені результати морфологічних досліджень селезінки курки за пастерельозно-аскаридїозного мїкст захворювання.



**Рис. 2. Некроз, лізис і петрифікація лїмфоїдних вузликів в селезінці курки річного віку за пастерельозно-аскаридїозного мїкст захворювання. Фарбування гематоксиліном та еозином x 480**

При огляді гістологічного зрізу в полі зору мїкроскопа спостерїгали некроз, лізис і петрифікацію лїмфоїдних вузликів селезінки курки.

На рис. 3 представлені гістологічні зміни в часточках тимусу індички за пастерельозно-аскаридїозного мїкст захворювання. Спостерїгали гіперплазію кіркової речовини дольок тимусу.

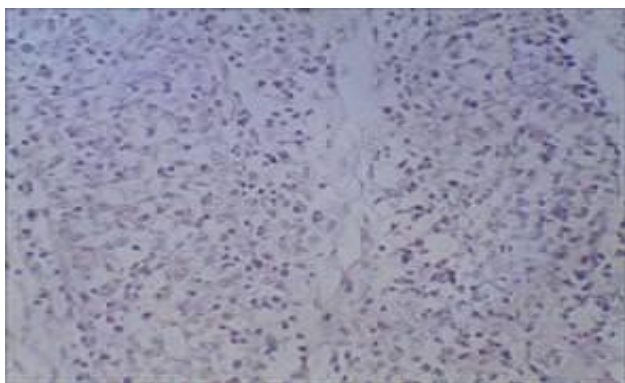


**Рис. 3. Гїперплазія кіркової речовини часточок тимусу у індички річного віку за пастерельозно-аскаридїозного мїкст захворювання.**

**Фарбування гематоксиліном та еозином x 480**

В полі зору мїкроскопа спостерїгали гіперплазію часточок тмусу, трабекули і ретикулярна тканина атрофовані, межа між кірковою і мозковою речовиною повністю згладжена.

На рис. 4 представлені зміни в лїмфоцитах клоакальної сумки голуба річного віку за пастерельозно-аскаридїозного мїкст захворювання.

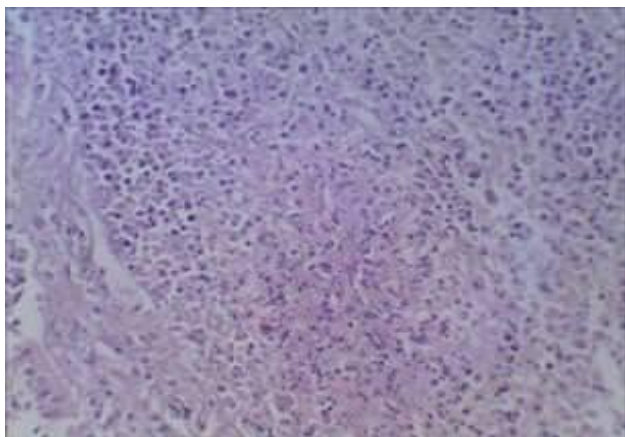


*Рис. 4. Апоптоз лімфоцитів клоакальної сумки у голуба річного віку за пастерельозно-аскаридіозного мікст захворювання.*

**Фарбування гематоксиліном та еозином x 480**

При огляді гістологічного зрізу у полі зору мікроскопа у клоакальній сумці спостерігали гостру запальну реакцію з вираженою псевдоеозинофільною інфільтрацією строми органа, клітинні елементи лімфоїдних фолікулів некробіотичні.

При проведенні гістологічних досліджень патологічного матеріалу від качки за пастерельозно-аскаридіозного мікст захворювання встановлено вогнища коагуляційного некрозу лімфоїдних вузликів клоакальної сумки (рис. 5).

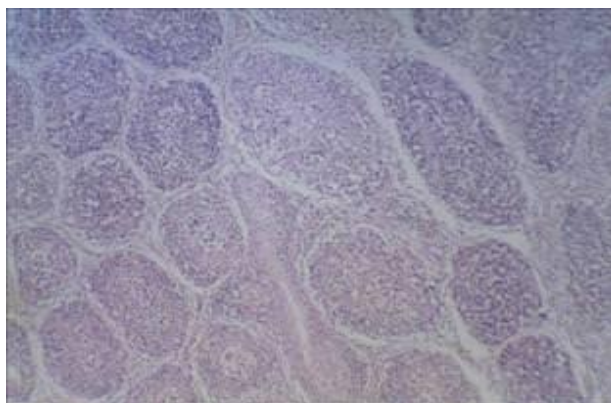


*Рис. 5. Вогнища коагуляційного некрозу в лімфоїдних вузликах клоакальної сумки у качки річного віку за пастерельозно-аскаридіозного мікст захворювання.*

**Фарбування гематоксиліном та еозином x 480**

При детальному огляді гістозрізу у полі зору мікроскопа спостерігали заповнення фолікулів клітинним детритом та інфільтрацію їх псевдоеозинофілами.

На рис. 6 представлені морфологічні зміни у лімфоїдних вузликах клоакальної сумки.

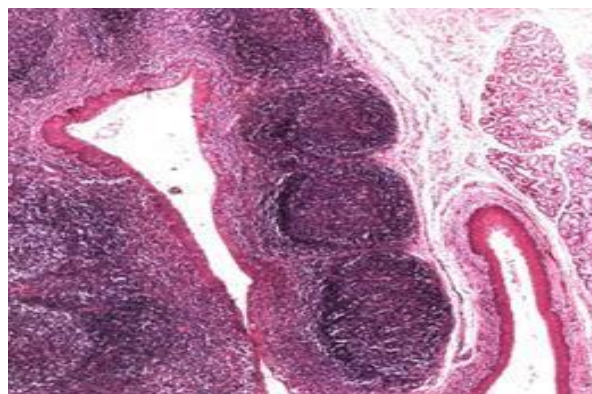


*Рис. 6. Атрофія лімфоїдних вузликів в клоакальній сумці курки річного віку за пастерельозно-аскаридіозного мікст захворювання.*

**Фарбування гематоксиліном та еозином x 480**

У полі зору мікроскопа на гістопрепараті відмічається атрофія лімфоїдних вузликів у клоакальній сумці, ядра клітин пікнотичні, мозкова зона темного кольору, лімфоцити відсутні, периферійна кіркова і центральна мозкова зони дещо зглажені.

На рис. 7 представлені результати гістологічних досліджень псерових бляшок тонкого відділу кишечника індички за пастерельозно-аскаридіозного мікст захворювання.



*Рис. 7. Дистрофічне запалення псерових бляшок тонкого відділу кишечника індички річного віку за пастерельозно-аскаридіозного мікст захворювання.*

**Фарбування гематоксиліном та еозином x 480**

При огляді гістозрізу в полі зору мікроскопа спостерігали ущільнення тканини, розпад епітеліальних клітин, крововиливи, М-клітини відсутні.

**Висновки та перспективи  
подальших досліджень**

За результатами гістоморфологічних досліджень зразків імунокомпетентних органів (селезінка, тимус, клоакальна сумка, пєєрові бляшки) встановлено, що за пастерельозно-аскаридіозного мікст захворювання відмічається інтенсивне їх ураження і ці зміни відіграють важливу роль у постановці заключного діагнозу.

В селезінці курей за пастерельозно-аскаридіозного мікст захворювання реєстрували амілоїдне дифузне переродження пульпи, некроз, лізис і петрифікацію лімфоїдних вузликів.

В тимусі спостерігали гіперплазію дольок, атрофію трабекул і ретикулярної тканини, межа між кірковою і мозковою речовиною повністю зглажена.

В клоакальній сумці у голубів – відмічаються апоптоз лімфоцитів, гостра запальна реакція з вираженою псевдоеозинофільною інфільтрацією строми органу, некробіотичні явища клітин лімфоїдних фолікулів; у качок – вогнища коагуляційного некрозу в лімфоїдних вузликах клоакальної сумки, заповнення фолікулів клітинним детритом та інфільтрацію їх псевдоеозинофілами; у курей – атрофія лімфоїдних вузликів, пікноз ядра.

Дистрофічне запалення пєєрових бляшок тонкого відділу кишечника індички, розпад епітеліальних клітин, крововиливи.

Наведені результати патоморфологічних досліджень представляють практичну цінність для науковців, лікарів ветеринарної і гуманної медицини, які дають змогу встановити заключний діагноз за мікст пастерельозно-аскаридіозного захворювання птиці різних видів.

У перспективі планується вивчити інші більш детальні патоморфологічні зміни за цього мікст захворювання і на підставі цих досліджень розробити тактику та схему лікування хворої птиці.

**References**

1. Avtandilov, G. G. (1990). *Meditsinskaya morfometriya* [Medical morphometry]. Moskva: Meditsina [in Russian].  
2. Shishkov V. P. (Ed.) (1978). *Patologoanatomicheskaya diagnostika bolezney ptits* [Pathoanatomical diagnosis of bird diseases]. Moskva: Kolos [in Russian].

3. Apatenko, V. M. (2009). *Parazitotsenozy i patomorfologicheskoye aspektye* [Parasitocenosis in the pathomorphological aspect]. *Visnyk Sumskoho natsionalnoho ahrarnoho universytetu. Ser. Veterynarna medytsyna*, 6 (25), 7-11 [in Russian].

4. Apatenko, V. M. (2005). *Obschaya parazitotsenologiya* [General parasitocenology]. Kharkov: Konsum [in Russian].

5. Apatenko, V. M. (1990). *Smeshannyye infektsii selskohozyaystvennykh zhivotnykh* [Mixed infections of farm animals]. Kiyev: Urozhay [in Russian].

6. Vayl, S. S. (1947). *Rukovodstvo po patologicheskoy tehnike* [A Guide to pathological techniques] (3th ed.). Leningrad: Medgiz [in Russian].

7. Horalskyi, L. P., Khomych V. T., & Kononskyi, O. I. (2016). *Osnovy histolohichnoi tekhniki i morfofunktsionalni metody doslidzhennia u normi ta pry patolohii* [Fundamentals of histological technique and morphofunctional methods of research in norm and at pathology]. Zhytomyr: Polissia [in Ukrainian].

8. Zon, H. A., Skrypka, M. V. & Ivanovska, L. B. (2009). *Patolohoanatomichni roztyyn tvaryn* [Animal pathology autopsy]. Donetsk: Hlazunov R.O. [in Ukrainian].

9. Krasnikov, G. A. & Kolousova, N. G. (1989). *Metodicheskie rekomendatsii po gistomorfologicheskoy otsenke immunokompetentnykh organov tsiyplat v norme i pri immunodefitsitah* [Methodical recommendations on histomorphological evaluation of immunocompetent organs of chickens in norm and in immunodeficiencies]. Kharkov: UNIEV [in Russian].

10. Merkulov, G. A. (1996). *Kurs patologogistologicheskoy tekhniki* [Course of pathological and histological techniques]. Leningrad: Meditsina [in Russian].

11. Prudnikov V. S., Birman B. Ya. & Gromov I. N. (2004). *Patomorfologicheskaya diagnostika infektsionnykh bolezney ptits* [Pathomorphological diagnosis of infectious diseases of birds]. Minsk: Biznesofset [in Russian].

12. Plys, V. M. (2017). *Mikst pasterelozno-askarydiozne zakhvoriuvannia ptysi: monohrafiia* [Mixed pasteurellosis and ascaridosis disease of birds] Dnipro: Zhurfond [in Ukrainian].

13. Plys, V. M. & Fotina, T. I. (Eds.) (2017). *Bakterialni khvoroby ptysi* [Bacterial diseases of birds] Dnipro: Zhurfond [in Ukrainian].

14. Plys, V. M. (2017). Patohistologichni zminy pry pasterelezno-askarydioznomu mikst zakhvoriuvanni ptytsi za hostroho ta khronichnoho perebihu [Pathohistological changes at mixed pasteurellosis and arcoidosis disease of birds in acute and chronic course] *Visnyk Zhytomyrskoho natsionalnoho ahroekologichnoho universytetu*, 1 (58), 1, 144–153 [in Ukrainian].

**PATHOMORPHOLOGICAL OF CHANGES IN IMMUNOCOMPETENT ORGANS OF POULTRY AT THE MIXED PASTEURELLOSIS AND ASCARIDOSIS DISEASES**

**V. Plys**

*e-mail: inst\_zerna@mail.ru*

State Institute of crops

National Academy of Agrarian Sciences of Ukraine,  
Dzerzhinsky Str., 14, Dnipro, 49027, Ukraine

*The article presents the results of pathomorphological studies pathological material taken from dead birds of different species.*

*At carrying out of histological researches immune of organs of the dead species bird we have established the following changes: amyloid diffusive degeneration of the pulp of the spleen in the chicken; necrosis, lysis and petrification of lymphoid nodules in the chicken spleen; hyperplasia of the cortical substance of the thymus slices in turkey; apoptosis of lymphocytes of Fabricia bourses in a dove; centres of coagulation necrosis in lymphoid nodules of Fabricia bursa in duck; atrophy of lymphoid nodules in Fabricius chicken burs; dystrophic inflammation of the spider veins of the thin intestinal tract in turkey.*

*In the parenchyma of the spleen there were insignificant centers of dry necrosis, general lymphoid hyperplasia, serous edema of the perivascular tissue, postponement of amyloid in the wells of reticular tissue, prearterial lymphoid muffs are weakly expressed.*

*In the cloacal sac there was an acute inflammatory reaction with pronounced pseudo-eosinophilic infiltration of the stroma of the organ, cellular elements of the lymphoid follicles were necrobiotic.*

*Found that the most expressive pathomorphological changes were observed in the spleen, thymus and Bursa Fabricius.*

*It has been established that registered pathological changes in immune of organs at the mixed pasteurellosis and ascaridosis diseases play*

*an important role in the formulation of the final diagnosis.*

*The given results of pathomorphological researches present of practical value for scientists, veterinary and humanistic medicine doctors, which make it possible to establish the final diagnosis at mixed pasteurellosis and ascaridosis of bird disease of different species.*

**Keywords:** *pathomorphological changes, poultry, immune of organs, mix, hematoxylin and eosin.*

**ПАТОМОРФОЛОГИЧЕСКИЕ ИЗМЕНЕНИЯ В ИММУНОКОМПЕТЕНТНЫХ ОРГАНАХ ПТИЦЫ ПРИ МИКСТ ПАСТЕРЕЛЛЕЗНО-АСКАРИДИОЗНОМ ЗАБОЛЕВАНИИ**

**В. Н. Плыс**

*e-mail: inst\_zerna@mail.ru*

Государственное учреждение Институт зерновых культур Национальной академии аграрных наук Украины,  
ул. Держинского, 14, г. Днепр, 49027, Украина

*В статье изложены результаты патоморфологических исследований патологического материала, отобранного от павшей птицы разных видов.*

*При проведении гистологических исследований иммунокомпетентных органов павшей разновидовой птицы нами были выявлены такие изменения: амилоидное диффузное перерождение пульпы селезёнки у курицы; гиперплазия коркового вещества долей тимуса у индюшки; апоптоз лимфоцитов клоакальной сумки у голубя; очаги коагуляционного некроза в лимфоидных узлах клоакальной сумки у утки; атрофия лимфоидных узлов в клоакальной сумке курицы; дистрофическое воспаление пейеровых бляшек тонкого отдела кишечника у индюшки.*

*В паренхиме селезенки отмечали незначительные очаги сухого некроза, общую лимфоидную гиперплазию, серозный отек переваскулярной ткани, отложение амилоида в лунках ретикулярной ткани, переартериальные лимфоидные муфты слабо выражены.*

*В клоакальной сумке отмечали острую воспалительную реакцию с выраженной псевдоеозинофильной инфильтрацией стромы органа, клеточные элементы лимфоидных фолликулов некробиотические.*

*Выяснили, что наиболее выраженные патоморфологические изменения были выявлены в селезенке, тимусе и клоакальной сумке.*

*Установлено, что зарегистрированные патогистологические изменения в иммунокомпетентных органах при пастереллезно-аскаридозном микст заболевании играют важную роль в постановке заключительного диагноза.*

*Приведенные результаты патоморфологических исследований представляют практическую ценность для научных сотрудников, врачей ветеринарной и гуманной медицины, которые дают возможность поставить заключительный диагноз при микст пастереллезно-аскаридозном заболевании птицы разных видов.*

**Ключевые слова:** *патоморфологические изменения, птица, иммунокомпетентные органы, микст, гематоксилин и эозин.*