

УДК 616.7: 611.728.3

**СТАН СУГЛОБОВИХ ХРЯЩІВ ПРИ АРТРОЗИ
ТА ПІСЛЯ ВВЕДЕННЯ ТЕСТ-ЗРАЗКА «ДРАСТОП»**

Тіхова Є. В., Дворщенко К. О., Короткий О. Г., Фалалєєва Т. М., Берегова Т. В.

*Київський національний університет ім. Тараса Шевченка
03127, Україна, Київ, просп. Академіка Глушкова, 2*

chernishevskaja.alisa@yandex.ru

Встановлено, що при артрозі, індукваному введенням моноіодацетату натрію в тканинах суглобових хрящів щурів спостерігаються патологічні дегенеративні зміни, характерні для аналогічного захворювання людини. Виявлено, що введення тест-зразка «Драстоп» відновлювало стан тканин хрящів тварин з артрозом.

Ключові слова: артроз, хрящі, суглоби, щури, хондропротектори.

Тихова Е.В., Дворщенко Е.А., Короткий А. Г., Фалалеева Т.М., Береговая Т.В. СОСТОЯНИЕ СУСТАВНОГО ХРЯЩА ПРИ АРТРОЗЕ И ПОСЛЕ ВВЕДЕНИЯ ТЕСТ-ОБРАЗЦА «ДРАСТОП» / Киевский национальный университет им. Тараса Шевченко; 03127, Украина, Киев, просп. Академика Глушкова, 2.

Установлено, что при артрозе, индуцированном введением моноіодацетатом натрия в тканях суставных хрящев крыс наблюдаются патологические дегенеративные изменения, характерные для аналогичного заболевания человека. Выявлено, что введение тест-образца «Драстоп» восстанавливало состояние тканей хрящев животных с артрозом.

Ключевые слова: артроз, хрящи, суставы, крысы, хондропротекторы.

Tikhova Y.V., Dvorshchenko K.O., Korotkyi O.G., Falalieieva T.M., Bereгова T.V. STATE OF ARTICULAR CARTILAGE WITH ARTHROSIS AND AFTER STARTING TEST ITEM «DRASTOP» / Taras Shevchenko National University of Kyiv; 03127, Ukraine, Kiev, Academician Glushkov avenue, 2.

Degenerative pathological changes similar to analogical human disease were observed in articular cartilage tissue of rats with arthrosis induced by administration of sodium monoiodacetate. Osteoarthritis is a degenerative joint disease which is characterized by fibrillation and cartilage erosion, proliferation of osteophytes and subchondral sclerosis. Today chondroprotectors are used as a supplement to conservative therapy using NSAIDs. The usage of drugs based on glycosaminoglycans in the treatment of joint diseases becomes more common. Chondroprotectors are long-acting drugs that help to restore the articular cartilage, slow its degradation and do not cause significant side effects. Drugs based on glycosaminoglycans are easily absorbed by the body, the active ingredients concentrate in the cartilage tissue and have neither toxic nor teratogenic effect. Usually patients use drugs based on chondroitin sulfate, such as «Hondroksyd», «Mukosat», «Artron», that's why the aim of this study was to examine the effectiveness of the test sample Drastop in restoring of normal function of the knee joint in rat osteoarthritis model.

The model of monoiodoacetate (MIA) - induced joint inflammation in male rats was used to perform the study. Rats weighting 180-240 g were divided into 3 groups of 7 experimental animals in each group: 1 – intact animals 2 – animals with osteoarthritis, 3 – animals with osteoarthritis, injected test sample «Drastop.» To develop osteoarthritis on the first day of experiment rats got single injection of 50 ml of 4% sodium monoiodoacetate in right knee articular bags. Sodium monoiodoacetate was dissolved in saline. The contralateral left knee was injected with 50 ml of saline. Over the next 30 days rats got a daily therapeutic dose of the test sample (the drug «Drastop»). Injections were made intramuscularly at a dose of 3 mg / kg. At the end of this period the animals were removed from the experiment. Histological study was conducted using standard histological methods.

30 days after MIA injection on the surface of arthritic knee appeared joint redness, pathological vasodilation, symptoms of inflammation and swelling of soft surrounding tissues. Opening of the articular bag showed deformation, grooves, cracks, redness, erosion and fibrosis on the cartilage surface. In the synovial membrane came up new blood vessels with a large number of white blood cells in the lumen, in soft tissues emerged a large number of new fibroblasts. Zonal structure of injured cartilage disappeared, intercellular substance was subjected to degradation, as evidenced by histology, matrix loosed its orderly arrangement, clusters of inflammatory infiltrate formed in the joint. Elevated calcium deposition was detected in subchondral bone. There were sites of bone resorption by osteoclasts, bone trabeculae were destroyed. Synovial tissue was hyperplastic with minor fibrous changes. In the group of intact rats cartilage surface was smooth and even the structure of cartilage met the norm.

The introduction of a test-sample during 1 month reduced swelling and hyperemia of soft tissues, grooves and cracks on cartilage surface were not visible, joint surfaces were smooth, cartilage showed less degenerative changes. This macroscopic analysis confirms the effectiveness of the drug «Drastop» in the treatment of osteoarthritis. In histological analysis chondrocytes and matrix restored zoning structure, inflammatory infiltrate disappeared, synovial tissue showed normal state. The study showed that the introduction of a test sample «Drastop» restored the state of cartilage tissue of animals with arthrosis. The investigational drug is not inferior in effectiveness of its counterparts in Ukraine.

Further studies predict to compare the impact of test sample «Drastop» on the condition of the articular cartilage with chondroprotectors based on other kinds of glycosaminoglycans and determine the efficacy of combination therapy of arthrosis by the test sample with NSAIDs.

Key words: osteoarthritis, cartilage, joints, rats, chondroprotectors.

ВСТУП

Артроз – це дегенеративне захворювання суглобів, що характеризується утворенням фібрил і ерозій у хрящовій тканині, проліферацією хондроцитів і формуванням остеофітів на поверхні суглобів та склерозом субхондральної кістки [1]. При розвитку захворювання між синтетичними і дегенеративними процесами в тканинах виникає дисбаланс, який призводить до загибелі хондроцитів та втрати хрящової тканини. Це викликає біль та зменшення рухливості суглобів у людини. Хоча подібні патології можуть спонтанно виникати у тварин, вони є рідкісними і не придатні для тестування нових терапевтичних речовин через рідкісність і відмінності на початкових стадіях. Для моделювання артрозів у тварин розроблено багато моделей, таких як хірургічні операції, ударні травми та хімічні методи індукції патологій суглобів [2].

Сьогодні як доповнення до консервативної терапії нестероїдними протизапальними препаратами використовують хондропротектори. Хондропротектори є лікарськими засобами тривалої дії, що живлять та сприяють відновленню суглобового хряща, уповільнюють його деградацію та не викликають виражених побічних ефектів. Найчастіше використовують препарати на основі хондроїтину сульфату: «Хондроксид», «Мукосат», «Артрон» [3].

Оскільки основним показанням до застосування хондропротекторів є дегенеративно-дистрофічні захворювання суглобів (артрози), метою дослідження було вивчити ефективність тест-зразка «Драстоп» на відновлення нормальної функції колінного суглоба на моделі артрозу в щурів.

МАТЕРІАЛИ ТА МЕТОДИ ДОСЛІДЖЕНЬ

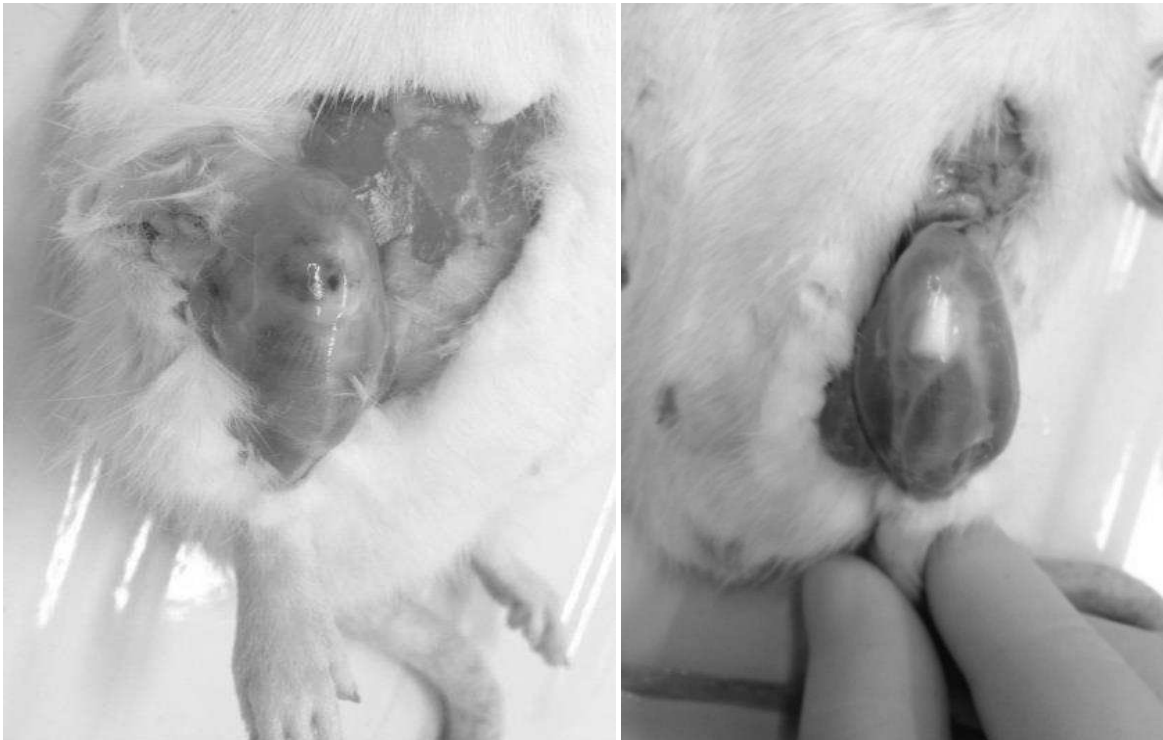Роботу було виконано на білих нелінійних щурах обох статей масою 180-240 г, що утримувались на стандартному раціоні віварію. При роботі з тваринами дотримувались загальних етичних принципів експериментів на тваринах, ухвалених Першим національним конгресом України з біоетики (вересень 2001 р.) та міжнародних угод у цій галузі. Усі тварини були розподілені на 3 дослідні групи по 7 тварин в кожній: 1 – інтактні тварини, 2 – тварини з артрозом, 3 – тварини з артрозом, яким вводили тест-зразок «Драстоп». Для моделювання артрозу щурам у перший день робили однократну ін'єкцію 50 мкл 4% моноіодацетату натрію в суглобову сумку правого коліна. Моноіодацетат натрію розчиняли у фізіологічному розчині. У ліве контралатеральне коліно вводили 50 мкл фізіологічного розчину. Протягом наступних 30 днів щоденно вводили терапевтичну дозу тест-зразка (препарат «Драстоп»). Ін'єкції робили внутрішньом'язово в дозі 3 мг / кг. Після закінчення цього терміну тварини були

виведені з експерименту. У щурів видаляли суглоби, здійснювали зовнішній огляд стану колінного суглоба, після чого розкривали суглобову сумку і робили макроскопічний аналіз ушкоджень суглобової поверхні стегнової кістки. Для гістологічного аналізу хрящі щурів фіксувалися за стандартною гістологічною методикою [4] із використанням 10% забуференого розчину формаліну як фіксатора. Зневоднення зразків проводилося за допомогою занурення в серію розчинів етанолу із зростаючою концентрацією (від 60% до 96%). Шматочки фіксованої тканини хрящів після проводки заливали в парафін за загальноприйнятим методом [5]. На ротаційному мікромомі «Мікром» (Харків) виготовлялися гістологічні зрізи завтовшки 5 мкм. Для фарбування мікропрепаратів зрізів хрящів використовували метод подвійного фарбування гематоксином і еозином [6]. Зріз хряща на предметному склі занурювали в ксилол на 20 хв до повного розчинення парафіну. Із ксилолу зрізи переносили в ємність з 96,5% етиловим спиртом на 1 хв. Препарати просушували та поміщали на 5 хв у ємність з незакисленим гематоксином. Після профарбовування препарати промивали в дистильованій воді та диференціювали в 0,1% розчині гідрохлоридної кислоти до слабкого фіолетового кольору зрізів. Далі мікропрепарати занурювали на 15 хв у слаболужну воду і потім фарбували в еозині 1 хв. Після профарбовування гістологічних зрізів препарати тричі відмивали в 96,5% етиловому спирті та сушили у потоці теплого повітря. Для просвітлення препарати занурювали в ксилол на 10 хв і заключали в «канадський» бальзам, накриваючи пофарбований препарат покривним скельцем. Мікрофотографії препаратів хрящової тканини отримували за допомогою світлового мікроскопа фірми «Olympus» ВХ-41, гвинтовий окуляр-мікромметр (об'єктив $\times 100$).

РЕЗУЛЬТАТИ ТА ЇХ ОБГОВОРЕННЯ

Для моделювання артрозу у тварин як пошкоджуючий агент обрано натрієву сіль моноіодоцтової кислоти, яка відтворює як симптоми, так і гістопатології артрозу суглобів людини – утворення виразок та фібрил на поверхні хрящів, гіперплазію синовіальної оболонки та деградацію протеогліканів [7, 8]. Моноіодоцтова кислота викликає дегенеративні зміни, змінюючи метаболізм хондроцитів. Вона є класичним інгібітором гліколізу через глицеральдегід-3-дегідрогеназу. Крім того, пригнічує цілий ряд субстратів у циклі Кребса (ізоцитрат, α -кетоглутарат, сукцинат, малат), а також активність окремих ферментів у пентозофосфатному циклі. Моноіодоцтова кислота використовується при моделюванні артрозів у щурів, мишей та мурчаків [9].

При огляді стану колінного суглоба було виявлено почервоніння, гіперемія суглоба, патологічне розширення судин, симптоми запалення і набряклість м'яких оточуючих тканин (рис. 1). Після розтину суглобової сумки на поверхні епіфіза стегнової кістки були виявлені деформація хряща, борозни, тріщини, гіперемії, ерозії, спостерігалася наявність фібрильованих ділянок (початкові дегенеративні зміни при остеоартрозі, які діагностуються як розм'якшення суглобового хряща і розвитку вертикальних ущелин між групами його клітин) (2). Через 30 днів впливу моноіодацетату хрящ все ще повністю покривав епіфіз кістки, субхондральні ділянки не були оголеними, остеофітів не спостерігалася.



А

Б

Рис. 1. Фотографії колінного суглоба щурів при моноіодацетат-індукованому артрозі і в умовах лікування тест-зразком «Драстоп» у дозі 3 мг / кг: А – артроз + вода для ін'єкцій, Б – артроз + «Драстоп».

При введенні тест-зразка протягом 1 місяця гіперемія і дегенеративні зміни суглобів значно зменшилися, спав набряк м'яких тканин, колір тканин та розмір судин відповідав нормі, поверхня хряща стала менш фібрильованою, виразки, глибокі борозни і щілини в хрящовій тканині не були виявлені. Дані макроскопічного аналізу підтверджують ефективність застосування препарату «Драстоп» в лікуванні остеоартрозу (рис. 1 та 2).

Результати гістологічного аналізу підтвердили дані макроскопічного огляду. У групі інтактних щурів хрящова поверхня була гладкою і рівною, структура хрящової тканини відповідає нормі. При введенні моноіодацетату хрящова тканина і субхондральна кісткова тканина піддавалися деградації. Спостерігався розвиток гіперпластичних, запальних та деструктивно-дистрофічних змін, що відповідає загальним уявленням про патоморфологічні особливості розвитку артрозу. При цьому в синовіальній оболонці спостерігалось утворення розширених судин із великою кількістю лейкоцитів у просвіті, в тканинах знайдено велику кількість новоутворених фібробластів. Зональна структура хрящової тканини при патології зникла, міжклітинна речовина піддавалася деградації, про що свідчить нерівномірне зафарбовування препарату, волокна матриксу втрачали впорядковане розташування. У суглобі були поширені скупчення запального інфільтрату. У кістковій тканині відклалися солі кальцію (темно-рожеві безструктурні маси на рисунку 3 – моноіодацетат-індукований артроз + вода для ін'єкцій) та спостерігалися ділянки резорбції кістки остеокластами, кісткові трабекули руйнувалися. Синовіальна тканина була гіперплазована з незначними фіброзними змінами.

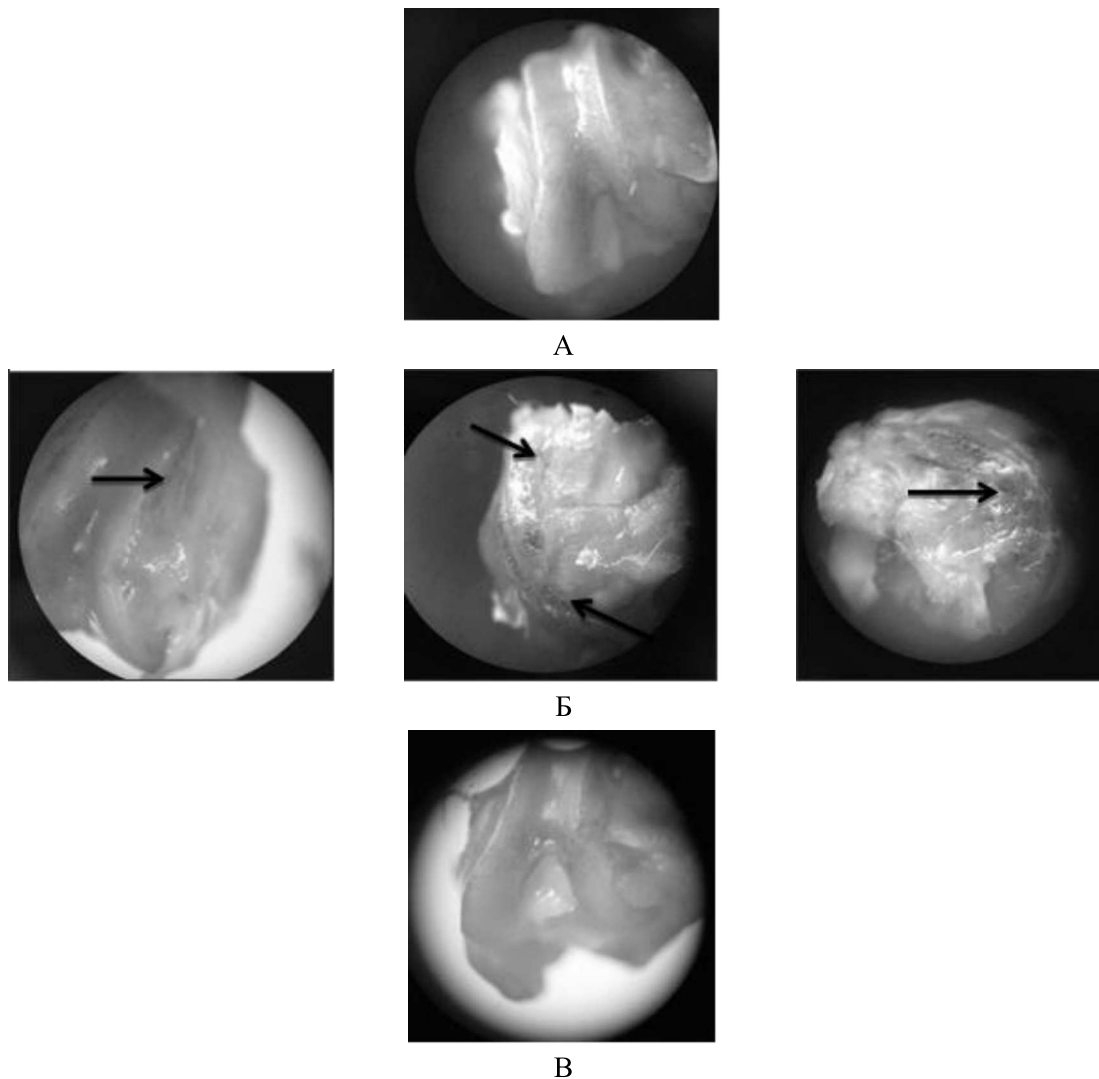


Рис. 2. Мікрофотографії епіфіза стегна щурів при вивченні терапевтичної дії препарату «Драстоп» на моделі моноацетат-індукованого артрозу $\times 8$. Стрілками вказані ущелини, виразки, гіперемії: А – група інтактних щурів; Б – щури з артрозом, яким вводили воду для ін'єкцій; В – щури, у яких моделювали артроз і вводили тест-зразок «Драстоп».

При введенні «Драстоп» протягом 30 днів після ін'єкції моноацетатом вираженість дегенеративних змін суглоба була зменшеною (рис. 3). Поверхні суглобів були гладкими, відновлювалася зональність хондроцитів та структура матриксу, зникав запальний інфільтрат, стан синовіальної тканини відповідав нормі.

Хондроїтину сульфат є специфічним компонентом хряща, у складі протеогліканів матриксу він створює каркас для колагену та утримує воду в товщі тканини, що забезпечує еластичність та амортизацію при рухах, стимулює синтез гіалуронової кислоти, ініціює процес фіксації сірки при синтезі хондроїтинсірчаної кислоти, що сприяє кальцифікації кісток, пригнічує активність катаболічних ферментів: еластаз, пептидаз, катепсинів та прозапальних цитокінів [10].

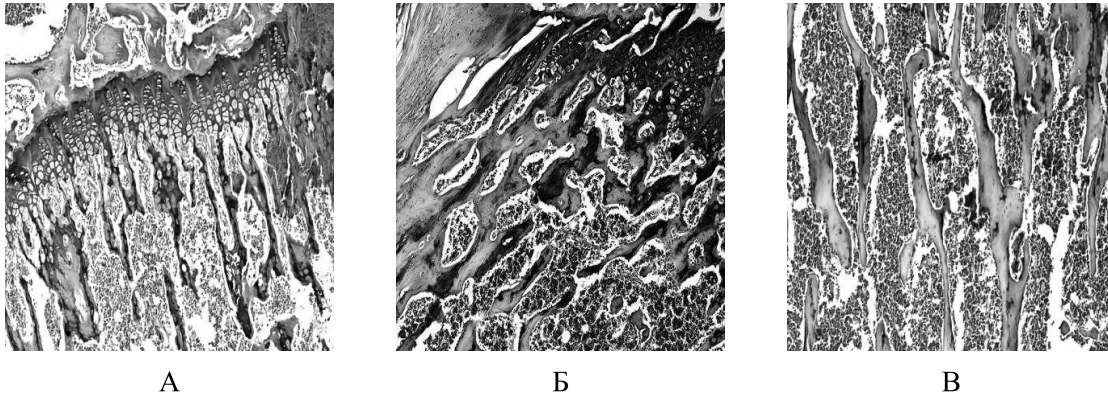


Рис. 3. Мікрофотографії тканини колінного суглоба в щурів із моноацетат-індукованим артрозом. Фарб. Гематоксилін-еозин $\times 100$: А – інтактні щури; Б – артроз + вода для ін’єкцій; В – артроз + «Драстоп»

Сьогодні використання препаратів на основі глікозаміногліканів для терапії захворювань суглобів стає більш розповсюдженим. Глікозаміноглікани здатні пригнічувати певні ферменти, присутні в синовіальній рідині, які викликають пошкодження суглобового хряща (еластази, гіалуронідази). До того ж, вони можуть виступати протизапальним лікарським засобом, оскільки здатні інгібувати систему комплементу. Дослідження показали, що препарати на основі глікозаміногліканів легко засвоюються організмом, діючі речовини концентруються в хрящовій тканині і не володіють токсичними чи тератогенними ефектами [11].

У подальших дослідженнях планується провести порівняння впливу тест-зразка «Драстоп» на стан суглобових хрящів із хондропротекторами на основі інших видів глікозаміногліканів, а також встановити ефективність комбінованої терапії артрозів тест-зразком із нестероїдними протизапальними препаратами.

ВИСНОВКИ

Отже, під час проведених експериментальних досліджень встановлено, що введення моноацетату в колінний суглоб щурів призводить до розвитку виражених уражень хрящової тканини щурів, характерних для артрозів людини. Введення тест-зразка «Драстоп» відновлювало стан тканин хряща. Це свідчить про те, що досліджуваний препарат не поступається в ефективності його аналогам на ринку України.

ЛІТЕРАТУРА

1. Osteoarthritis in the human knee: a dynamic process of cartilage matrix degradation, synthesis and reorganization / [Poole A.R., Rizkalla G., Ionescu M. et al.] // Agents and actions. Supplements. – 1992. – Vol. 39. – P. 3–13.
2. Development and pharmacological characterization of a rat model of osteoarthritis pain / [Pomonis J.D., Boulet J.M., Gottshall S.L. et al.] // Pain. – 2005. – Vol. 114. – № 3. – P. 339–346.
3. Strategy for the use of chondroprotectors in osteoarthrosis / [S.M. Noskov, A.A. Lavrukina, K.Y. Shirokova et al.] // Terapevticheskii arkhiv. – 2012. – Vol. 85. – № 5. – P. 92–94.
4. Mescher A. Junqueira’s basic histology: text and atlas / A. Mescher. – McGraw-Hill, 2009. – 480 p.

5. Меркулов Г.А. Курс патологической техники / Г.А. Меркулов. – Л. : Медгиз, 1969. – 339 с.
6. Лили Р. Патогистологическая техника и практическая гистохимия / Р. Лили. – М. : Мир, 1969. – 646 с.
7. Mono-iodoacetate-induced histologic changes in subchondral bone and articular cartilage of rat femorotibial joints: an animal model of osteoarthritis / [R.E. Guzman, M.G. Evans, S. Bove et al.] // Toxicologic Pathology. – 2003. – Vol. 31, №. 6. – P. 619–624.
8. Sodium iodoacetate-induced experimental osteoarthritis and associated pain model in rats / [K. Kobayashi, R. Imaizumi, H. Sumichika et al.] // Journal of Veterinary Medical Science. – 2003. – Vol. 65, №. 11. – P. 1195–1199.
9. Overexpression and induction of heat shock protein (Hsp) 70 protects in vitro and in vivo from mono-iodoacetate (MIA)-induced chondrocytes death / [C. Cournil, B. Liagre, L. Grossin et al.] // Arthritis Research & Therapy. – 2001. – Vol. 3. – P. 1–1.
10. Knudson C.B. Cartilage proteoglycans / C.B. Knudson, W. Knudson // Seminars in cell & developmental biology. – Academic Press. – 2001. – Vol. 12, №. 2. – P. 69–78.
11. Pipitone V.R. Chondroprotection with chondroitin sulfate / V.R. Pipitone // Drugs under experimental and clinical research. – 1990. – Vol. 17, №. 1. – P. 3–7.

REFERENCES

1. Osteoarthritis in the human knee: a dynamic process of cartilage degradation, synthesis and reorganization / [Poole A.R., Rizkalla G., Ionescu M. et al.] // Agents and actions. Supplements. – 1992. – Vol. 39. – P. 3–13.
2. Development and pharmacological characterization of a rat model of osteoarthritis pain / [Pomonis J.D., Boulet J.M., Gottshall S.L. et al.] // Pain. – 2005. – Vol. 114, №. 3. – P. 339–346.
3. Strategy for the use of chondroprotectors in osteoarthrosis / [S.M. Noskov, A.A. Lavrukina, K.Y. Shirokova et al.] // Terapevticheskii arkhiv. – 2012. – Vol. 85. – №. 5. – P. 92–94.
4. Mescher A. Junqueira's basic histology: text and atlas / A. Mescher. – McGraw-Hill, 2009. – 480 p.
5. Merkulov G.A. Kurs patologicheskoy tehniki / G.A. Merkulov. – L. : Medgiz, 1969. – 339 p.
6. Lili R. Patogistologicheskaya tehnika i prakticheskaya gistohimija / R. Lili. – M. : Mir, 1969. – 646 p.
7. Mono-iodoacetate-induced histologic changes in subchondral bone and articular cartilage of rat femorotibial joints: an animal model of osteoarthritis / [R.E. Guzman, M.G. Evans, S. Bove et al.] // Toxicologic Pathology. – 2003. – Vol. 31, №. 6. – P. 619–624.
8. Sodium iodoacetate-induced experimental osteoarthritis and associated pain model in rats / [K. Kobayashi, R. Imaizumi, H. Sumichika et al.] // Journal of Veterinary Medical Science. – 2003. – Vol. 65, №. 11. – P. 1195–1199.
9. Overexpression and induction of heat shock protein (Hsp) 70 protects in vitro and in vivo from mono-iodoacetate (MIA)-induced chondrocytes death / [C. Cournil, B. Liagre, Grossin L. et al.] // Arthritis Research & Therapy. – 2001. – Vol. 3. – P. 1–1.
10. Knudson C. B., Knudson W. Cartilage proteoglycans // Seminars in cell & developmental biology. – Academic Press. – 2001. – V. 12, №. 2. – P. 69–78.
11. Pipitone V. R. Chondroprotection with chondroitin sulfate // Drugs under experimental and clinical research. – 1990. – Vol. 17, №. 1. – P. 3–7.