УДК 616.33-02.44-036-053.2

СОКОЛЬНИК С.В., СОРОКМАН Т.В., СОКОЛЬНИК С.О., ЗИМАГОРОВА Н.О.
Буковинський державний медичний університет, м. Чернівці

ПОСТЕРАДИКАЦІЙНИЙ ПЕРІОД ГЕЛІКОБАКТЕР-АСОЦІЙОВАНОЇ ВИРАЗКОВОЇ ХВОРОБИ В ДІТЕЙ

Резюме. *У статті наведена характеристика постерадикаційного періоду в дітей із гелікобактер-асоційованою виразковою хворобою. Встановлено, що постерадикаційний період в однорічному катамнезі вирізняється гетерогенністю, варіабельність його наслідків проявляється рецидивом симптомів та персистенцією запального інфільтрату, частковим регресом вираженості запалення або повним видужанням.*
Ключові слова: *виразкова хвороба, діти, постерадикаційний період.*

Вступ

Одне з важливих питань, що виникають після проведеного лікування виразкової хвороби (ВХ) та ерадикації збудника, стосується можливості зворотного розвитку змін, що спостерігаються в слизовій оболонці (СО) шлунка та дванадцятипалої кишки (ДПК) у відповідь на інфікування *Helicobacter pylori* (*H.pylori)* [4, 7]. Ерадикація гелікобактера є лише етапом лікування хворих із *H.pylori*-асоційованою ВХ, тому що специфічне хронічне запалення СО шлунка та ДПК не зникає разом з елімінацією збудника, а ризик рецидивування клінічних ознак захворювання впродовж року зберігається в 40–60 % пацієнтів після ерадикації мікроорганізму [2, 6]. При морфологічному дослідженні СО шлунка та ДПК у хворих з її запальними ураженнями загальноприйнятою нині є напівкількісна оцінка за M.F. Dixon (1994). Однак роботи, у яких відстежується віддалена динаміка цих процесів після ерадикації *H.pylori*, з'явилися тільки в останні роки [1, 8]. Тому нині дискутується поняття ексгелікобактерного гастриту, активно вивчаються можливості прогнозування неефективної ерадикації, реінфекції, резистентного постерадикаційного запалення або рецидивів виразок [3, 5].

Мета роботи — оцінити динаміку клінічних та морфофункціональних показників у дітей із *H.pylori*-асоційованою виразковою хворобою впродовж року після проведення стандартної антигелікобактерної терапії.

Матеріал і методи дослідження

Ретельне клінічно-параклінічне обстеження проведене у 50 дітей із *H.pylori*-асоційованою ВХ віком 12–18 років (після отримання інформаційної згоди на дослідження) до початку антигелікобактерного лікування, через 4 тижні після закінчення ерадикаційної терапії з метою підтвердження елімінації збудника, через 6 місяців (оцінка ранніх проявів постерадикаційного синдрому) та через рік після лікування (оцінка пізніх проявів постерадикаційного синдрому).

Верифікація клінічного діагнозу та класифікація ВХ проводилися відповідно до протоколів лікування дітей за спеціальністю «дитяча гастроентерологія» (наказ МОЗ України № 59 від 29.01.2013 року) на основі клінічних, ендоскопічних (за допомогою ендоскопу Pentax FG-24P відповідно до Сіднейської системи (1990) з урахуванням особливостей проведення цього дослідження в дітей (С.Я. Долецький, 1984) і з макроскопічним визначенням ступеня активності запального процесу (П.Я. Григор'єв та співавт., 1985)) та морфологічних (проведення прицільної біопсії СО за загальними правилами з оцінкою морфологічних змін СО відповідно до Сіднейсько-Х'юстонської системи у зрізах, профарбованих гематоксиліном та еозином, із використанням візуально-аналогової шкали напівкількісної оцінки морфологічних змін (M.F. Dixon, 1996) у балах (ступені вираженості 0–3) за п'ятьма ознаками: вираженість хронічного запалення, його активність, засівання *H.pylori*, наявність атрофії та кишкової метаплазії). Для дослідження секреторної та кислотопродукуючої функцій шлунка використовували

© Сокольник С.В., Сорокман Т.В., Сокольник С.О., Зимагорова Н.О., 2014
© «Здоров'я дитини», 2014
© Заславський О.Ю., 2014

внутрішньошлункову pH-метрію (апарат ІКШ-2, В.М. Чернобровий, 1990).

Верифікація *H.pylori* проводилася поетапно: проведення щіткової біопсії (Сіднейсько-Х'юстонська система, 1996) із приготуванням мазків-матричок для цитоскопічного дослідження з визначенням *H.pylori* й ступеня його засівання методом Л.І. Аруїна (1998); твердофазного імуноферментного аналізу за загальноприйнятою методикою з використанням діагностичної тест-системи «ХелікоБест-антитіла» (набір реактивів ЗАТ «Вектор-Бест» (Російська Федерація)) з визначенням антитіл до антигену CagA *H.pylori* у сироватці крові; вивчення генної структури та поліморфізму *H.pylori* (CagA-позитивного та VacA-позитивного штамів) методом ПЛР (Insta Gene Matrix, Bio Rad (США), термоциклер Eppendorf та секвенатор CEQ 8000, Beckman Coulter (Німеччина)). Результати дослідження статистично оброблені за допомогою пакетів комп'ютерних програм Statistica for Windows 8.0.0. (SPSS I.N.C.; 1989–1997), Statistica 6.0 (Stat Soft Inc; 1984–1996) із використанням статистичних модулів «Основи статистики», «Кореляційний аналіз», «Факторний аналіз», а також методів біостатистики та клінічної епідеміології.

Результати дослідження та їх обговорення

Середня тривалість захворювання становила 2,4 ± 1,2 року. У 72,0 % дітей діагностовано рецидивуючу ВХ, у 28,0 % хворих — уперше виявлену ВХ. Після першої лінії лікування лише у 38 (76,0 %) хворих досягнута ерадикація, у 12 (24,0 %) дітей повної елімінації *H.pylori* досягти не вдалося.

Оцінка клінічної симптоматики показала, що через 4 тижні після проведеного лікування в жодної дитини не виявлено клінічних ознак захворювання, через півроку після проведеного лікування клінічні ознаки хвороби виявлено у 5 (13,2 %) осіб, із них 3 (7,9 %) дітей із позитивною ерадикацією скаржились на наявність болю в пілородуоденальній ділянці та 2 (5,3 %) хворих — на періодичну печію; тоді як у дітей, у яких не досягнуто елімінації збудника, частіше реєстрували біль у животі та ознаки диспепсії (33,3 % пацієнтів).

Через рік клінічні ознаки ВХ виявляли у 31,6 % хворих із досягнутою ерадикацією та у 58,3 % дітей із наявністю *H.pylori* після проведеного лікування, проте вони мали менш виражений характер (рис. 1).

Аналіз результатів ендоскопічного дослідження виявив ряд особливостей у перебігу постерадикаційного періоду (рис. 2).

Так, через 4 тижні терапії у всіх дітей спостерігалося значне зменшення площі виразкового ураження СО. Однак лише у 43 (86,0 %) хворих із ВХ наприкінці 4-го тижня виразки зарубцювалися повністю, з них 36 (83,7 %) — діти, у яких було досягнуто елімінацію збудника; у решти відмічали ознаки дуоденіту на фоні зменшення вираженості періульцерозного набряку та глибини запального валу. Причому в дітей із повною елімінацією збудника стадія рубцювання вірогідно частіше характеризувалася наявністю білого рубця, тоді як у дітей із *H.pylori* — червоного рубця ($\chi^2 = 4,28$, $p < 0,05$).

Через півроку в жодної дитини із успішною ерадикацією *H.pylori* не виявлено повторних виразок і ерозій та погіршення ендоскопічних даних; у третини дітей відмічалося покращення ендоскопічної картини (зменшилися набряк та гіперемія СО), у решти ще зберігалися ознаки вираженого гастриту та/або дуоденіту. У дітей із відсутністю повної

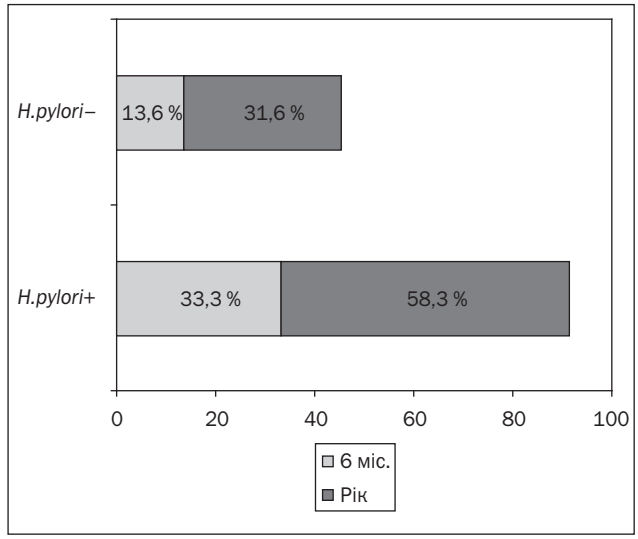

Рисунок 1. Клінічні ознаки виразкової хвороби в дітей у катамнезі

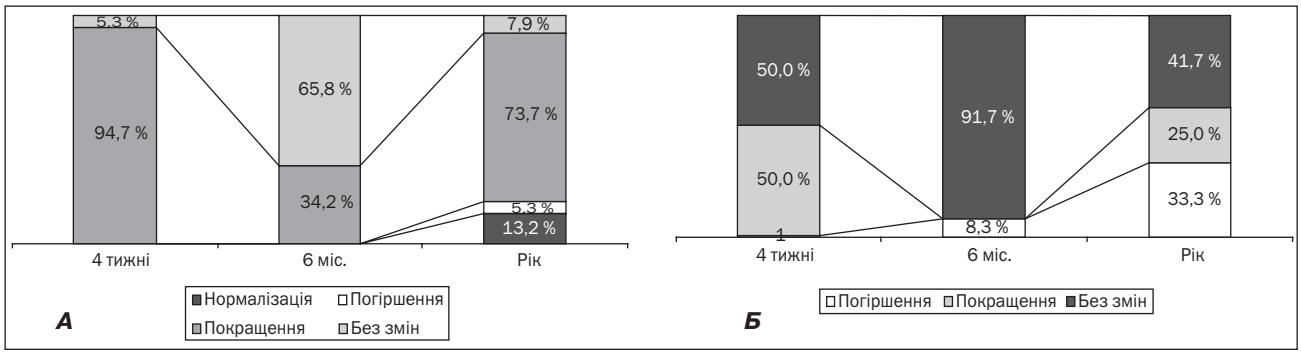

Рисунок 2. Ендоскопічна картина виразкової хвороби в дітей у катамнезі (А — Helicobacter pylori–; Б — Helicobacter pylori+)

елімінації збудника через півроку виражених позитивних динамічних змін нами не виявлено: так, у 1 хворого відзначено повторну появу виразки; у 66,7 % дітей зберігалися ознаки гастриту або дуоденіту різного ступеня вираженості. У третини хворих із ВХ діагностовано рубцево-виразкову деформацію цибулини ДПК, що проявлялося вираженим потовщенням і деформацією складок СО, нерівномірним звуженням просвіту ДПК.

Через рік у переважної більшості (28 осіб, 73,7 %) хворих із досягненням ерадикації *H.pylori* ендоскопічна картина характеризувалася покращенням, проте повної нормалізації вдалося досягнути лише в 5 (13,2 %) дітей, у 3 (7,9 %) констатовано відсутність динаміки захворювання та у 2 (5,3 %) хворих діагностовано повторно виразковий дефект СО.

У той же час майже в половини дітей із наявністю *H.pylori* спостерігали ознаки гастродуоденіту та наявність на місці виразкового дефекту витягнутого рубця червоного кольору, у 4 (33,3 %) хворих діагностовано виразку цибулини ДПК, і лише у 25,0 % пацієнтів спостерігали поступовий регрес ендоскопічних ознак.

За даними ендоскопічного дослідження встановлено, що поширеність запального процесу та вираженість його активності підвищує ризик розвитку рецидиву захворювання (ВШ = 2,42 [0,45–9,54], $\chi^2 = 7,38$, $p < 0,01$).

Встановлено вірогідний зворотний кореляційний зв'язок між ступенем вираженості хронічного запалення та гіперацидністю ($n = 50$, $r = -0,67$, $p < 0,05$) та прямий кореляційний зв'язок між ступенем активності запального процесу та гіперацидністю ($n = 50$, $r = 0,58$, $p < 0,05$). Так, через півроку в дітей із повною елімінацією *H.pylori* частіше реєстрували збережену кислотопродукуючу функцію шлунка, ніж у хворих із наявністю *H.pylori* (36,8 та 16,7 %, $p\phi < 0,05$). Однак через рік вірогідної різниці не спостерігали ($p\phi > 0,05$), в обох підгрупах дітей діагностували переважно гіперацидність.

У більшості хворих на фоні елімінації збудника відбувався повний зворотний розвиток запальних змін СО шлунка та ДПК: так, у 65,8 % хворих через рік у біоптатах визначали мінімальні зміни СО або їх відсутність, у 28,9 % пацієнтів спостерігалася персистенція запального інфільтрату СО, у 2 дітей динаміка запального процесу не діагностувалася, у 2 дітей із рецидивом виразки відзначене посилення запальних змін.

У 33,3 % дітей із невдалою ерадикацією гелікобактера запальні зміни посилились, у 41,7 % хворих — залишалися без змін. Таким чином, нормалізації стану СО не було досягнуто в жодного пацієнта з невдалою ерадикацією збудника (рис. 3).

Отже, постерадикаційний період характеризувався різними варіантами перебігу: відновленням структури СО шлунка та ДПК, зменшенням вираженості запалення та персистенцією запального інфільтрату, що визначає стан кислотопродукуючої функції шлунка та впливає на розвиток рецидиву клінічної симптоматики.

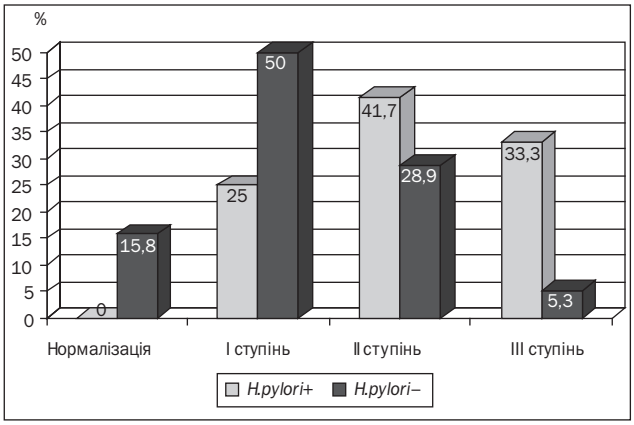

Рисунок 3. Вираженість запальних змін слизової оболонки шлунка та дванадцятипалої кишки в дітей із виразковою хворобою через рік після ерадикаційної терапії

Висновки

Проведене дослідження постерадикаційного періоду показало, що успішна ерадикація *H.pylori* призводить до вірогідної редукції клінічних ознак захворювання, зниження активності запального процесу та в більшості випадків — до нормалізації ендоскопічної та морфологічної картини виразкової хвороби. Однак отримані результати виявили й можливість зворотного розвитку дисрегенераторних порушень навіть за умов повної елімінації гелікобактера. Це дозволяє відзначити факт, що стандартне лікування *H.pylori*-асоційованої виразкової хвороби в дітей, навіть при досягненні ерадикації збудника, не завжди призводить до стійкості ремісії, що потребує пошуку можливих факторів, які впливають на характер перебігу постерадикаційного періоду та зумовлюють ефективність проведеного лікування.

Перспективи подальших досліджень

Необхідно виділити основні предиктори, що визначають особливості постерадикаційного періоду, з метою виділення груп підвищеного ризику розвитку постерадикаційного синдрому з розробкою відповідних діагностично-лікувальних заходів.

Список літератури

1. Ливзан М.А. Постэрадикационный период хронического гастрита, ассоциированного с Helicobacter pylori / М.А. Ливзан, А.В. Кононов, С.И. Мозговой // Consilium medicum. — 2010. — Т. 4, № 3. — С. 36-40.

2. Потрохова Е.А. Варианты течения H. pylori-ассоциированного гастрита у подростков после эрадикации возбудителя / Е.А. Потрохова, Е.Г. Поморгайло, А.В. Кононов // Российский вестник перинатологии и педиатрии. — 2012. — № 2. — С.46-51.

3. Система прогнозирования развития язвенной болезни двенадцатиперстной кишки у детей с использованием математического анализа влияния генетических факторов / Т.В. Сорокман, С.В. Сокольник, Д.Р. Андрийчук, Л.Ю. Хлуновская // Молекулярные основы клинической медицины — возможное и реальное: Рос. конгресс с междунар. уч. 18–20 июня 2012 г.: мат-лы. — СПб., 2012. — С. 75-76.

4. Сокольник С.В. Виразкова хвороба дванадцятипалої кишки в дітей: діагностика, клініка, лікування / С.В. Сокольник. — Чернівці: Медуніверситет, 2013. — 284 с.

5. Сокольник С.В. Клінічно-ендоскопічні та імунологічні аспекти пролонгованого рубцювання виразкового дефекту дванадцятипалої кишки в дітей / С.В. Сокольник, Т.В. Сорокман // 94-та підсумк. наук. конф. проф.-викл. персоналу БДМУ, 18–25 лютого 2013 р.: мат-ли. — Чернівці, 2013. — С. 175.

6. Pre and post eradication gastric inflammation in Helicobacter pylori-associated duodenal ulcer / D. Kumar, A. Dhar, S. Dattagupta [at al.] // Indian Journal of Gastroenterology. — 2002. — Vol. 21(1). — P. 7-10.

7. Zunatas K. Pathogenesis of Helicobacter pylori infection / K. Zunatas, G. Fantry // Curr. Opin. Gastroenterol. — 2010. — Vol. 33, № 15. — P. 66-71.

8. Wu W. Recent insights into antibiotic resisttance in Helicobacter pylori eradication / W. Wu, Y. Yang, G. Sun // Gastroenterol. Res. Pract. — 2012. — Vol. 20. — P. 723.

Отримано 11.11.13

Сокольник С.В., Сорокман Т.В., Сокольник С.А., Зимагорова Н.А.
Буковинский государственный медицинский университет, г. Черновцы

ПОСТЭРАДИКАЦИОННЫЙ ПЕРИОД ХЕЛИКОБАКТЕР-АССОЦИИРОВАННОЙ ЯЗВЕННОЙ БОЛЕЗНИ У ДЕТЕЙ

Резюме. В статье приведена характеристика постэрадикационного периода у детей с хеликобактер-ассоциированной язвенной болезнью. Установлено, что постэрадикационный период в однолетнем катамнезе отличается гетерогенностью, вариабельность его последствий проявляется рецидивом симптомов и персистенцией воспалительного инфильтрата, частичным регрессом выраженности воспаления или полным выздоровлением.

Ключевые слова: язвенная болезнь, дети, постэрадикационный период.

Sokolnyk S.V., Sorokman T.V., Sokolnyk S.O., Zymagorova N.O.
Bukovinian State Medical University, Chernivtsi, Ukraine

POSTERADICATION PERIOD OF HELICOBACTER-ASSOCIATED PEPTIC ULCER IN CHILDREN

Summary. The article describes the characteristics of posteradication period in children with Helicobacter-associated peptic ulcer disease. It is found that posteradication period in one-year catamnesis is notable for heterogeneity, variability of it consequences is manifested by recurrent symptoms and persistence of the inflammatory infiltrate, partial regression of the severity of inflammation or complete recovery.

Key words: peptic ulcer, children, posteradication period.