

Клименко В.А.¹, Пасічник О.В.², Дробова Н.М.¹, Яновська К.О.¹¹Харківський національний медичний університет, м. Харків, Україна²КЗОЗ «Обласна дитяча клінічна лікарня № 1», м. Харків, Україна

Клінічне спостереження дитини, хворої на муковісцидоз

For cite: Zdorov'ye Rebenka. 2017;12:631-5. doi: 10.22141/2224-0551.12.5.2017.109282

Резюме. У статті наведено клінічне спостереження дитини, хворої на муковісцидоз. Діагноз муковісцидозу встановлений своєчасно під час проведення неонатального скринінгу. Дитина отримувала базисну замісну ферментну терапію постійно. З 3-го місяця відмічено ураження респіраторної системи, колонізація *Pseudomonas aeruginosa* — з 7-го місяця, часті загострення бронхолегеневого процесу у вигляді пневмоній з формуванням бронхоектазів. Антибактеріальну терапію отримувала тільки під час перебування у стаціонарі та короткими курсами амбулаторно у зв'язку з соціальними причинами, що й стало причиною смерті дитини у віці 2 роки 5 міс.

Ключові слова: діти; муковісцидоз; ураження легень; *Pseudomonas aeruginosa*

Вступ

Муковісцидоз (МВ) є частим аутосомно-рецесивним захворюванням, що обумовлено мутацією гена трансмембранного регулятора МВ (англ. Cystic Fibrosis Transmembrane conductance Regulator — CFTR) з ураженням екзокринних залоз життєво важливих органів і систем [1–3]. Частота МВ у популяціях різна, у середньому вона становить 1 : 2–5 тисяч новонароджених серед представників білої раси. Кожен 25-й європеєць є носієм гена даного захворювання. Щороку у світі народжуються 45–50 тисяч дітей із МВ, а гетерозиготних носіїв налічуються десятки мільйонів [4].

Вісімдесят п'ять відсотків смертності при МВ є результатом ураження легень. Легеневі загострення обумовлюють несприятливий вплив на якість життя пацієнтів і мають вагому частку в загальній вартості медичного обслуговування [5, 6].

Постійний інфекційний процес при тяжкому перебігу МВ, колонізація агресивними збудниками (*Pseudomonas aeruginosa* (*Ps.aeruginosa*), *Staphylococcus aureus* (*S.aureus*), *Haemophilus influenzae*, *Stenotrophomonas maltophilia*, *Achromobacter xylosoxidans*, *Burkholderia cepacia complex* та ін.) вимагають тривалого

антибактеріального лікування, у тому числі профілактичного [7, 8].

Метою наукової роботи є аналіз клінічного випадку, який відображає перебіг МВ за умови відсутності адекватного антибактеріального лікування.

Матеріали та методи

Хвора П., 2 роки 3 місяці, спостерігалася з грудного віку у КЗОЗ «ОДКЛ № 1» м. Харкова (головний лікар — проф. Піонтковська О.В.) згідно з наказами МОЗ України № 128 від 19.03.2007 «Про затвердження протоколу надання медичної допомоги хворим на МВ» та № 59 від 29.01.2013 «Про затвердження уніфікованих клінічних протоколів надання медичної допомоги дітям із захворюваннями органів травлення».

Результати та обговорення

Хвора надійшла до пульмонологічного відділення стаціонару 17.06.2015 зі скаргами на кашель з виділенням гноєподібного мокротиння, задишку, підвищення температури тіла до 38,9 °С.

Анамнез життя та захворювання. Дитина народилась від I вагітності, що протікала на фоні за-

грози передчасних пологів у терміні гестації 28–32 тижні. Пологи I, у термін 39 тижнів гестації. Оцінка за шкалою Апгар — 8/8 балів. Маса при народженні — 3000 г, зріст — 51 см. Знаходилась на штучному вигодовуванні з народження. Щеплена лише проти туберкульозу (БЦЖ) у пологовому будинку. Спадковий анамнез: мати хворіє на псоріаз. Батько з родиною не проживає. Родина була соціально неблагополучною, мати — одиночка, дитина незапланована.

МВ виявлено своєчасно, під час неонатального скринінгу при визначенні імунореактивного трипсину у плямі крові на фільтрувальному папері, рівень якого під час першого дослідження становив 227,4 нг/мл (норма — до 40 нг/мл), повторно — 281,5 нг/мл. Дворазова позитивна пілокарпінова проба (109,1 та 112,1 ммоль/л при нормі до 40 ммоль/л), що була виконана в грудному віці, підтвердила діагноз МВ.

Кишкові прояви МВ відмічені з перших днів життя у вигляді панкреатичної недостатності (поліфекалія, стеаторея, недостатнє збільшення маси тіла — 305 г за перший місяць). З перших тижнів життя дівчинка отримувала замісну ферментну терапію. Легеневі прояви приєдналися з 3-місячного віку у вигляді постійного кашлю.

Знаходилась на обліку в невролога з приводу субепідуральної кісти головного мозку праворуч внаслідок перинатального гіпоксичного ураження центральної нервової системи (ЦНС), у кардіолога — з приводу функціонуючого овального вікна (ФОВ).

У 4 місяці діагностовано позагоспітальну правобічну полісегментарну пневмонію, з приводу чого дитина знаходилась на стаціонарному лікуванні та була виписана з одужанням.

У 5 місяців дитина госпіталізована з приводу загострення обструктивного бронхіту з розвитком дихальної недостатності II ступеня та динамічної кишкової непрохідності. Діагностовано реактивний гепатит. Лабораторно було відзначено підвищення аланінамінотрансферази до 0,72 мкмоль/(мл × год), аспартатамінотрансферази — до 0,54 мкмоль/(мл × год), тимолової про-

би — до 12,4 од. При копрологічному дослідженні — збільшення кількості нейтрального жиру.

У 7 місяців повторна госпіталізація з приводу загострення бронхолегеневого запального процесу, дихальна недостатність II ст., кандидоз слизової оболонки ротової порожнини, синдром рухових розладів внаслідок перинатального ураження ЦНС. Бактеріальний пейзаж при дослідженні промивних вод бронхів представлений наступними патогенами: *Burkholderia cepacia* (помірний зріст), *Stenotrophomonas maltophilia* (одиночні колонії), *Ps.aeruginosa* (помірний зріст), *Candida albicans* (помірний зріст), *Streptococcus* spp. (помірний зріст). Вперше виявлена колонізація трахеобронхіального дерева *Ps.aeruginosa*, яка в 9 міс. набула резистентності. Під час імунологічного дослідження дані за імунодефіцит не виявлені.

У 9 місяців — вторинна кардіоміопатія, ФОВ, легенева гіпертензія I–II ст. (за даними ультразвукового дослідження (УЗД)).

У віці 1 року 2 місяців під час планового УЗД органів черевної порожнини (ОЧП) були виявлені ознаки фіброзу печінки, збільшення селезінки.

У віці 1 року 3 місяців під час бактеріологічного дослідження слизової оболонки зіву був вперше виявлений *S.aureus* 10³.

У 1 рік 4 місяці дитина була госпіталізована до стаціонару, де провела 120 ліжко-днів з приводу двобічної тотальної деструктивної пневмонії, затяжного перебігу, хронічної колонізації трахеобронхіального дерева резистентною інфекцією *Ps.aeruginosa*, інвазивного бронхолегеневого аспергільозу. Вторинна кардіоміопатія, легенева гіпертензія I ст. Дефіцитна анемія середнього ступеня тяжкості.

Гриби роду *Aspergillus fumigatus* були виявлені під час клінічного дослідження мокротиння.

Під час комп'ютерної томографії органів грудної порожнини (КТ ОГП) виявлено: множинні порожнини із серпоподібним обідком діаметром 5–60 мм, ділянки фіброзу, переважно у верхніх і нижніх відділах правої легені, нерівномірно виражені ділянки ущільнення легеневої тканини за типом «матового скла» (рис. 1).

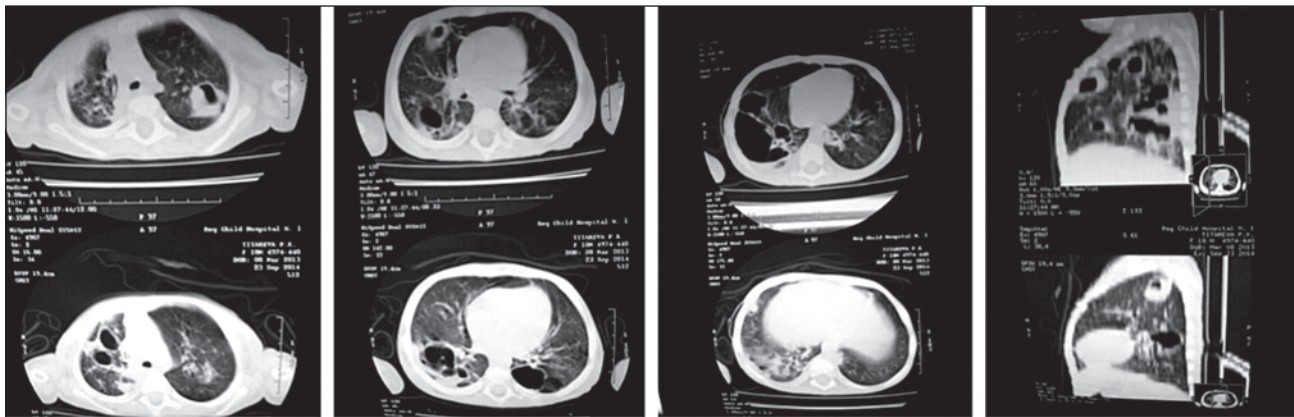


Рисунок 1. Комп'ютерна томографія дитини 1 року 4 міс. з муковісцидозом

Через 3 тижні після одужання та виписки із стаціонару (1 рік 9 міс.) дитина госпіталізована з приводу позагоспітальної вторинної правобічної полісегментарної (S8–10) пневмонії, ускладненої обструктивним синдромом. Наступні госпіталізації — в 1 рік 11 міс., 2 роки 1 міс. з приводу аналогічного патологічного процесу.

Під час кожної госпіталізації проводилась антибактеріальна терапія у повному обсязі з урахуванням чутливості мікрофлори (цефтріаксон, цефтазидим, цефепім, тобраміцин, кларитроміцин, колістиметат натрію, меропенем, амікацин, лінезолід, пefлоксацин), у результаті якої дитина набувала покращення, стабільного стану та виписувалась під амбулаторний нагляд дільничного педіатра з рекомендаціями продовження антибактеріальної терапії (цефотаксим, колістиметат натрію, тобраміцин, тіамфеникол гліцинат ацетилцистеїнат). Але дитина не отримувала рекомендовані ліки в повному обсязі у зв'язку із матеріальною неспроможністю родини, чим й пояснюється така висока частота загострень та госпіталізації до стаціонару.

У дитини зберігався кашель, останнє загострення — за 3 дні до надходження до стаціонару.

Об'єктивний статус. Стан розцінений як тяжкий за рахунок дихальної недостатності рестриктивного типу, метаболічних та водно-електролітних порушень. Дитина госпіталізована до відділення анестезіології та інтенсивної терапії (ВАІТ).

Температура — 36,8 °С, частота дихання — 38 за 1 хвилину, частота серцевих скорочень — 140 за 1 хвилину, артеріальний тиск — 100/60 мм рт.ст., сатурація кисню — 86 %.

Шкіра бліда, періоральний ціаноз, чиста. Слизова зіву гіперемована. Деформація пальців у вигляді «барабаних паличок», нігтів — «годинникового скла». Грудна клітка емфізематозно роздута. Перкуторно над легеньми коробковий звук. Аускультативно послаблене дихання праворуч, на решті — жорстке дихання, вологі середньо- та крупнопухирчасті хрипи над усією поверхнею легень. Границі серця не розширені. Тони серця ритмічні, звучні. Живіт округлої форми, пальпаторно — м'який, безболісний. Печінка +4,0 см з-під краю реберної дуги. Селезінка не пальпується. Випорожнення 2–3 рази на добу, кашичеподібні, стеаторея.

Рентгенографічне дослідження органів грудної клітки (R° ОГК) — нерівномірно виражені ділянки інфільтрації легеневої тканини правої легені з округлими дрібними просвітліннями, посилення легеневого рисунку за рахунок судинного компонента з вираженими гемодинамічними фіброзними змінами в легнях (переважно праворуч). На тлі хронічного захворювання бронхолегеневої системи ознаки правобічної пневмонії, кістозні бронхоектази правої легені.

Встановлено клінічний діагноз: МВ, легенево-кишкова форма, тяжкий перебіг. Хронічна панкреатична недостатність. Хронічний обструктивний бронхіт на тлі кістозних бронхоектазів переважно в

правій легені. Вторинна позагоспітальна правобічна полісегментарна пневмонія, рецидивуючий перебіг. Хронічна дихальна недостатність II ст. Вторинна кардіоміопатія, легенева гіпертензія I ст.

Дитині було призначено патогенетичне лікування в повному обсязі, з акцентом на антибактеріальні препарати з антисиньогнійною активністю. Через добу у зв'язку із стабілізацією стану дитина була переведена до пульмонологічного відділення.

У динаміці зберігалось в'язке гнійне мокротиння, змішана задишка з переважанням експіраторного компонента, періоральний ціаноз, фізикально в легнях зберігалось послаблене дихання праворуч, вологі дрібно- та середньопухирчасті хрипи. Збільшення печінки до 5,0 см з-під краю реберної дуги.

Лабораторно — збереження лейкоцитозу до 16×10^9 /л, швидкість осідання еритроцитів (ШОЕ) — до 20 мм/год, С-реактивний протеїн (СРП) — +++, тимолова проба — до 15,4 од. Імунологічне дослідження: підвищення рівня IgM до 1,18 г/л (норма — $0,61 \pm 0,19$), що свідчить про гостру фазу запального процесу, інші показники — у межах норми. Бактеріологічне дослідження: мокротиння, слизової зіву, промивних вод трахеї, бронхів — полірезистентна *Ps. aeruginosa* 10^6 .

R° ОГК у динаміці: відсутність позитивної динаміки, збільшення нерівномірно виражених ділянок, зниження прозорості легеневої тканини, двобічна полісегментарна пневмонія.

Бронхоскопія: дифузний катаральний гнійний ендобронхіт.

Цитограма промивних вод трахеї, бронхів: плоский епітелій — помірна кількість, флора — коки, лейкоцити — до 50 екземплярів у полі зору (п/з), елементи епітелію бронхів — до 1/4 п/з, еозинофіли — поодинокі.

Середній тиск на легеневій артерії (за даними УЗД) — 24 мм рт.ст., у динаміці — 39 мм рт.ст.

УЗД: печінка збільшена, +4,5–5,0 см з-під краю реберної дуги, ознаки фіброзу, селезінка збільшена, панкреатопатія.

У терапію було додано імунозамісну терапію, синьогнійний бактеріофаг. Але, незважаючи на масивну етіопатогенетичну терапію, стан дитини погіршувався за рахунок інтоксикації, кардіореспіраторних і метаболічних порушень.

У зв'язку із наростанням бронхообструкції, стійким підвищенням температури тіла до фебрильних цифр, збереженням фізикальної картини в легнях, сатурації кисню 75 %, лейкоцитозу — 24×10^9 /л, ШОЕ — 59 мм/год, СРП — +++++, бактеріологічним дослідженням крові на стерильність (*Streptococcus epidermidis*, *C. albicans*) дитина з ознаками септицемії була переведена до ВАІТ на 51-шу добу перебування у стаціонарі.

Незважаючи на інтенсивну терапію в умовах ВАІТ, на 59-ту добу приєдналася патологічна неврологічна симптоматика, у дитини розвивався синдром поліорганної недостатності, що й стало причиною смерті на 63-тю добу перебування у стаціонарі.

Заключний діагноз: МВ, легенево-кишкова форма, тяжкий перебіг. Хронічна панкреатична недостатність. Хронічний обструктивний бронхіт на тлі кістозних бронхоектазів переважно в правій легені. Вторинна позагоспітальна двобічна полісегментарна пневмонія, рецидивуючий перебіг. Хронічна колонізація трахеобронхіального дерева інфекцією *Ps.aeruginosa*. Дихальна недостатність III ст. Легенева гіпертензія II ст. Вторинна кардіоміопатія. Фіброз печінки. Спленомегалія. Затримка темпів статокінетичного розвитку. Гіпоксично-метаболічне ураження ЦНС, гострий період. Церебрастенічний синдром. Синдром лікворно-венозної дистонії. Синдром поліорганної недостатності. набряк головного мозку. Кома III ст.

Часті загострення бронхолегеневого процесу були зумовлені відсутністю елімінаційних і профілактичних курсів антибактеріальної терапії, коли дитина знаходилась поза стаціонаром та після виписки мала отримувати амбулаторно антибактеріальну терапію, тому що родина матеріально не могла забезпечити необхідне лікування в повному обсязі, більшість ліків було надано за бюджетні кошти з фонду лікарні, за благодійні кошти, допомогу волонтерів, які були залучені лікарями відділення.

Матері померлої дитини рекомендовано поглиблене генетичне дослідження (пренатальна діагностика) при наступній вагітності для народження здорової дитини.

Останніми роками в країні досягнуто значного прогресу у лікуванні хворих на МВ — створено Всеукраїнську асоціацію допомоги хворим на МВ, затверджено сучасний протокол на засадах доказової медицини № 723 (наказ МОЗ України від 15.07.2016). Наші пацієнти отримують замісну терапію креоном за рахунок держбюджету та цілу низку життєво необхідних препаратів. Основною

проблемою ведення хворих на МВ в Україні залишаються труднощі в організації базової профілактичної антибактеріальної терапії хронічної інфекції *Pseudomonas*. В Україні достатньо препаратів для внутрішньовенного застосування — на практиці ми з позитивним результатом застосовували схеми антибактеріальної терапії, що наведено у табл. 1.

Але для хворих на МВ в Україні недоступні антибактеріальні інгаляційні препарати внаслідок високої ціни та відсутності гарантованого державного забезпечення. При хронічній інфекції збудниками роду *Pseudomonas* рекомендовано курси терапії колістиметатом натрію або тобраміцином тривалістю 28 днів з 28-денною перервою — тривалий час (іноді — постійно).

Так, колістиметат натрію (коломіцин) — циклічний поліпептидний антибіотик, похідне *Bacillus polytuxa varietas colitinus*, який відноситься до групи поліміксинів, застосовується інгаляційно у мінімальній дозі 1 млн ОД 2 рази на добу (курс — 3 місяці), що коштує 30 000 грн на курс лікування.

Тобраміцин в Україні є вітчизняного виробництва — браксон («Юрія-Фарм»). Але форма випуску препарату — мала кількість діючої речовини (по 40 та 80 мг в ампулі) — ускладнює його застосування у хворих на МВ. Так, рекомендовані дози для інгаляційного застосування становлять 300 мг (4 ампули по 80 мг) 2 рази на добу. Ціна подібного лікування становить біля 300 грн на добу та 8000 грн на місяць.

У 2013 році в Україні було зареєстровано тобраміцин у вигляді капсул з порошком для інгаляцій і зручним інгалятором виробництва швейцарської компанії «Новартис» — Зотеон Подхайлер (Zoteon Podchailer). Рекомендована доза становить 112 мг (4 капсули по 28 мг) двічі на день. Але ціна препарату на 28 днів лікування — 65 000 грн. Жоден хворий

Таблиця 1. Антибіотики, що використовуються у хворих на муковісцидоз при виявленні в бронхіальному секреті *Ps. aeruginosa* [6]

Антибіотик	Спосіб введення	Доза (мг/кг/добу)	Кількість введень
Amikacin	Внутрішньовенно	25–30	1–2
Gentamicin Tobramicin	Внутрішньовенно	10	1–2
Ciprofloxacin	Внутрішньо	15–40	2–3
Ciprofloxacin	Внутрішньовенно	10	2
Ceftazidime	Внутрішньовенно	150–250	2–3
Cefepime	Внутрішньовенно	100–150	2
Piperacillin/Tazobactam	Внутрішньовенно	270–360	3–4
Cefopirazone + Sulbactam	Внутрішньовенно	150–200	2
Imipenem/Cilastatin	Внутрішньовенно	50–100 за іміпенемом	3–4
Meropenem	Внутрішньовенно	60–120	3–4
Colistin	Внутрішньовенно	2–5	3
Azlocillin	Внутрішньовенно	300	3–4
Aztreonam	Внутрішньовенно	150–250	4

в Харківському регіоні матеріально неспроможний отримувати дане лікування.

З вересня 2016 року на сайті Державного реєстру лікарських засобів України з'явилася інформація щодо реєстрації в Україні розчину для інгаляцій брамітоб (тобраміцин) 300 мг/4 мл («К'езі Фармасьютикалс ГмБХ», Австрія), але нам не вдалося знайти інформацію щодо його наявності в аптеках та ціни в Україні.

Висновки

1. Даний клінічний випадок ілюструє перебіг МВ за умови відсутності адекватної елімінаційної (після виписки зі стаціонару) та профілактичної антибактеріальної терапії, що й стало причиною частих загострень бронхолегеневого процесу та смерті хворого.

2. Профілактичні курси антибактеріальної терапії, що повинні проводитися за рахунок держбюджету, — це невід'ємна частина на шляху до збільшення тривалості та якості життя хворих на МВ.

Конфлікт інтересів. Автори заявляють про відсутність конфлікту інтересів при підготовці даної статті.

Інформація про внесок кожного учасника

Клименко В.А. — консультації хворого, формулювання цілей та методики наукового спостереження.

Пасічник О.В. — постійне лікування та спостереження дитини в пульмонологічному відділенні.

Дробова Н.М. — аналіз історії розвитку дитини з моменту народження методом аналізу медичної документації та клінічне спостереження дитини з листопаду 2014 року та протягом останньої госпіталізації.

References

1. Farrell PM, White TB, Ren CL, et al. *Diagnosis of cystic fibrosis: consensus guidelines from the Cystic Fibrosis Foundation. Journal of Pediatrics.* 2017;181S:4-15. doi: 10.1016/j.jpeds.2016.09.064.
2. Kapranov NI, Kashirskaya NU. *Mukoviscidoz [Cystic fibrosis]. Moscow: Medpractice; 2014. 672 p. (In Russian).*
3. Endale Ahanda ML, Bienvenu T, Sermet-Gaudelus I, et al. *The hsa-miR-125a/hsa-let-7e/hsa-miR-99b cluster is potentially implicated in Cystic Fibrosis pathogenesis. Journal of Cystic Fibrosis.* 2015;14(5):571-579. doi: 10.1016/j.jcf.2015.02.011.
4. Okhotnikova OM, Gladush UI, Ivanova TP, et al. *Cystic fibrosis in children: early diagnostics errors and their analysis. Klinichna imunologija. Alergologija. Infektologija.* 2013;64(5):15-21. (In Ukrainian).
5. Flume PA, Mogayzel PJ Jr, Robinson KA, et al. *Cystic fibrosis pulmonary guidelines: treatment of pulmonary exacerbations. American journal of respiratory and critical care medicine.* 2009;180(9):802-8. doi: 10.1164/rccm.200812-1845PP.
6. D ring G, Flume P, Heijerman H. *Treatment of lung infection in patients with cystic fibrosis: current and future strategies. Journal of Cystic Fibrosis.* 2012;11(6):461-79. doi: 10.1016/j.jcf.2012.10.004.
7. Hurley MN, C mara M, Smyth AR. *Novel approaches to the treatment of Pseudomonas aeruginosa infections in cystic fibrosis. European Respiratory Journal.* 2012;40(4):1014-23. doi: 10.1183/09031936.00042012.
8. Bhagirath AY, Li Y, Somayajula D. *Cystic fibrosis lung environment and Pseudomonas aeruginosa infection. BMC Pulmonary Medicine.* 2016;16:174. doi: 10.1186/s12890-016-0339-5.

Отримано 12.07.2017 ■

Клименко В.А.¹, Пасічник О.В.², Дробова Н.М.¹, Яновская Е.А.¹

¹Харьковский национальный медицинский университет, г. Харьков, Украина

²КУЗ «Областная детская клиническая больница № 1», г. Харьков, Украина

Клиническое наблюдение ребенка, больного муковисцидозом

Резюме. В статье представлено клиническое наблюдение ребенка, больного муковисцидозом. Диагноз муковисцидоза установлен своевременно во время проведения неонатального скрининга. Ребенок получал базовую заместительную ферментную терапию постоянно. С 3-го месяца отмечено поражение респираторной системы, колонизация *Pseudomonas aeruginosa* — с 7-го месяца, частые обострения бронхолегоч-

ного процесса в виде пневмоний с формированием бронхоэктазов. Антибактериальную терапию ребенок получал только во время пребывания в стационаре и короткими курсами амбулаторно в связи с социальными причинами, что и стало причиной смерти ребенка в возрасте 2 года 5 мес.

Ключевые слова: дети; муковисцидоз; поражение легких; *Pseudomonas aeruginosa*

V.A. Klymenko¹, O.V. Pasichnyk², N.M. Drobova¹, K.O. Yanovska¹

¹Kharkiv National Medical University, Kharkiv, Ukraine

²Regional Clinical Children's Hospital N 1, Kharkiv, Ukraine

Clinical observation of the child with cystic fibrosis

Abstract. The clinical observation of the child with cystic fibrosis is described in the article. Cystic fibrosis was diagnosed during the neonatal screening. The child received enzyme replacement therapy. Early respiratory disorders (at 3 months of age), airways colonization with *Pseudomonas aeruginosa* (at 7 months of age), frequent bronchopulmonary exacerbations (pneumonia, bronchiectasis) were characteristic of this clinical

case. Antimicrobial treatment was complete only during hospitalization period. But short courses of outpatient prophylactic antimicrobial therapy (because of social aspects) caused the child's death from pulmonary involvement at the age of 2 years 5 months.

Keywords: children; cystic fibrosis; lungs disease; *Pseudomonas aeruginosa*