

Ураження легень при вісцеральній формі токсокарозу в дітей у фтизіатричній практиці (клінічний випадок)

For citation: Zdorov'e Rebenka. 2021;16(3):245-250. doi: 10.22141/2224-0551.16.3.2021.233910

Резюме. Актуальність. Клініко-рентгенологічна картина туберкульозу органів дихання має багато спільних ознак із великою кількістю захворювань. Тому диференціальна діагностика посідає важливе місце в діагностиці туберкульозу. **Мета:** на прикладі власного клінічного спостереження продемонструвати складність диференціальної діагностики між ураженням легень при вісцеральній формі токсокарозу і туберкульозом у дітей. **Результати.** У дитини визначався інфільтрат у III сегменті лівої легені з ураженням внутрішньогрудних лімфатичних вузлів, що характерно для первинного туберкульозного комплексу. Летючості інфільтрату не визначалося. У жодному загальному аналізі крові не було підвищення рівня еозинофілів та лейкоцитів. За даними літератури, поява стійкої та тривалої еозинофілії з розвитком еозинофільно-лейкемоїдних реакцій крові, збільшення рівня лейкоцитів є провідними та одними з постійних проявів токсокарозу. У дитини діагностована помірна гепатомегалія, що характерна для обох захворювань. Дитина перебувала на диспансерному обліку в дитячого фтизіатра з приводу «віражу» туберкулінових проб. На момент госпіталізації не було жодних зачіпок для підозри вісцерального токсокарозу. Ураховуючи дані дообстеження дитини, насамперед відсутність бактеріовиділення та негативні туберкулінові проби, а також наявність у помешканні дитини собаки та котів, лікарі прийняли рішення проконсультувати дитину в інфекціоніста з приводу виключення наявності паразитарного захворювання. У результаті цього дитині був своєчасно встановлений правильний діагноз та призначене необхідне лікування. **Висновки.** Наведений клінічний випадок демонструє складності диференціальної діагностики вісцеральної форми токсокарозу з ураженням легень та туберкульозу. Насамперед це обумовлено малосимптомним перебігом самого токсокарозу, діагноз якого в даному випадку встановлений за даними рентгену, дослідження крові на антитіла IgG до токсокар та епідеміологічного анамнезу. З огляду на те, що токсокароз включає великий спектр «масок» різних захворювань, а інфіковані токсокарами діти не мають специфічних клінічних симптомів, при виявленні наявності в помешканні дитини домашніх тварин необхідно не забувати додатково призначати дообстеження на наявність паразитарних захворювань, у тому числі й токсокарозу.

Ключові слова: токсокароз; діти; туберкульоз

Вступ

Клінічно-рентгенологічна картина туберкульозу органів дихання має багато спільних ознак із великою кількістю захворювань. Тому диференціальна діагностика посідає важливе місце в діагностиці туберкульозу в дітей як для запобігання гіпердіагностиці, так і для підвищення ефективності лікування за рахунок своєчасно встановленого правильного діагнозу.

Серед таких захворювань є паразитарні інфекції, які посідають четверте місце в структурі усіх інфекційних захворювань [1]. Найвища поширеність паразитарних захворювань зустрічається в збіднілих країнах [2–4]. Одними з найпоширеніших паразитарних захворювань людини є гельмінтози. В Україні щорічно реєструють 300–400 тис. випадків гельмінтозів, серед яких 90 % становить дитяче населення [5, 6]. На цьому тлі

© 2021. The Authors. This is an open access article under the terms of the Creative Commons Attribution 4.0 International License, CC BY, which allows others to freely distribute the published article, with the obligatory reference to the authors of original works and original publication in this journal.

Для кореспонденції: Разнатовська Олена Миколаївна, доктор медичних наук, професор, завідувач кафедри фтизіатрії і пульмонології, Запорізький державний медичний університет, вул. Перспективна, 2, м. Запоріжжя, 69035, Україна; e-mail: raznatovskaya@gmail.com; контактний тел.: +38 (099) 175-68-19.

For correspondence: Olena Raznatovska, MD, PhD, DSc, Professor, Head of Department of Phthisiology and Pulmonology, Zaporizhzhia State Medical University, Perspektyvna st., 2, Zaporizhzhia, 69035, Ukraine; e-mail: raznatovskaya@gmail.com; phone +38 (099) 175-68-19.

Full list of authors information is available at the end of the article.

кількість хворих на токсокароз останнім часом збільшилася більше ніж у 10 разів, що насамперед пов'язано з прогресивним зростанням кількості бродячих собак із високими показниками їх ураження токсокарозом та із забрудненням навколишнього середовища інвазивним матеріалом [7].

Токсокароз — це поширений зоонозний геогельмінтоз (збудник — нематоди роду *Toxocara*), що характеризується тривалим рецидивуючим перебігом (від декількох місяців до декількох років), поліморфізмом клінічних проявів з ураженням переважно внутрішніх органів та очей [2, 8]. Джерелом інвазії для дитини є собаки, які з фекаліями виділяють яйця гельмінтів, та забруднені продукти харчування, вода, руки, шерсть тварин [3, 4]. Основним шляхом зараження токсокарозом людини є геооральний: після проковтування інвазивних яєць у проксимальному відділі кишечника з них виходять личинки, які, проникаючи через слизову оболонку, потрапляють у кровотік та розносяться по різних органах [9, 10]. Найчастіше при токсокарозі уражуються легені, печінка і центральна нервова система [11]. А спектр клінічних проявів залежить від інтенсивності дози і частоти реінфекції, розподілу личинок по різних органах та ступеня імунної відповіді організму [6].

До групи ризику зараження токсокарозом найчастіше відносять дітей дошкільного віку, які інтенсивно контактують із ґрунтом або з домашніми тваринами та не мають достатніх гігієнічних навичок [12].

Найбільш частими клінічними проявами *вісцеральної* форми токсокарозу є рецидивуюча лихоманка, легеневий синдром, гепатомегалія, лімфаденопатія, еозинофілія та гіпергаммаглобулінемія [11]. Здебільшого спостерігається субфебрильна температура, однак у деяких випадках вона може бути фебрильною та супроводжуватися ознобом [12].

Синдром ураження легень при токсокарозі зустрічається в 65 % пацієнтів та характеризується різноманітним спектром клінічних діагнозів: бронхіти, пневмонії та напади бронхіальної астми [4]. Залучення до патологічного процесу легень насамперед обумовлене високою васкуляризацією та активною участю легеневої тканини в елімінації личинок [13]. Для личинок токсокара характерним є стадієспецифічна локалізація, коли на початку міграції вони обов'язково проходять через легені, результатом чого може бути первинне захворювання легень [14]. У дітей раннього віку легеневий синдром проявляється сухим малопродуктивним кашлем, що посилюється вночі, а в окремих випадках — нападами задухи з астматичним диханням і ціанозом [1].

Легеневий синдром підтверджується рентгенологічно. К.Н. Lee et al. [15] виділили чотири типи рентгенологічних ознак легеневого токсокарозу за даними комп'ютерної томографії органів дихання: синдром «матового скла», вузлики та синдром консолидації, ущільнення, лінійні затемнення. При цьому автори вказують на переважну субплевральну та нижньочасткову локалізацію змін у легенях і мігруючий їх характер при дослідженні в динаміці.

В.М. Park et al. [16] провели дослідження клінічних проявів легеневого токсокарозу в дітей з еозинофілі-

єю та без неї. Дослідники встановили, що в клінічних проявах токсокарозу залежно від наявності еозинофілії суттєвої різниці немає. Проте зареєстрована значна різниця між фіксацією і міграцією ураження в пацієнтів з еозинофілією та без неї. Ураження легень, пов'язані з токсокарозом з еозинофілією, більше мігрують, а ті, що не пов'язані з еозинофілією, мають тенденцію до виправлення.

Г.Г. Юхименко, В.Г. Майданник [17] вказують на те, що гістоморфологічно токсокароз є дисемінованим еозинофільним гранулематозом як прояв алергічної реакції сповільненого типу.

Переважає кількість описаних вище симптомів характерна як для токсокарозу, так і для туберкульозу органів дихання, що викликає проблеми в диференціальній діагностиці між цими захворюваннями. Тому щодо диференціальної діагностики проблема токсокарозу стає все більш актуальною, що потребує уваги та обізнаності серед лікарів різних спеціальностей.

Мета: на прикладі власного клінічного спостереження продемонструвати складність диференціальної діагностики між ураженням легень при вісцеральній формі токсокарозу і туберкульозом у дітей.

Матеріали та методи

Клінічний випадок власного спостереження вісцеральної форми токсокарозу в дитини, яка перебувала на дообстеженні в дитячому відділенні клінічної бази кафедри фтизіатрії і пульмонології ЗДМУ Комунального некомерційного підприємства «Запорізький регіональний фтизіопульмонологічний клінічний лікувально-діагностичний центр» Запорізької обласної ради (КНП «ЗРФКЛДЦ» ЗОР).

Клінічний випадок

Була обстежена дитина 10 років.

З *анамнезу захворювання* відомо, що дитина не мала контакту з хворим на туберкульоз і раніше на туберкульоз не хворіла. Протягом останніх 2 років дитина перебувала на диспансерному обліку в дитячого фтизіатра з приводу «віражу» туберкулінової проби. У зв'язку з цим призначався курс профілактичного лікування, від якого батьки категорично відмовлялися.

Дитина щеплена вакциною БЦЖ при народженні — шкірний знак 4 мм.

Дані туберкулінодіагностики в динаміці: у 2 роки — 9 мм, 3 роки — 5 мм, 5 років — 5 мм, 7 років — гіперемія, 8 років — 12 мм, 9 років — 6 мм.

Перед госпіталізацією до дитячого відділення КНП «ЗРФКЛДЦ» ЗОР дитині було проведено контрольне обстеження в дитячого фтизіатра для вирішення питання щодо зняття дитини з диспансерного обліку. Дані загального аналізу крові (ЗАК): гемоглобін (Hb) — 152 г/л, еритроцити (ер.) — $4,83 \times 10^{12}/л$, тромбоцити (тр.) — $289 \times 10^9/л$, лейкоцити (л.) — $9,3 \times 10^9/л$, еозинофіли (е.) — 0 %, паличкоядерні (п/я) — 2 %, сегментоядерні (с/я) — 59 %, лімфоцити (лімф.) — 30 %, моноцити (м.) — 9 %, швидкість осідання еритроцитів (ШОЕ) — 2 мм/год. Загальний аналіз сечі (ЗАС) та біохімічний аналіз крові були в межах вікової норми.

Проте на рентгенограмі органів грудної порожнини (РГ ОГП) були виявлені зміни (рис. 1): у верхньому легеновому полі лівої легені в медіальній зоні на рівні 2-го міжребер'я — ділянка зниженої пневматизації, неоднорідної структури, без чітких контурів; розширення та відсутність структурності лівого кореня легені з нечітким та нерівним контуром.

У зв'язку з виявленими змінами на РГ ОГП дитина була направлена на стаціонарне лікування до дитячої лікарні з діагнозом «позагоспітальна лівобічна сегментарна пневмонія», де отримала курс неспецифічної антибактеріальної терапії (НАБТ). Через 2 тижні лікування на РГ ОГП діагностована відсутність динаміки. ЗАК: Нб — 140 г/л, ер. — $4,76 \times 10^{12}$ /л, тр. — 285×10^9 /л, л. — $5,4 \times 10^9$ /л, е. — 0 %, п/я — 3 %, с/я — 48 %, лімф. — 44 %, м. — 5 %, ШОЕ — 2 мм/год.

Після виписки зі стаціонару з урахуванням відсутності динаміки на тлі НАБТ дитина була направлена на повторну консультацію до дитячого фтизіатра. Потім дитина була направлена на госпіталізацію до дитячого відділення КНП «ЗРФКЛДЦ» ЗОР із діагнозом: вперше виявлений туберкульоз верхньої частки лівої легені, первинний туберкульозний комплекс. На момент госпіталізації скарги були відсутні.

З анамнезу життя: дитина народилася з масою 3000 г, від першої вагітності, що перебігала без особливостей, пологи були термінові. Перебувала на грудному вигодовуванні до 3 місяців. За шкалою Апгар 8/10 балів, виписана на 4-ту добу додому в задовільному стані. У 7 років перенесла вітряну віспу. Щеплення проводилися без порушення графіку. Алергологічний анамнез не обтяжений. Мешкає в місті разом із батьками в приватному будинку, є тварини: собака та коти.

Об'єктивно на момент госпіталізації: загальний стан був задовільний. Дитина активна, на огляд реагувала адекватно. Гіпостенічної статури. Шкірні покрови бліді, чисті, відмічався періорбітальний ціаноз. Видимі слизові без катаральних проявів. Збільшення периферичних

лімфатичних вузлів не визначалося. Аускультативно: над легенями вислуховувалося жорстке дихання без хрипів, діяльність серця ритмічна, тони приглушені. Живіт м'який, не чутливий при пальпації. Нижній край печінки пальпувався біля краю реберної дуги, щільно-еластичної консистенції. Селезінка не пальпувалася. Діурез достатній. Кал сформований, без патологічних домішок.

ЗАК: Нб — 142 г/л, ер. — $4,33 \times 10^{12}$ /л, тр. — 280×10^9 /л, л. — $5,3 \times 10^9$ /л, е. — 1 %, п/я — 4 %, с/я — 45 %, лейкоц. — 47 %, м. — 3 %, ШОЕ — 2 мм/год.

Біохімічний аналіз крові: білірубін — 15,1 мкмоль/л, тимолова проба — 2,43 Од, АлАТ — 0,3, АсАТ — 0,47, загальний білок — 76,6 г/л, холестерин — 4,99 ммоль/л, глюкоза — 5,28 ммоль/л.

Результати аналізів крові на RW, ВІЛ, HBsAg негативні.

Показники ЗАС у межах вікової норми.

Ультразвукове дослідження органів черевної порожнини: ехо-ознаки помірної гепатомегалії, деформації жовчного міхура, правобічної пієлоектазії.

Проведення спірографії вентиляційної недостатності не виявило.

Дані туберкулінодіagnostики: проба Манту — 3 мм, тест з алергеном туберкульозним рекомбінантним (АТР) негативний.

У мокротинні мікобактерії туберкульозу не виявлені.

З урахуванням анамнезу захворювання, анамнезу життя та даних дообстеження дитина була направлена на консультацію до інфекціоніста.

Інфекціоністом було призначено наступне дообстеження: дослідження крові на антитіла імуноглобуліну (Ig) G до аскарид, мікоплазми, токсокар та хламідій. Виявлене збільшення рівня IgG до токсокар — 1,22 (позитивний). Висновок інфекціоніста: зважаючи на отриманий результат, не можна виключити токсокароз вісцеральної форми. Рекомендовано провести лікуван-

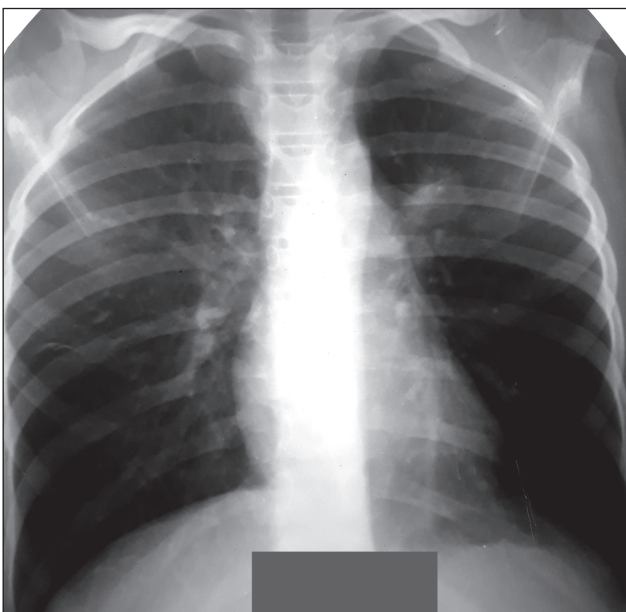


Рисунок 1. РГ ОГП

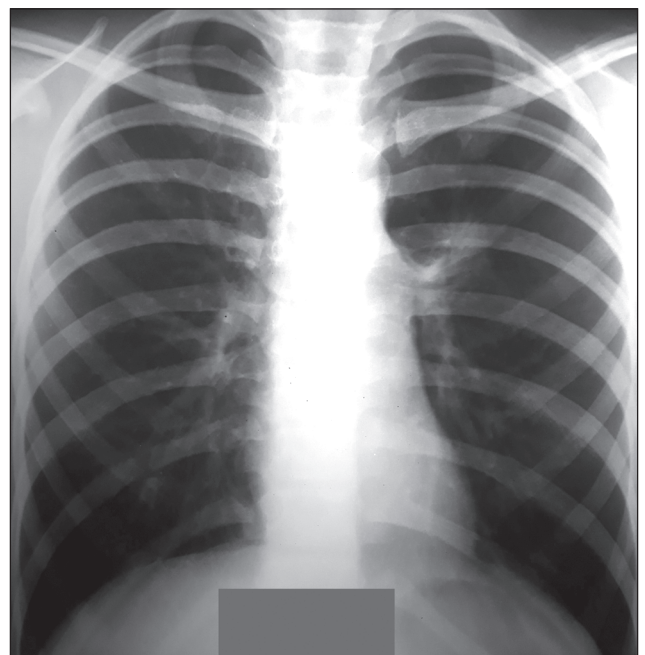


Рисунок 2. РГ ОГП через 2 тижні після призначеного інфекціоністом лікування

ня вормілом та L-цетом із повторною консультацією через 2 тижні.

Через 2 тижні після призначеного інфекціоністом лікування було проведено контрольне дослідження ЗАК (Hb — 144 г/л, ер. — $4,5 \times 10^{12}$ /л, тр. — 285×10^9 /л, л. — $5,4 \times 10^9$ /л, е. — 0 %, п/я — 7 %, с/я — 54 %, лімф. — 32 %, м. — 7 %, ШОЕ — 3 мм/год) та РГ ОГП (рис. 2). Рентгенологічно визначалася позитивна динаміка: у сегменті III лівої легені інфільтрат частково розсмоктався, внутрішньогрудні лімфатичні вузли зліва зменшилися в розмірах.

Під час повторної консультації інфекціоністом було остаточно встановлено діагноз: токсокароз, вісцеральна форма. Рекомендовано продовжити лікування вормілом та лактіалє.

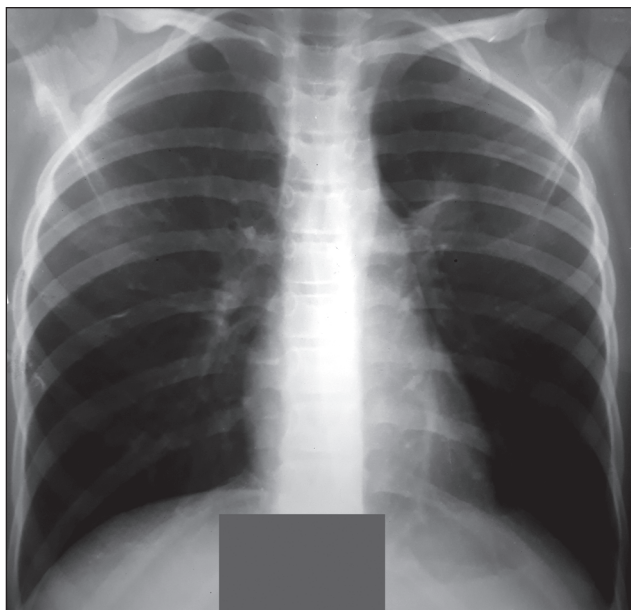


Рисунок 3. РГ ОГП через 1,5 місяця лікування токсокарозу

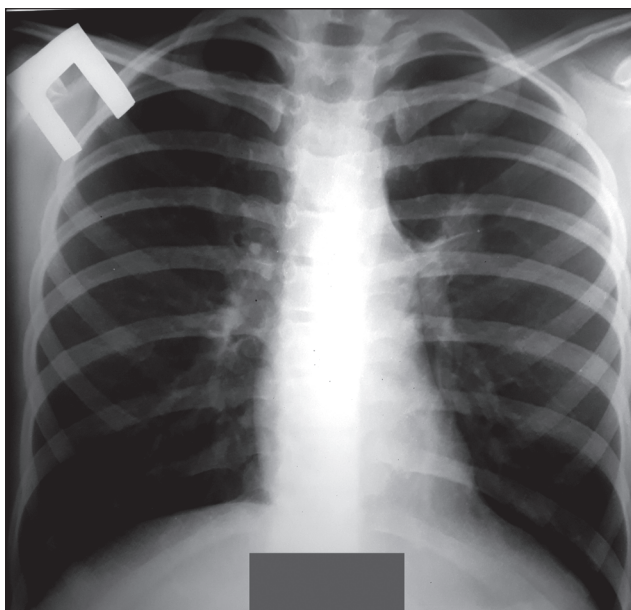


Рисунок 4. РГ ОГП через 5 місяців лікування токсокарозу

Через місяць на тлі лікування токсокарозу рівень IgG до токсокар знизився до 1,0, а рентгенологічна динаміка продовжувала покращуватися (рис. 3): легневий рисунок помірно посилений у базальних відділах; корені легень ущільнені, більше зліва, за рахунок прикореневих лімфатичних вузлів.

Висновок інфекціоніста: дитина пролікована з приводу токсокарозу вісцеральної форми. Лабораторна і рентгенологічна динаміка позитивна. Були надані подальші рекомендації щодо патогенетичного лікування та щомісячного спостереження в інфекціоніста.

Через 5 місяців лікування токсокарозу дитині було проведено контрольне обстеження в дитячого фтизіатра. Туберкулінові проби: тест з АТР негативний, проба Манту сумнівна. На РГ ОГП (рис. 4) зліва в прикореневій зоні зберігалася ділянка інфільтрації легеневої тканини діаметром до 2 см, що пов'язана з деформованою голівкою кореня.

Через 8 місяців лікування токсокарозу рентгенологічно визначалася стабільно позитивна динаміка (рис. 5): у прикореневій зоні лівої легені зберігалася дрібнофокусна тінь, що пов'язана з деформованим коренем фіброзним тяжем.

Ще упродовж року дитина спостерігалася в інфекціоніста з контрольним обстеженням 1 раз на 6 місяців. У дитячого фтизіатра з диспансерного обліку дитину було знято.

Лише через 20 місяців від початку лікування токсокарозу було досягнуте зникнення активності процесу в ураженій легені (рис. 6): фокусна тінь не діагностувалася, а на її місці визначався локальний пневмофіброз із тяжем до деформованого кореня.

Обговорення

Як бачимо з представленого клінічного випадку, діагностика вісцерального токсокарозу із синдромом ураження легень є складною через схожість рентге-

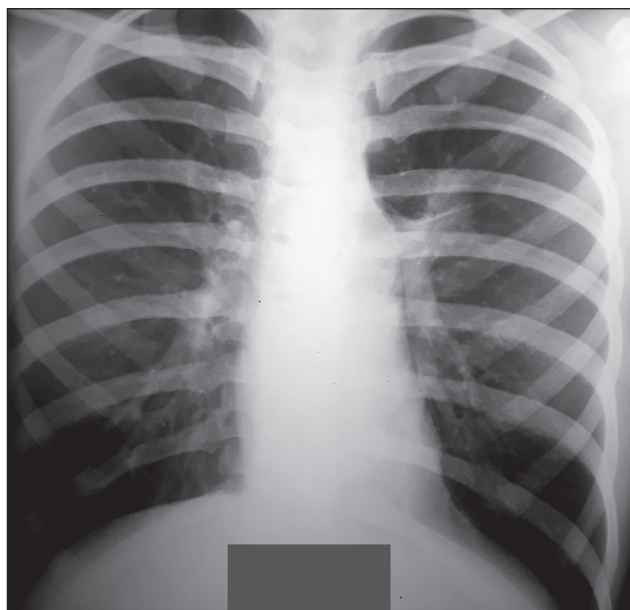


Рисунок 5. РГ ОГП через 8 місяців лікування токсокарозу

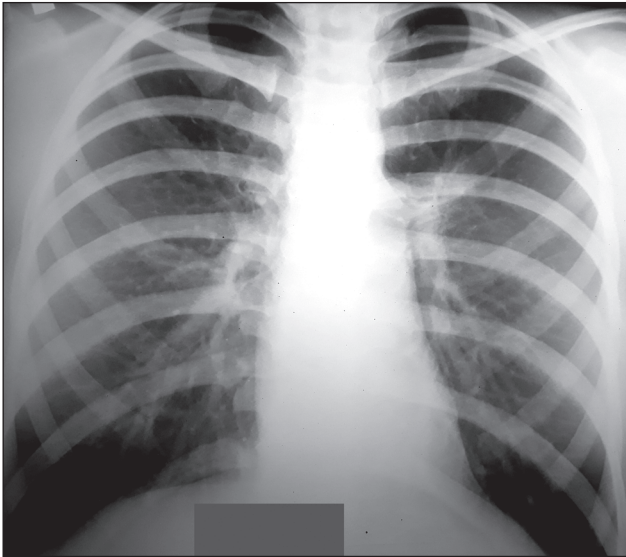


Рисунок 6. РГ ОГП через 20 місяців лікування токсокарозу

нологічних проявів із туберкульозом. Так, у дитини визначався інфільтрат у III сегменті лівої легені з ураженням внутрішньогрудних лімфатичних вузлів зліва, що характерно для первинного туберкульозного комплексу. Летючості інфільтрату не визначалося [16]. У жодному загальному аналізі крові не було підвищення рівня еозинофілів та лейкоцитів. За даними літератури, поява стійкої та тривалої еозинофілії (20–30 %) із розвитком еозинофільно-лейкемоїдних реакцій крові, збільшення рівня лейкоцитів зазвичай є провідними та одними з постійних проявів вісцерального токсокарозу [16, 18, 19]. У дитини діагностована помірна гепатомегалія, що характерна для обох захворювань [11]. При цьому дитина перебувала на диспансерному обліку в дитячого фтизіатра з приводу «віражу» туберкулінових проб.

Підсумовуючи вищевикладене, можна сказати, що на момент госпіталізації дитини до КНП «ЗРФКЛДЦ» ЗОР не було жодних зачіпок для підозри того, що можливий вісцеральний токсокароз. Ураховуючи дані дообстеження дитини, насамперед відсутність бактеріовиділення та негативні туберкулінові проби, а також наявність у помешканні дитини собаки та котів [12], лікарі прийняли рішення проконсультувати дитину в інфекціоніста з приводу виключення наявності паразитарного захворювання. У результаті цього дитині був своєчасно встановлений правильний діагноз та призначене необхідне лікування.

Таким чином, для правильного та своєчасного встановлення діагнозу вісцерального токсокарозу з ураженням легень необхідно ретельно вивчити епідеміологічний анамнез, оцінити клінічну симптоматику, гематологічні зміни та визначити специфічні антитіла класу IgG до токсокар [4, 8, 14].

Висновки

На сьогодні питання щодо вісцерального токсокарозу з ураженням легень у дітей серед лікарів різних спеціальностей знаходиться поза увагою. Наведені

літературні дані та власний клінічний випадок демонструють складнощі диференціальної діагностики вісцеральної форми токсокарозу з ураженням легень та туберкульозу. Насамперед це обумовлено малосимптомним перебігом самого токсокарозу, діагноз якого в даному випадку встановлений за даними рентгену, дослідження крові на антитіла IgG до токсокар та епідеміологічного анамнезу.

З огляду на те, що токсокароз включає великий спектр «масок» різних захворювань, а інфіковані токсокарами діти не мають специфічних клінічних симптомів, при виявленні наявності в помешканні дитини домашніх тварин необхідно не забувати додатково призначати дообстеження на наявність паразитарних захворювань, у тому числі й токсокарозу.

Конфлікт інтересів. Автори заявляють про відсутність конфлікту інтересів та власної фінансової зацікавленості при підготовці даної статті.

References

1. Sorokman TV, Perkas I. Features of toxocarosis course in children. *Aktual'naâ Infektologîa*. 2018;6(4):195-199. doi:10.22141/2312-413x.6.4.2018.142473. (in Ukrainian).
2. Chen J, Liu Q, Liu GH, et al. Toxocarosis: a silent threat with a progressive public health impact. *Infect Dis Poverty*. 2018 Jun 13;7(1):59. doi:10.1186/s40249-018-0437-0.
3. Daré LO, Bruand PE, Gérard D, et al. Associations of mental disorders and neurotropic parasitic diseases: a meta-analysis in developing and emerging countries. *BMC Public Health*. 2019 Dec 5;19(1):1645. doi:10.1186/s12889-019-7933-4.
4. Lembryk IS, Matejko GB, Andrusyshyn LI. Toxocarosis in children: prevalence, clinical features, diagnosis, treatment. *Dytiachyi likar*. 2013;(22):44-46. (in Ukrainian).
5. Yershova IB, Mochalova HO, Lokhmatova IA, Manashova MH, Petrenko OV. Nonspecific manifestations of helminthiasis in children. *Zdorov'e rebenka*. 2015;(68):45-49. doi:10.22141/2224-0551.8.68.2015.75154. (in Ukrainian).
6. Dralova AA, Usachova OV, Silina EA, Konakova OV. The modern view on the problem of toxocarosis infestations in children (literature review). *Sovremennaya Pediatriya*. 2017;(83):53-61. doi:10.15574/SP.2017.83.53. (in Ukrainian).
7. Chokan VI, Zakharchuk OI, Krivchanska MI. Toxocarosis: clinical and laboratory manifestations and anti-epidemic prophylaxis measures. *Young Scientist*. 2018;(61):159-164. (in Ukrainian).
8. Bayeekova KT, Umeshova LA, Sadykova AM, Utaganov BK. Toxocarosis in practice physician. *Vestnik KazNMU*. 2017;(1):118-121. (in Russian).
9. Usachova OV, Dralova OA. Analysis of the peculiarities of the toxocarosis epidemic process in the Zaporizhzhia region in 2007-2009. *Zaporozhye Medical Journal*. 2012;(71):62-65. (in Ukrainian).
10. Faz-López B, Mayoral-Reyes H, Hernández-Pando R, et al. A Dual Role for Macrophages in Modulating Lung Tissue Damage/Repair during L2 *Toxocara canis* Infection. *Pathogens*. 2019 Dec 2;8(4):280. doi:10.3390/pathogens8040280.
11. Woodhall DM, Fiore AE. Toxocarosis: a review for pediatricians. *J Pediatric Infect Dis Soc*. 2014 Jun;3(2):154-159. doi:10.1093/jpids/pit066.
12. Moisieieva NV, Kapustianska AA, Vakhnenko AV, Rumyantseva MO, Kulyk LG. Toxocarosis: modern aspects of issue. *Actual Prob-*

lems of the Modern Medicine: Bulletin of Ukrainian Medical Stomatological Academy. 2017;(60):272-277. (in Ukrainian).

13. Cheepsattayakorn A, Cheepsattayakorn R. Parasitic pneumonia and lung involvement. *Biomed Res Int.* 2014;2014:874021. doi:10.1155/2014/874021.

14. Zakharchuk AI. Toxocariasis in infants (clinical laboratory and serological examination). *Young Scientist.* 2014;(61):329-336. (in Russian).

15. Lee KH, Kim TJ, Lee KW. Pulmonary Toxocariasis: Initial and Follow-Up CT Findings in 63 Patients. *AJR Am J Roentgenol.* 2015 Jun;204(6):1203-1211. doi:10.2214/AJR.14.13700.

16. Park BM, Jeong SO, Park HS, et al. Differences in the clinical and radiological characteristics of lung-involved toxocariasis between toxocariasis with eosinophilia and those without eosinophilia. *J Thorac Dis.* 2014 Dec;6(12):1757-1764. doi:10.3978/j.issn.2072-1439.2014.12.24.

17. Yukhimenko GG, Maidannyk VG. Toxocariasis in children. *International journal of pediatrics, obstetrics and gynecology.* 2012;2(1):124-132. (in Ukrainian).

18. Komarnycka LV, Soroka GP, Pylypyak OV, et al. An experience of treatment of toxocarosis in children. *Medicine of Ukrainian transport.* 2009;(1):76-81. (in Ukrainian).

19. Ivanova LA, Shevchuk NM, Guk LI. Visceral toxocariasis in adolescents: experience in the treatment using Aldazole (clinical case). *Zdorov'e rebenka.* 2016;(73):143-146. doi:10.22141/2224-0551.5.73.2016.78318. (in Ukrainian).

Отримано/Received 05.03.2021

Рецензовано/Revised 26.03.2021

Прийнято до друку/Accepted 05.04.2021 ■

Information about authors

Olena Raznatovska, MD, PhD, DSc, Professor, Head of Department of Phthysiology and Pulmonology, Zaporizhzhia State Medical University, Zaporizhzhia, Ukraine; e-mail: raxnatovskaya@gmail.com; phone +38 (099) 175 68 19; <https://orcid.org/0000-0003-2252-9063>.

Mironchuk Yu. V., MD, Assistant at the Department of Phthysiology and Pulmonology, Zaporizhzhia State Medical University, Zaporizhzhia, Ukraine; <https://orcid.org/0000-0002-4608-2991>.

Conflicts of interests. Authors declare the absence of any conflicts of interests and their own financial interest that might be construed to influence the results or interpretation of their manuscript.

O.M. Raznatovska, Yu.V. Mironchuk

Zaporizhzhia State Medical University, Zaporizhzhia, Ukraine

Pulmonary lesions in visceral toxocariasis in children in the phthisiatric practice (clinical case)

Abstract. Background. The clinical and radiological picture of pulmonary tuberculosis has many common features with a large number of diseases. Therefore, differential diagnosis is very important when detecting tuberculosis. The purpose of the work: on the example of a clinical case to present the complexity of the differential diagnosis between pulmonary lesion in visceral toxocariasis and tuberculosis in children. **Results.** The child was diagnosed with an infiltrate in the third segment of the left lung with lesions of the intrathoracic lymph nodes, which is characteristic of the primary tuberculosis. The volatility of the infiltrate was not determined. All general blood test hadn't shown an increase in eosinophils and white blood cells. According to the literature data, the appearance of persistent and prolonged eosinophilia with the development of eosinophilic leukemoid reactions of the blood, an increase in the level of leukocytes are the main and one of the constant manifestations of toxocariasis. The child was diagnosed with moderate hepatomegaly, which is characteristic for both diseases. The patient was registered at a pediatric tuberculosis clinic due to a shift in tuberculin tests. At the

time of hospitalization, there were not reasons to suspect visceral toxocariasis. Due to the examination data, first of all the absence of bacterial excretion and negative tuberculin tests, and the presence in the child's house of the dogs and cats, it was decided to recommend the consultation of the infectionist to exclude any parasitic disease. At the end, the correct diagnosis was established in this child at time and the necessary treatment was prescribed.

Conclusions. This clinical case demonstrates the difficulties of differential diagnosis of visceral toxocariasis in lung lesion and tuberculosis. First of all, this is due to the asymptomatic clinical picture of toxocariasis, the diagnosis of which was established by X-ray data, blood test for IgG antibodies to *Toxocara* and epidemiological history. Given the fact that toxocariasis includes a large spectrum of masks of various diseases, and children who are infected by *Toxocara* do not have specific clinical symptoms, doctors should remember to prescribe the additional examination for the presence of parasitic diseases, including toxocariasis, especially if pets live in the child's home.

Keywords: toxocariasis; children; tuberculosis