

Наш досвід та особливості черезшкірної нефролітотрипсії у лікуванні нефролітіазу підковоподібних нирок

А.Ц. Боржієвський², Р.І. Паук¹, Р.З. Шеремета², М.М. Чапля², О.І. Слабий¹,
Й.А. Наконечний², О.Б. Волошинський¹

¹Львівська обласна клінічна лікарня

²Львівський національний медичний університет імені Данила Галицького

За період з 2004 р. до 2017 р. в урологічному відділенні Львівської обласної клінічної лікарні були проліковані 32 хворих з підковоподібною ниркою (ПН). Вік хворих становив від 20 до 66 років, серед них було 27 (84,3%) чоловіків і 5 (15,7%) жінок.

Усього було виконано 34 літотрипсії у 32 хворих з коралоподібними, великими і множинними каменями ПН, які у 40,6% супроводжувалися нетиповим перебігом. Складність перкутанної хірургії ПН зумовлена нетиповою будовою і розташуванням чашечно-мискової системи, особливостями кровопостачання і аномальним анатомічним положенням по відношенню до оточуючих органів. Однак відповідні знання анатомічних особливостей і технічні навички хірурга дозволяють досягти ефективності. Згідно з результатами нашого дослідження, черезшкірна нефролітотрипсія у поєднанні з екстракорпоральною ударно-хвильовою літотрипсією становить 96,9%.

Ключові слова: нефролітіаз, підковоподібна нирка, черезшкірна нефролітотрипсія.

Підковоподібна нирка (ПН) складає близько 10% усіх аномалій нирок [5]. Частота випадків ПН складає 1:400 [8, 10]. Результатами аномальної анатомії є високе відходження під гострим кутом сечоводів, здавлювання їх перешийком нирки і множинними судинами, що спричинює порушення пасажу сечі і високого ризику формування каменів, який коливається у межах 20–60% випадків [3, 4, 9, 10].

МАТЕРІАЛИ ТА МЕТОДИ

За період з 2004 р. до 2017 р. в урологічному відділенні Львівської обласної клінічної лікарні було виконано 34 випадки черезшкірної нефролітотрипсії (ЧШНЛ) у положенні на животі у 32 хворих з ПН. Вік хворих становив від 20 до 66 років, серед них було 27 (84,3%) чоловіків і 5 (15,7%) жінок.

Щодо розмірів конкрементів, то ми користувалися загальноприйнятою класифікацією коралоподібного, великого і множинного нефролітіазу [6]. Проліковані 32 хворих, в яких було виявлено 34 конкременти. Розміщення конкрементів, відповідно до класифікації, представлено у табл. 1.

Каміні були локалізовані у правій половині ПН у 15 (46,9%) пацієнтів; у лівій половині – у 17 (53,1%) пацієнтів. ЧШНЛ проводили на правій половині ПН у 16 (47,0%) випадках і на лівій половині ПН – у 18 (53,0%) випадках. Із них одному хворому з двостороннім нефролітіазом (ДН) виконали одночасну двобічну ЧШНЛ, одному пацієнту ЧШНЛ виконали два рази на одній половині нирки, ще в одного хворого спостерігали нефролітіаз однієї половини ПН. Операцію виконували із застосуванням ендотрахеального наркозу у 13 (38,2%) випадках і у 21 (61,8%) випадку – під перидуральною анестезією. На сьогодні більшість ЧШНЛ виконують за допомогою перидуральної анестезії [2].

Під час лікування хворих з коралоподібним і великим нефролітіазом ПН у 18 (53,0%) випадках була застосована пневматична літотрипсія, а в 3 (8,8%) – ультразвукова літотрипсія доповнювалася пневматичною. Комбінація використовувалася тоді, коли були надзвичайно тверді камені і ультразвукова літотрипсія не виявляла бажаної фрагментації. При значно твердіших каменях пневматична літотрипсія – ефективніша ультразвукової. Усього було виконано 34 літотрипсії у 32 хворих.

Хронічний пієлонефрит був виявлений у всіх 32 хворих (100%), частіше виявлявся в латентній фазі – у 22 (68,8%) випадках, у 3 (9,4%) випадках спостерігали фазу активного запалення, у 7 (21,8%) – фазу ремісії.

Черезшкірне видалення конкрементів з ПН може бути ускладнене у зв'язку з аномальною нирковою анатомією [7]. Доступ під час ЧШНЛ з приводу СКХ підковоподібних нирок слід проводити більш медіально та більш вертикально, ніж при уrolітіазі нирок з нормальною анатомією.

Таблиця 1

Розподіл нефролітіазу ПН

Класифікація	Нефролітіаз ПН	Число випадків	
		Абс. число	%
K _m	Камінь займає миску	13	40,6
KK ₁	Коралоподібний камінь локалізується у місці, відрогі в одній з чашок	3	9,4
KK ₂	Коралоподібний камінь локалізується у місці та одній з чашок	5	15,6
KK ₃	Коралоподібний камінь локалізується у місці та не менше ніж у двох чашках	5	15,6
KK ₄	Коралоподібний камінь локалізується у розширеній і деформованій чашково-мисковій системі	2	6,3
MK _{m1-4}	Множинні камені чашково-мискової системи	4	12,5
	Усього	32	100,00

Особливості проведення ЧШНЛ при коралоподібних і великих каменях підковоподібних нирок

Характеристика випадків	Число випадків з нефролітіазом підковоподібних нирок	
	Абс. число	%
Без особливостей	19	59,4
З особливостями	13	40,6
Неповністю видалені камені	5	15,6
Труднощі з доступами	10	31,3
Операція з двох доступів	6	18,8
Операція з трьох доступів	3	9,4
Доступ по нефростомі	1	3,1
Встановлення стентів	3	9,4
Не вдалося провести ретроградну пієлографію	1	3,1
Значна кровотеча під час операції	2	6,3
Кровотеча у післяопераційний період	6	18,8
Загострення пієлонефриту	6	18,8

Методом вибору видалення залишкових фрагментів каменя є екстракорпоральна ударно-хвильова літотрипсія (ЕУХЛ), ризик якої для пацієнта значно менший, ніж виконання нового нефростомічного доступу і повторної ЧШНЛ. Тому у випадку виявлення залишкових фрагментів, хворі були направлені на ЕУХЛ, яку проводили через 7–10 днів після черешкірної контактної нефролітотрипсії.

РЕЗУЛЬТАТИ ДОСЛІДЖЕННЯ ТА ЇХ ОБГОВОРЕННЯ

Усього було проведено 34 літотрипсії у 32 хворих з коралоподібними, великими і множинними каменями підковоподібних нирок. Черезшкірну нефролітотрипсію у хворих на нефролітіаз застосовували після ліквідації або за відсутності гострих та загострених запальних процесів у нирках.

За даними табл. 2, без своєрідності проведення ЧШНЛ при нефролітіазі ПН спостерігали у 19 (59,4%) випадках. У 13 (40,6%) пацієнтів виявляли особливості при проведенні ЧШНЛ. Насамперед, почалися труднощі з доступом під час ЧШНЛ. Ми здійснили усього 45 доступів у процесі виконання 34 ЧШНЛ при підковоподібних нирках. Одиночний доступ був реалізований у 25 (73,6%) випадках; операція відбувалася з двома доступами у 6 (17,6%) випадках; з трьома доступами – у 3 (8,8%) випадках. Через нижній полюс нирки доступ виконали 18 (40,0%) разів; через середній полюс – 15 (33,3%) разів; через верхній полюс – 12 (26,7%) разів із 45 доступів. В одного хворого з КК₂ контактну нефролітотрипсію проводили двічі на лівій нирці. Під час першої операції видалено 40% каменя через виникнення масивної кровотечі, яка у подальшому припинилася. Хворий з нефростомією був виписаний додому. Через місяць була проведена повторна операція з видалення всього каменя за виключенням двох фрагментів, розміром по 4 мм, що з часом самостійно відійшли.

Доступ через верхній полюс дозволяє контролювати та видаляти камені не тільки із верхньої чашечки, але й з нижньої чашечки та миски. Цей підхід також зменшує крововтрату, мінімізує необхідне обертання інструментарію, видаляючи фрагменти каменів, що зменшує травматичність методу. Однак, враховуючи більшу довжину нефростомічного каналу, під час доступу через верхній полюс необхідно мати достатньо довгий нефроскоп та інший інструментарій відповідної довжини. Щоб зменшити травматичність доступу, N.L. Miller та співавтори (2008) рекомендують субкостальний доступ через верхній полюс нирки [8].

У 29 (85,3%) випадках, за даними ультразвукового дослідження і оглядової урографії, після ЧШНЛ нирки

повністю звільнилися від конкрементів. У 5 (14,7%) випадках після операції виявлені залишкові фрагменти, для видалення яких в 1 (2,9%) випадку була проведена повторна ЧШНЛ, а в 4 (11,8%) випадках – ЕУХЛ, що в 1 (2,9%) випадку була неефективна.

Серед вагомих ускладнень під час проведення ЧШНЛ, у ПН у 2 (6,3%) випадках виявляли масивну кровотечу, через яку припинили операцію. Пізніше одному із цих хворих провели неефективну ЕУХЛ, а другому – повторну ЧШНЛ. У ранній післяопераційний період у 6 (18,8%) випадках виникла кровотеча, яку зупинили шляхом перетискання нефростомічного дренажу.

Таким чином, звільнення від каменя було досягнуте у 31 (96,9%) хворого після первинної та вторинної ЧШНЛ, а також – ЕУХЛ. Усім 32 хворим проведено 34 ЧШНЛ: у 31 хворого нирка повністю звільнена від каменів; одному пацієнту після ЧШНЛ та ЕУХЛ не вдалося повністю звільнити нирку від фрагментів каменя. Після ЧШНЛ 29 хворих позбулися каменів, тому ефективність літотрипсії як монотерапії становить 90,6%. Результативність ЧШНЛ + ЕУХЛ – 96,9%. В одного хворого ЧШНЛ і ЕУХЛ були неефективні – 3,1%. Летальні ситуації при ЧШНЛ підковоподібних нирок не помічені.

Після видалення каменя з нирки, ліквідації пієлонефриту та виписуванні зі стаціонару необхідно якнайшвидше направити хворого на санаторно-курортну реабілітацію: курорт Трускавець, Східниця. Це покращує різні показники крові та сечі, знижує рецидивне каменєутворення і скоріше повертає хворих до праці [1].

Таким чином, використання сучасних методів лікування нефролітіазу також є можливим за наявності нирок з аномальною структурою, у тому числі, підковоподібними нирками. Саме тому ця операція є ефективною у 90,6% хворих,

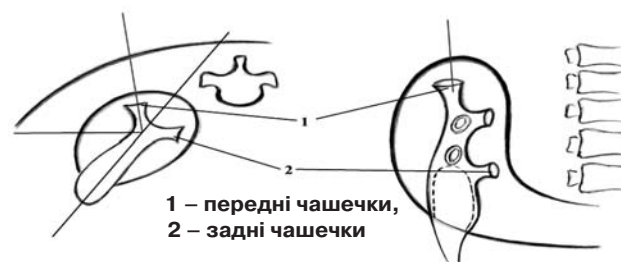


Схема удосконаленої методики ЧШНЛ при СКХ підковоподібних нирок

малоінвазивною, із мінімальними ускладненнями, що дозволяє вважати її операцією вибору, при лікуванні хворих на нефролітаз підковоподібної нирки на фоні хронічного пієло-нефриту. У разі неефективної ЧШНЛ, наявності товстого перешийку, стриктури сечоводу відкрита операція залишається методом вибору [1, 11].

ВИСНОВКИ

1. Черезшкірна нефролітотрипсія (ЧШНЛ) є високоефективним та малоінвазивним методом лікування хворих з проблемним нефролітазом підковоподібної нирки. Її ефективність як монотерапії становить 90,6%. Комбінація

Наш опыт и особенности чрескожной нефролитотрипсии в лечении нефролитиаза подковообразных почек

А.Ц. Боржиевский, Р.З. Шеремета, Н.Н. Чапля, Р.И. Паюк, А.И. Слабый, И.А. Наконечный, О.Б. Волошинский

За период с 2004 г. по 2017 г. в урологическом отделении Львовской областной клинической больницы были пролечены 32 больных с подковообразной почкой (ПП). Возраст больных составил от 20 до 66 лет, среди них было 27 (84,3%) мужчин и 5 (15,7%) женщин.

Всего было выполнено 34 литотрипсии у 32 больных с коралло-видными, большими и множественными камнями ПП, которые в 40,6% сопровождались нетипичным течением. Сложность перкутанной хирургии ПП обусловлена нетипичным строением и расположением чашечно-лоханочной системы, особенностями кровоснабжения и аномальным анатомическим положением по отношению к окружающим органам. Однако соответствующие знания анатомических особенностей и технические навыки хирурга позволяют достичь хорошей эффективности. Согласно результатам исследования, чрескожная нефролитотрипсия в сочетании с ЕУХЛ составляет 96,9%.

Ключевые слова: нефролитиаз, подковообразная почка, чрескожная нефролитотрипсия.

СПИСОК ЛІТЕРАТУРИ

1. Боржиевський А.Ц. Черезшкірна ендоскопічна нефролітотрипсія в лікуванні коралоподібних та великих каменів нирок / А.Ц. Боржиевський // Львів: «Кварт», 2007. – 131 с.
2. Боржиевський А.Ц. Ефективність ендоскопічного лікування хворих коралоподібним і великим нефролітазом / Боржиевський Ц.К., Шеремета Р.З. та [ін.] // Acta Medica Leopoliensia. – 2009. – V. 15, № 1. – С. 45–51.
3. Джавад-Заде М.Д. Хирургия аномалии почек / М.Д. Джавад-Заде, Э.М. Шимкус. – Баку: Азербайджанское государственное издательство, 1977. – 348 с.

4. Лопаткин Н.А. Аномалии мочеполовой системы / Н.А. Лопаткин, А.В. Люлько. – Киев: «Здоров'я», 1987. – 415 с.
5. Ухаль М.И. Суперселективная химиоэмболизация сосудов малой опухоли подковообразной почки, как первый этап перед резекцией пораженной опухолью почечной ткани / М.И. Ухаль, А.Н. Кваша, Е.М. Ухаль // Матеріали науково-практичної конференції з міжнародною участю «ОНКО-2012. Протиріччя в діагностиці та лікуванні онкоурологічних захворювань», 19 жовтня 2012 року, м. Одеса. – Одеса, 2012. – С. 31–32.
6. Яненко Э.К. Классификация корал-

лловидного нефролитиаза и алгоритм лечебной тактики / Э.К. Яненко, К.В. Хурцев, Т.И. Макарова // 4-й Всесоюзный съезд урологов: тезисы докладов. – М., 1990. – С. 600–601.

2. Найчастішими ускладненнями ЧШНЛ з приводу наявності каменів у підковоподібній нирці є кровотечі, які можна успішно зупинили шляхом перетискання нефростомічного дренажу у післяопераційний період або шляхом припинення операції у процесі здійснення ЧШНЛ і застосування гемостатичної терапії.

3. Складність перкутанної хірургії підковоподібної нирки зумовлена нетиповою будовою і розташуванням чашково-мискової системи, особливостями кровопостачання і негативною анатомічною взаємодією з оточуючими органами.

Our experience and features of the percutaneous nephrolithotripsy in nephrolithiasis horseshoe kidneys treatment

A.Ts. Borzhievsky, R.Z. Sheremeta, N.N. Chaplya, R.I. Payuk, A.I. Slabiy, I.A. Nakonechny, O.B. Voloshinskiy

During the period from 2004 to 2017, 32 patients with a horseshoe-shaped kidney (PP) were treated at the urological department of the Lviv Regional Clinical Hospital. The age of the patients was from 20 to 66 years, among them 27 (84.3%) men and 5 (15.7%) women.

According to the results of our study, 34 lithotripsies in 32 patients with staghorn, and multiple large horseshoe kidney stones have been performed. Unusual course was accompanied in 40.6% of cases. Difficulties in percutaneous surgery of horseshoe kidneys were caused by atypical pyelocaliceal system structure and location, features in anatomical blood supply and negative interaction with the surrounding organs. However, the appropriate knowledge of the anatomical features and technical skills of the surgeon can achieve good efficiency. According to the results of the study, percutaneous nephrolithotripsy in combination with ECHL is 96.9%.

Key words: nephrolithiasis, horseshoe kidney, percutaneous nephrolithotripsy.

7. Ghani K.R. Three-dimensional planning of percutaneous renal stone surgery in a horseshoe kidney using 16-slice CT and volume-rendered movies / Rintoul M., Patel U., Anson K. // J. Endourol, 2005. – May; V. 19 (4). – P. 461–463.
8. Miller N.L. The presence of horseshoe kidney does not affect the outcome of percutaneous nephrolithotomy / Matlaga B.R., Handa S.E. [et al.] // J.

- Endourol. – 2008. – Jun; V. 22(6). – P. 1219–1244.
9. Raj G.V. Percutaneous management of calculi within horseshoe kidneys / V.K. Auge, A.Z. Weizer [et al.] // The J. of Urology. – 2003. – V. 170. – P. 48–51.
10. Ray A.A. Shockwave lithotripsy in patients with horseshoe kidney: determinants of success / D. Ghiculete, R.J. D'A Honey, K.T. Pace // J. Endourol – 2011. – Mar; V.25(3). – P. 487–580.
11. Tkocz M.T. The stone of horseshoe kidney – different kind of the treatment / M.T. Tkocz, M.K. Kupajski // European Urology Supplements. – 2011. – V. 10, Issue 9. – P. 639.

Статья поступила в редакцию 16.03.17